Ce 10.20

R33377

Digitized by the Internet Archive
in 2015

https://archive.org/details/b21993221

UNTERSUCHUNGEN

AUS DEM

PATHOLOGISCHEN INSTITUT ZU ZÜRICH

HERAUSGEGEBEN

VON

C. J. EBERTH,

O. Ö. PROFESSOR DER PATHOLOG. ANATOMIE.

ERSTES HEFT.

MIT VIER LITHOGRAPHIRTEN TAFELN.

LEIPZIG,

VERLAG VON WILHELM ENGELMANN.

1873.

Inhalt.

Seite

1. Ueber die Histogenese der Knochen von Dr. Z. J. Strelzoff, pract. Arzt in Jekatherinoslaw. 1

I. Einleitung.

Geschichtliches. — Gegenwärtiger Stand der Wissenschaft 1

II. Untersuchungsmethode.

Behandlungsweise der embryonalen Knochen. — Doppelte Tinction mit Hämatoxylin und Karmin. — Goldchlorid. — Chlorpalladium 5

III. Neoplastischer Ossificationstypus.

A. Perichondrale Ossificationsform. Elementare Vorgänge am präformirten Knorpel. — Verkalkungspunct. Primordialer Markraum. Granulationsräume. — Zwei Systeme von Knorpelzellensäulen. — Ursprung der Markzellen. — Grundschicht des perichondralen Knochens. — Elementare Ossificationsvorgänge. — Verkalkung der Osteoplasten 7

B. Endochondrale Ossificationsform. Endochondrales Markröhrensystem. — Grundschicht des endochondralen Knochens. — Endochondrale Grenzlinie. — Ossificationslinie und Verkalkungsrand. — Neoplastischer Ossificationstypus und die zwei Formen desselben. Aplastisches Gebiet der Ossificationslinie. — Markraumbildung. — Expansion der Knochenbalken. — Temporäre und persistirende Markkanäle. — Schicksal des endochondralen Knochens. — Schwund der Knorpelgrundsubstanz. — Alter der Knochenbalken. — Wandernde und stationäre Knochenbalken. — Typische Anordnung derselben 26

IV. Metaplastischer Ossificationstypus.

Unterkiefer. Spina Scapulae. — Zwei Formen des metaplastischen Ossificationstypus. — Ossificationsgebiet . . 42

V. Rachitis.

Rachitis foetalis. Rachitis bei Kindern. Aberration vom normalen Ossificationstypus. Architecturstörung. — Wesen der Erkrankung 52

VI. Knochenwachsthum.

Resorptionstheorie. — Wachsthum der neoplastisch ossificirenden Knochen. — Osteogenetische Bedeutung des präformirten Knorpels und der Verkalkungspuncte. Selbständige Entwickelung und ungleichmässiges Wachsthum der das Knochenindividuum zusammensetzenden Theile. Interstitielles Knochenwachsthum. Wachsthum der metaplastisch ossificirenden Knochen. — Schluss 63

2. Ueber diphtherische Endocarditis von C. J. Eberth 95

3. Zur Aetiologie der Fettembolie von Th. Egli, Assistent am patholog. Institut in Zürich . . . 100

1.

Ueber die Histogenese der Knochen

von

Dr. Z. J. Strelzoff,

Pract. Arzt in Jekatherinoslaw

I. Einleitung.

Geschichtliches. — Gegenwärtiger Stand der Wissenschaft.

Die Geschichte der feineren Anatomie der Knochen und ihres Wachsthums beginnt mit Clopton Havers[1]). Ihm gebührt das Verdienst die Knochenkanäle entdeckt zu haben, welche bis jetzt seinen Namen tragen, und von ihm als »Pori longitudinales und transversi« unterschieden wurden. Das Dickenwachsthum liess er durch das Periost geschehen, ohne übrigens für diese Ansicht irgend welche Beweise zu geben.

Du Hamel[2]) war der Erste, der den Wachsthumsprocess der Knochen durch Experimente und directe Beobachtungen zu erforschen suchte. Wurde der Unterschenkel eines jungen Hühnchens in gleichen Entfernungen der Länge nach angebohrt, so fanden sich nach 12 bis 15 Tagen die Abstände zwischen den angebohrten Stellen, besonders gegen die Epiphysen, vergrössert. Bei älteren Thieren hatten die Entfernungen nur gegen die freien Enden des Knochens zugenommen, an dem mittleren Theil der Diaphyse waren sie unverändert geblieben. Eine Vergleichung der Durchmesser des Tubus medullaris junger Thiere derselben Species, aber von verschiedenem Alter, ergab, dass die Erweiterung desselben nur bis zu einer gewissen Zeit stattfindet, die Wandungen der Röhrenknochen aber fortfahren sich zu verdicken so lange das Thier überhaupt wächst. Du Hamel schloss daraus, dass die Knochen bei sehr jungen Thieren durch Extension wachsen, bei älteren aber eine Verdichtung der Knochensubstanz eintritt, wodurch die weitere Extension unmöglich wird und die nachfolgende Verlängerung und Verdickung der Knochen durch eine Ablagerung von neuen Knochenschichten von dem Periost aus vor sich gehen. Was die Krappfütterung betrifft, so dachte er, dass die weissen Knochenpartieen, welche er nach Aussetzung des Farbstoffes an der inneren und äusseren Fläche der Knochen fand, durch die Ablagerung von neuen Knochenschichten bedingt sind.

1) Novae quaedam observationes de ossibus et partibus eo pertinentibus. 1734.

2) Histoire de l'Academie royale des sciences. Années 1742—43.

Hunter, der sich den damaligen Ansichten über das Knochenwachsthum anschloss, sprach die Meinung aus, dass mit der Knochenablagerung auch eine Knochenauflösung stattfinden müsse und von diesen zwei zusammenschreitenden Vorgängen die typische Gestaltung der Knochen abhänge.

In einem solchen Zustande befand sich die Frage über das Knochenwachsthum während des ganzen Jahrhunderts und noch heut zu Tage ist die Hunter'sche Ansicht herrschend und scheint durch die Untersuchungen von Flourens[1]), Brullé und Hugueny[2]) bestätigt.

Die Histogenese der Knochen anlangend, so waren die Kenntnisse darüber noch in der Mitte unseres Jahrhunderts sehr ungenügend, wovon man sich aus den Schriften von Henle[3]) überzeugen kann. Da der Knochen in den ersten Entwickelungsperioden knorpelig ist und nach der Entkalkung wie Knorpel aussieht, so betrachtete er ihn als einen Knorpel, der von den Kalksalzen gewissermassen nur durchzogen, imprägnirt ist (S. 824).

Zu dieser Zeit hatte man über die Osteogenese die Ansicht, dass der Knochen ausschliesslich aus Knorpel hervorgeht. Obwohl Virchow[4]) zeigte, dass die Knochensubstanz ohne Knorpel gebildet werden kann, sprach H. Meyer[5]) den Satz aus, dass »ein jedes Knochenkörperchen, wo es auch vorkomme, einer früher vorhandenen Knorpelzelle entspricht« (S. 294). Er hat sich aber damit geholfen, dass er die Knorpelzelle als eine indifferente Zelle betrachtete; die differenzirte Knorpelzelle ist nach ihm Knochenzelle (S. 362).

In demselben Jahre glaubte Kölliker[6]) in den rachitischen Knochen ein geeignetes Object für das Studium der Ossificationsvorgänge am epiphysären Knorpel gefunden zu haben. Er übertrug jedoch die gewonnenen Resultate, welche eine directe Knorpelverknöcherung bestätigten, auf den normalen Entwickelungsvorgang; was aber die intramembranöse Knochenbildung betrifft, so constatirte er, dass die Deckknochen ohne Knorpel ganz und gar aus membranöser Grundlage entstehen.

Nach Virchow[7]), welcher ebenfalls die rachitischen Knochen als das beste Material für das Studium der Knochenbildung überhaupt betrachtete, wächst jeder Röhrenknochen auf der einen Seite durch die successive Wucherung und Ossification von Knorpelschichten, auf der anderen durch periostale Knochenbildung (S. 444). Von Virchow[8]) wurden zuerst die Knochenkörperchen isolirt und damit ein grosser Fortschritt in der Lehre von der Osteogenese gemacht. Die Angaben von Virchow stimmen mit denjenigen von Kölliker überein

---

1) Annales des sciences naturelles. 1845. T. IV.

2) ibid.

3) Allgemeine Anatomie. Leipzig 1841.

4) Sein Archiv. 1847. Bd. I. Zur Entwickelungsgeschichte des Krebses.

5) Müller's Archiv. 1849. S. 294.

6) Ueber Verknöcherung bei Rachitis. Mittheil. der naturforsch. Gesell. zu Zürich. 1849. — Allgemeine Betrachtungen über die Entstehung des knöchernen Schädels bei Wirbelthieren. Beiträge von der zootomisch. Anstalt zu Würzburg. 1849.

7) Sein Archiv. 1853. Bd. V. Das normale Knochenwachsthum und die rachitische Störung desselben.

8) Verhandl. der physikalisch-med. Gesellschaft in Würzburg. 1852. Bd. II. S. 150.

und scheinen die Ossificationsfrage in ihren wesentlichen Puncten wenigstens beantwortet zu haben. Aber schon Hassall[1]) hatte die Meinung ausgesprochen, dass die intracartilaginöse von der intramembranösen Ossification sich durch nichts unterscheidet; in dem ersten, wie in dem letzten Falle, sagt er, erfolgt die Ablagerung von Knochensubstanz in ein Gewebe, welches aus granulirten Zellen und Zwischensubstanz besteht, und es kann kaum irgend ein Zweifel existiren, dass die betreffenden Zellen nichts Anderes, als rudimentäre Knochenkörperchen sind (S. 305).

Einige Jahre später publicirte Baur[2]) in seiner zwar kurzgefassten, aber in vielen Beziehungen sehr bemerkenswerthen Schrift wichtige Thatsachen. Er fand nämlich, dass die Grundsubstanz des hyalinen Knorpels einer wahren Verknöcherung unfähig ist, dass ihre Verkalkung ein die Ossification zwar meist begleitender, aber wesentlich von ihr verschiedener Process ist (S. 351), und dass die Zellen des primordialen Knorpels niemals als solche in Knochenzellen übergehen. Die intracartilaginöse und die periostale Ossification sind nach ihm ganz identische Vorgänge. Als Material für Knochenbildung im ersten Falle dienen die durch eine Proliferation der Knorpelzellen entstandenen Bildungszellen.

Kurz darauf bestätigte H. Müller[3]) die Angaben von Baur und brachte noch eine sehr wichtige Ergänzung, indem er die Eröffnung der Knorpelhöhlen von den Markräumen aus nachwies. Die Leistung des präformirten Knorpels besteht nach ihm darin, dass die Knorpelzellen sich vermehren und zu Markzellen werden. Obwohl die Ansichten von Müller in Aeby[4]) und Lieberkühn[5]) Gegner fanden, sind sie doch in neuer Zeit herrschend geworden. Das Knochenwachsthum ist nach Müller das Resultat von zwei neben einander verlaufenden Vorgängen: der Knochenablagerung und Knochenresorption.

Alle diese Beobachtungen wurden noch dadurch vervollständigt, dass Gegenbaur[6]) die elementaren Processe, welche die Umwandlung von Markgewebe in Knochengewebe begleiten, erforschte, und die Bedeutung der wandständigen Markzellen, die er mit dem Namen »Osteoplasten« belegte, erläuterte.

In neuester Zeit endlich, wo die Ossificationslehre zu einer gewissen Abrundung gekommen zu sein schien, ist eine der wesentlichsten und dem Scheine nach der augenfälligsten Vorgänge der Knochenentwickelung in Zweifel gezogen. Ich meine die Knochenresorption. H. Meyer[7]) hat gefunden, dass die Anordnung und Richtung der Knochenbalken der Spongiosa gar nicht zufällig sind, dass die Spongiosa eine zweckmässige Architectur besitzt, welche mit der Statik und Mechanik der Knochen im engsten Zusammenhang steht, und deswegen an demselben Orte und in derselben Gestalt wiederkehrt.

---

1) The microscopic Anatomy of the human body. London 1849.
2) Müller's Arch. 1857. Zur Lehre von der Verknöcherung des primordialen Knorpels.
3) Ueber Entwicklung der Knochensubstanz. Leipzig 1858.
4) Zeitschrift für rationelle Medicin. 3. Reihe. Bd. IV. S. 71.
5) Reichert's und Du Bois Reymond's Arch. 1862. Ueber die Ossification des hyalinen Knorpels.
6) Jenaisch. Zeitschrift f. Medicin etc. I. 3. 1864. Ueber die Bildung des Knochengewebes.
7) Reichert's und Du Bois Reymond's Arch. 1867. Die Architectur der Spongiosa.

Obwohl Meyer selbst die Entstehung der schwammigen Knochensubstanz durch Resorption erklärt, fand doch Julius Wolff[1]), der diesen Gegenstand genauer zu verfolgen begann, dass die für jede Körperstelle eigenthümliche Architectur der Spongiosa sich in »jedem Lebensalter« geometrisch ähnlich bleibt, und dass die geometrische Aehnlichkeit schon im »Fötalzustande« existirt. So muss eine Zerstörung der Knochenbalken sehr zweifelhaft erscheinen, weil die geometrische Aehnlichkeit beim Wachsen der Knochen sofort gestört werden müsste, wenn nicht jedes einzelne Bälkchen der spongiösen Substanz in gleicher Weise an der Expansion des Knochens betheiligt wäre. Er hat aus seinen Beobachtungen geschlossen, dass das interstitielle Wachsthum der »ausschliessliche« Wachsthumsvorgang am Knochen ist.

Fast zu gleicher Zeit wurde von Ruge[2]) durch directe mikroskopische Beobachtung nachgewiesen, dass die Intercellularsubstanz der Knochen in constantem Verhältniss mit dem Alter zunimmt, wodurch der Knochen dicker, breiter und länger (expandirt) wird. Er hat auch Erscheinungen gesehen, welche zu Gunsten der Vermehrung der Knochenkörperchen sprechen.

Von pathologischer Seite existiren ebenfalls einige Angaben, die mit der Resorptions- und Einschaltungstheorie nicht ganz übereinstimmen. Volkmann[3]) hat beobachtet, dass bei Brüchen kindlicher Knochen, die in grosser Nähe des Gelenkes, jedoch noch innerhalb der Diaphyse erfolgen und deren Heilung unter irgend einer Dislocation vor sich geht, welche den Sitz der früheren Fractur nach der Consolidation noch eine Reihe von Jahren mit Sicherheit ermitteln lässt, trotz der Längenzunahme des betreffenden Knochens, die Frakturstelle ihre alte topographische Beziehung zum Gelenk bewahrt. Nach der Einschaltungstheorie müsste sie sich immer mehr gegen die Mitte der Diaphyse verschieben (S. 130).

Martini[4]), durch die Arbeiten von H. Meyer und J. Wolff angeregt, suchte zu ermitteln, ob die mechanische Aufgabe des Knochens auch unter pathologischen Verhältnissen dieselbe zwingende Gewalt auf den inneren Bau desselben ausübt. Er benützte für seine Untersuchungen schief geheilte Fracturen, Amputationsstümpfe, Krankheiten der grossen Gelenke, soweit durch deren Ausgänge die mechanischen Leistungen der diese Gelenke zusammensetzenden Knochen eingreifend verändert wurden. In allen solchen Fällen bildet sich eine den neu gegebenen statischen Verhältnissen entsprechende »einheitliche« Architectur.

Zu dieser Zeit, wo das ganze Gebäude der Ossificationslehre erschüttert wurde, erschienen die Arbeiten von Kölliker[5]), der neue Thatsachen gefunden hat, welche die Re-

---

1) Centralblatt f. d. med. Wiss. 1869. N. 54. — Virchow's Archiv. 1870. Bd. 50. Ueber die innere Architectur der Knochen und ihre Bedeutung für die Frage vom Knochenwachsthum.

2) Virchow's Arch. 1870. Bd. 49. Ueber cellulares und intercellulares Knochenwachsthum.

3) Centralblatt f. d. med. Wiss. 1870. N. 9.

4) Centralblatt f. d. med. Wiss. 1872. N. 37.

5) Ueber die Verbreitung und Bedeutung der vielkernigen Zellen in Knochen und Zähnen. Aus den Sitzungsberichten der physik.-med. Gesellsch. in Würzburg vom Jahre 1872. — Die Verbreitung u. Bedeut. der vielkernig. Zellen der Knochen und Zähne. — Separatabdr. aus den Verhandl. der Würzburger physik.-med. Gesell. N. F. Bd. II. 1872. Weitere Beobachtungen über das Vorkommen und die Verbreitung typi-

sorptionstheorie zu bestätigen scheinen. Er hat die vielkernigen Markzellen (myeloplaxes) als Organe der Knochenauflösung erkannt und sie mit dem Namen »Osteoklasten« (Knochenbrecher) bezeichnet; ja, er hat fast an jedem einzelnen Knochen des Skelets typische Stellen gefunden, wo der Auflösungsprocess regelmässig vor sich geht.

Wenn man sich erinnert, dass die Resorptionsfrage sehr das Wesen der Osteogenese berührt, dass der Process der Markraumbildung, sowie die elementaren Ossificationsvorgänge darin begriffen sind, wenn man berücksichtigt, dass der genetische Zusammenhang zwischen Knorpel- und Markzellen nach neueren Untersuchungen einem Zweifel unterliegt und dass man über das Vorkommen der Knorpelverknöcherung auch nicht ganz im Klaren ist, so bleibt kaum ein einziger Punct in der Osteogenese übrig, worüber eine allgemeine Uebereinstimung der Ansichten gewonnen wäre. Eine solche Divergenz der Meinungen beweist schon die Schwierigkeit des zu untersuchenden Gegenstandes, so dass eine Wiedererforschung desselben zwar eine wünschenswerthe, aber auch mühsame und gewagte Arbeit zu sein scheint. Weit entfernt von dem Gedanken, den betreffenden Gegenstand zu erschöpfen, darf ich doch hoffen, dass die Resultate meiner Untersuchungen zur Zeit als willkommen betrachtet werden.

II. Untersuchungsmethode.

Behandlungsweise der embryonalen Knochen. — Doppelte Tinction mit Hämatoxylin und Karmin. — Goldchlorid. — Chlorpalladium.

Frische embryonale Knochen lege ich für zwei bis acht Tage in Müller'sche Flüssigkeit, dann entwässere ich dieselben mit fliessendem Wasser während 2—3 Stunden und bringe sie in guten Weingeist. Die auf solche Weise gewonnenen Präparate sind geeigneter für weitere Behandlung d. h. für die Entkalkung und Tinction, als frische. Die Entziehung der Kalksalze habe ich mit Salz-,Essig-, Phosphorsäure und Holzessig probirt und gefunden, dass die Entkalkung mit concentrirtem Holzessig die besten Objecte liefert. Die Phosphorsäure kann auch mit Vorzug angewendet werden, besonders, wenn die Knochen schon ziemlich alt sind. Die Salzsäure aber ist ganz zu verwerfen, da sie zu sehr das embryonale Gewebe macerirt, was selbst durch den Zusatz von Chromsäure nach Müller's Methode nicht zu vermeiden ist. In gewöhnlicher concentrirter Essigsäure quellen die Gewebe auf, und

scher Resorptionsflächen an den Knochen. Separatabdr. aus den Verh. der Würzburger physik.-med. Gesellsch. N. F. Bd. III. 1872.

obwohl man durch den Zusatz von Weingeist dies vermindern kann, so hat doch diese Säure keinen besonderen Vorzug vor der anderen. Embryonale Knochen bleiben 2—8 Tage in Holzessig. Nach dieser Zeit ist die Entkalkung vollständig. Nach sorgfältiger Entwässerung in fliessendem Wasser (nach circa 5 Stunden), kommen die Präparate für mehrere Tage in starken Alcohol. Durch diese Behandlung gewinnen die embryonalen Knochen eine Consistenz, welche die Anfertigung feinster mikroskopischer Schnitte gestattet; man bemerkt nicht die geringsten Spuren von Maceration und alle Gewebe sind ausgezeichnet conservirt.

Für das Studium der Ossification habe ich besonders die Doppelttinction mit Hämatoxylin und Karmin benützt, welche für die Untersuchung der endochondralen Knochenbildung die ausgezeichnetsten Dienste leistet. Bei dieser Färbung verfährt man in folgender Weise: 20 bis 30 Tropfen concentrirter alcoholischer Lösung von Hämatoxylin und eben so viel wässeriger Alaunlösung versetzt man mit einer Unze destillirtes Wasser, schüttelt das Gemisch, lässt es einige Tage bei Zutritt atmosphärischer Luft stehen und filtrirt dasselbe. Die so bereitete Flüssigkeit hat die Eigenschaft mikroskopische Präparate im Laufe einer halben Stunde schön blau oder violett zu färben, wobei nicht alle Gewebe gleich intensiv tingirt werden. Die mit Hämatoxylin gefärbten Präparate entwässert man sorgfältig und lässt sie wenigstens 6 Stunden dem Zutritt der Luft ausgesetzt, wodurch die blaue Farbe besser fixirt und lebhafter wird. Dann behandelt man die Schnitte mit ganz neutralem karminsauren Ammoniak, entwässert sie und taucht sie für einen Augenblick in sehr verdünnte Essigsäure oder sehr schwache wässerige Alaunlösung, um die Karminfarbe zu fixiren. Ein längeres Verweilen der Präparate in den genannten Lösungen entfärbt das Hämatoxylin. Die Objecte müssen dann in Glycerin eingeschlossen und im Dunkeln aufbewahrt werden. Die in der beschriebenen Weise dargestellten Präparate haben den Vorzug, dass die verkalkte Knorpelgrundsubstanz intensiv blau gefärbt ist und deshalb überall, selbst in den geringsten Spuren sich verfolgen lässt, während die Knochengrundsubstanz schon in ihren jüngsten Anlagen mit Karmin roth tingirt ist.

Auch durch Goldchlorid und Chlorpalladium wird die Knochensubstanz gefärbt. Durch ersteres wird das Gewebe violett, durch letzteres dunkelgelb.

Die Untersuchung der nicht entkalkten, frischen, oder in Spiritus aufbewahrten Knochen darf nie vernachlässigt werden, weil man an solchen Präparaten Manches beobachten kann, was an entkalkten Knochen nicht mehr zu sehen ist. Obwohl an nicht entkalkten Präparaten die Knochen- und verkalkte Knorpelgrundsubstanz weder mit Karmin noch mit Hämatoxylin tingirt wird, ist auch für sie die Verwendung dieser Methode, wie ich später zeigen werde, besonders wichtig.

Meine Untersuchungen wurden an Säugethier- und Menschenembryonen, sowie an neugeborenen Thieren und rachitischen Knochen angestellt.

III. Neoplastischer Ossificationstypus.

A. Perichondrale Ossificationsform.

Elementare Vorgänge am präformirten Knorpel. — Verkalkungspunct. — Primordialer Markraum. — Granulationsräume. — Zwei Systeme von Knorpelzellensäulen. — Ursprung der Markzellen. — Grundschicht des perichondralen Knochens. — Elementare Ossificationsvorgänge. — Verkalkung der Osteoplasten.

Um den Verknöcherungsprocess der knorpelig präformirten Knochen genau zu schildern und alle Stadien der Verknöcherung nach einander zu verfolgen, werde ich von der Periode ausgehen, wo im Knorpel noch keine Ossification aufgetreten ist. In dem allerfrühesten Stadium der Entwickelung nehmen der Knorpel, das Perichondrium und die Bildungszellen an der Bildung des Knochengewebes gleichzeitig, wenn auch ganz gesondert, Antheil, so dass es fast unmöglich ist von dem einen zu reden, ohne auch von dem anderen etwas zu sagen.

Cylindrische Knochen zeigen schon in ihrer knorpeligen Anlage fast dieselbe Form wie nach ihrer Vollendung. Die Knorpelzellen, die in der Peripherie eine spindelkeil- und halbmondförmige Gestalt haben und im Vermehrungsprocess begriffen sind, werden gegen die Mitte des Knorpels grösser und runder, zweikernige Zellen immer seltener, und die Menge der Zwischensubstanz wird immer geringer. Etwas später besteht das ganze Mittelstück des Knorpels aus grossen, runden Zellen, die von einander durch eine sehr geringe Menge von Zwischensubstanz, in der die Verkalkung beginnt, getrennt sind. Die Ablagerung von Kalksalzen findet in derselben Ausdehnung statt, wie die Vergrösserung der Knorpelzellen, d. h. von der Mitte des Knorpels nach seiner Peripherie und dann allmälig nach den freien Enden hin, welche sie aber nie erreicht. Dieser Theil des verkalkten Knorpels, den manche Histologen auch Verknöcherungspunct nennen, ist nichts Anderes als der Verkalkungspunct (Taf. I. Fig. 1. a). An den Zellen des verkalkten Knorpels sind nicht die geringsten Spuren von Vermehrung zu entdecken; sie sind geschrumpft, zackig, nehmen verhältnissmässig wenig Raum in den Knorpelhöhlen ein und die Kerne sind schwierig oder gar nicht zu sehen. In einigen Knorpelhöhlen sieht man statt Zellen amorphe Klümpchen oder einen feinkörnigen Detritus; ist der mikroskopische Schnitt ziemlich dünn, so geschieht es leicht, dass der Knorpelhöhleninhalt herausfällt und nur das Netz der verkalkten Knorpelgrundsubstanz übrig bleibt.

In der ganzen Ausdehnung der Verkalkung wächst und verdickt sich der Knorpel nicht mehr, aber an seinen freien, nicht verkalkten Enden fahren die Knorpelzellen fort sich zu vermehren und zu vergrössern, so dass die Enden sich verdicken und der mittlere

Theil eingeschnürt erscheint, wodurch der ganze Knorpel eine Bisquit- oder Guitarrenform annimmt (Taf. I. Fig. 1.).

Zu dieser Zeit, im Stadium der Einschnürung des Knorpels gehen sehr wichtige Veränderungen am Perichondrium vor; dieses theilt sich nämlich in zwei Schichten: in eine innere, dickere, dem Knorpel anliegende, welche aus einem zarten Granulationsgewebe besteht (osteoplastische Schicht, Bildungsschicht), und in eine äussere, dünnere, dichtere, welche der unverändert gebliebene Rest des Perichondriums ist (Taf. I. Fig. 1. b, c). Diese Trennung in zwei Schichten findet nur an demjenigen Theile des Perichondriums, welche den schon verkalkten Knorpel überkleidet, statt; das Perichondrium des unverkalkten Knorpels erleidet keine Veränderung.

Hat die Kalkablagerung die Oberfläche des Knorpels erreicht, so werden die peripheren Knorpelhöhlen eröffnet und mit Bildungszellen, welche von der inneren Schicht des Perichondriums stammen, gefüllt. (Taf. I. Fig. 1. d). Die weitere Eröffnung der Knorpelhöhlen erfolgt in der Richtung gegen die Mitte des Knorpels, wobei die Blutcapillaren sammt den zelligen Elementen des Perichondriums in die Höhlen eindringen.

Gleichzeitig mit der Füllung der Knorpelhöhlen entsteht von der osteoplastischen Schicht des Perichondriums um den verkalkten Theil des Knorpels eine knöcherne Kruste, und von da sind die beschriebenen Schichten des Perichondriums als Schichten des Periosts zu betrachten.

Von den elementaren Vorgängen bei der Spaltung des Perichondriums und der Entstehung des Knochens aus dessen osteoplastischer Schicht werde ich später reden: jetzt will ich mit der Beschreibung der weiteren Vorgänge am Knorpel fortfahren.

Während die Verkalkung gegen die freien Enden des Knorpels vorrückt, werden die Zellen, welche an der Grenze des verkalkten Knorpels liegen, erst grösser, und darauf imprägnirt sich die Grundsubstanz mit Kalksalzen. Je nach der Verkalkung dieser eröffnen sich die Knorpelhöhlen in der Richtung gegen die freien Enden des Knorpels und die eben beschriebenen Vorgänge am Perichondrium sammt der Bildung der knöchernen Rinde rücken nun weiter unten und oben vor. Der Verkalkungsprocess erreicht nie die freien Enden des Knorpels, sondern bleibt in einer gewissen Entfernung von ihnen stehen, so dass der verkalkte Knorpel von dem nicht verkalkten scharf abgegrenzt wird.

Zu dieser Zeit besteht der Knorpel aus einem mittleren, verkalkten, von einer porösen knöchernen Rinde umgebenen Theile (Diaphysis) und zwei nicht verkalkten Enden (Epiphysis). Der verkalkte Theil enthält unregelmässige, communicirende, mit Bildungszellen gefüllte Höhlen, die durch Zerstörung des Knorpels entstanden sind (Taf. I. Fig. 2. e). Später stellt das ganze Mittelstück des Knorpels einen grossen, mit einem zarten, aus spindelförmigen Zellen und Blutgefässen bestehenden Markgewebe erfüllten Raum dar, — den ich primordialen Markraum nenne — und der von den beiden Epiphysen durch eine Schicht von verkalktem Knorpel — Verkalkungsrand — getrennt ist. In diesem Stadium trifft man aber nie die geringsten Spuren von endochondral entstandenem Knochen. Das ganze vor-

handene Knochengewebe der Diaphyse besteht nur aus der, den primordialen Markraum umhüllenden, von der osteoplastischen Schicht des Perichondriums gelieferten, primitiven Knochenrinde (Taf. I. Fig. 2. g). Diese Lage, welche ich als Grundschicht des perichondralen Knochens bezeichne, erhält sich in allen Stadien des embryonalen Lebens und spielt in der Geschichte der Knochenentwickelung sowie in der Topographie des wachsenden Knochens eine sehr wichtige Rolle.

An den kurzen und platten Knochen folgen die eben geschilderten Vorgänge in derselben Reihe mit sehr unwesentlichen Abweichungen auf einander. In dem Wirbelbogen liegt der Verkalkungspunct nicht in der Mitte des Bogens, sondern an der inneren Seite desselben. Die Eröffnung der Knorpelhöhlen und das Eindringen der Bildungszellen geht der Verkalkung des ganzen Bogens voraus. Die Trennung des Perichondriums in zwei Schichten und die Entstehung von perichondralem Knochengewebe findet zuerst an der inneren (concaven) Seite des Wirbelbogens statt. Im Wirbelkörper dagegen erscheint der Verkalkungspunct in der Mitte des Körpers und erreicht nie die Peripherie desselben. Durch die Zellenvermehrung der osteoplastischen Schicht entstehen Zapfen, welche in den Knorpel hineinwaschen, immer länger werden und endlich Kanäle bilden, die sich bis an den verkalkten Theil des Knorpels erstrecken und Bildungszellen sammt Blutcapillaren führen. Diese Knorpelkanäle grenzen sich scharf vom Knorpel ab, und an gut gelungenen Präparaten findet man deren Wände mit spindelförmigen, epithelartigen Zellen ausgekleidet. Sobald ein solcher Kanal den verkalkten Theil des Knorpels erreicht, so beginnt die Eröffnung der Knorpelhöhlen und nach Füllung derselben mit Bildungszellen haben wir den primordialen Markraum vor uns. Der Wirbelkörper bietet noch eine andere Abweichung von dem an Röhrenknochen beschriebenen Process, welche darin besteht, dass die endochondrale Knochenbildung früher als die perichondrale auftritt.

Die Knorpelverkalkung, die Bildung eines oder mehrerer Knorpelkanäle, ebenso die Entstehung des primordialen Markraumes geht an den kurzen Knochen und an den Epiphysen auf dieselbe Weise, wie am Wirbelkörper, vor sich. Für die Epiphysen kann als Regel gelten, dass die Bildung der Knorpelkanäle der Verkalkung vorausgeht.

An platten Knochen liegt der Verkalkungspunct näher irgend einer Oberfläche des Knochens; so finden sich z. B. am Brustbeine die Verkalkungspuncte mehr an der Innenfläche des Knorpels, erreichen später die Oberfläche desselben, und dann folgen erst von Seite des Perichondriums und des verkalkten Knorpels jene Vorgänge, welche wir eben bei den cylindrischen Knochen kennen gelernt haben.

Wenn H. Meyer[1], den Knorpelkanälen keine Bedeutung zuschrieb, indem er sagte, dass Knorpel, welcher Gefässe hat, ebenso gut verknöchern kann, wie gefässloser Knorpel, so hatte er dazu kein Recht. Denn, wo immer die endochondrale Knochenbildung der Verkalkung der Knorpeloberfläche vorausgeht, folgt die Knorpelverkalkung der Bildung der

1) Müller's Arch. 1849. Der Knorpel und seine Verknöcherung. S. 304.

Knorpelkanäle (kurze Knochen, Epiphysen). Diese Kanäle sind die Träger der Bildungszellen, welche als Material für den Bau des endochondralen Knochens dienen. Am Knorpel der Diaphyse habe ich nie Knorpelkanäle gesehen; hier erreicht die Verkalkung verhältnissmässig sehr schnell die Peripherie des Knorpels, und das Bildungsmaterial dringt, wie ich schon früher gesagt habe, in Folge der Eröffnung der peripheren Knorpelhöhlen und ohne vorhergehende Kanalisation des Knorpels direct in die gebildeten Räume.

Die Bildung des primordialen Markraumes ist an langen Knochen am leichtesten zu beobachten. Bei einem Menschenembryo fand ich die ganze Diaphyse der 7 mm. langen Ulna und des 6 mm. langen Radius aus einer von primitiver Knochenrinde umgebenen und Markgewebe enthaltenden Höhle bestehend. An kurzen Knochen tritt die endochondrale Knochenbildung verhältnissmässig früh auf, und es ist hier sehr schwer ein passendes Stadium zu treffen, um den primordialen Markraum zu sehen. Ausserdem erscheint dieser an einigen kurzen Knochen, wie ich es an den Wirbelkörpern des Kreuzbeins beobachtet habe, als ein enger, kurzer Kanal, den man sehr leicht mit einem Knorpelkanal verwechseln kann.

Die ersten Verknöcherungserscheinungen sind also, ihrem Wesen nach, an allen knorpelig präformirten Knochen die gleichen; der verkalkte Knorpel fällt der Zerstörung anheim, um eine Höhle zu bilden, die mit dem nöthigen Baumaterial für die Knochenbildung, d. h. mit Bildungs- oder sogenannten Markzellen gefüllt wird. Die Markzellen stammen von der osteoplastischen Schicht des Perichondriums (resp. des Periosts) ab und sind unmittelbare Abkömmlinge desselben.

Nach der Entstehung des primordialen Markraumes folgt die Bildung des endochondralen Knochengewebes mit dem Auftreten der Ossificationslinie. Die präparatorischen Vorgänge am präformirten Knorpel cylindrischer Knochen, welche der endochondralen Knochenbildung vorausgehen, sind also in ihren gröberen Zügen folgende:

1. Erscheinen des Verkalkungspunctes.
2. Einschnürung des Knorpels.
3. Trennung des Perichondriums in zwei Schichten.
4. Eröffnung der Knorpelhöhlen und Füllung derselben mit Markzellen.
5. Bildung des primordialen Markraumes.
6. Entstehung der Grundschicht des perichondralen Knochens.
7. Abgrenzung der Diaphyse von den Epiphysen durch den Verkalkungsrand.

An kurzen Knochen und an Epiphysen findet keine Einschnürung des Knorpels statt, da die Verkalkung die Peripherie des Knorpels nicht erreicht. In den frühesten Stadien fehlt auch die perichondrale Knochenbildung. Deshalb finden wir hier einige sehr unbedeutende Unterschiede; man kann darum an den kurzen Knochen folgende Perioden des Ossificationsprocesses unterscheiden:

1. Spaltung des Perichondriums und Bildung der Knorpelkanäle von der osteoplastischen Schicht desselben.
2. Erscheinen des Verkalkungspunctes.

3. Eröffnung der Knorpelhöhlen und Füllung derselben mit Markzellen.
4. Bildung des primordialen Markraumes.
5. Abgrenzung des Knorpels von dem primordialen Markraum durch den Verkalkungsrand.

Nachdem ich in den Hauptzügen die Veränderungen des Knorpels beim Ossificationsprocess beschrieben habe, wende ich mich zu einer genaueren Betrachtung der elementaren Vorgänge, welche jene begleiten. In dieser Beziehung sind die Erscheinungen am epiphysärendenen am diaphysären Knorpel ganz ähnlich, mit dem Unterschiede, dass dort die verschiedenen Schichten regelmässiger angeordnet sind, weshalb ich die Epiphyse für das Studium der feineren Vorgänge geeigneter finde. Nach den histologischen Veränderungen, welche beim Ossificationsprocess stattfinden, kann die ganze Epiphyse in vier Zonen oder Schichten getheilt werden.

A. Die erste, umfangreichste Schicht, welche die ganze Peripherie des Knorpels einnimmt, besteht aus sehr kleinen Zellen von der verschiedensten Gestalt: die an der Peripherie liegenden sind mehr spindelförmig, dann folgen halbmond- und keilförmige mit spitzen und abgerundeten Enden. Das Protoplasma der Zellen füllt vollkommen die Knorpelhöhlen aus, eine Kapsel ist nicht nachzuweisen. Für eine Vermehrung dürfte wohl die dichte Lagerung der Zellen, welche oft kaum die Zwischensubstanz zu messen erlaubt, in Verbindung mit dem häufigen Verkommen mehrerer Kerne sprechen. Dann werden die Zellen grösser, eine Kapsel wird deutlich, und zwischen dieser und der Zelle tritt eine besondere Substanz auf, welche von Neumann[1]) als »Pericellularsubstanz« beschrieben worden ist und mit Hämatoxylin, welches sie schön blau tingirt, leicht nachgewiesen wird. Der Knorpel wächst jetzt durch endogene Zellenbildung. Die länglichen, ovalen, manchmal cylindrischen Mutterzellen liegen mit ihrem Längsdurchmesser parallel zur Längsachse des Knorpels; sie ordnen sich in Reihen und bilden Säulen, welche zu einander parallel, zu dem Verkalkungsrand aber senkrecht stehen. Die länglichen, abgeplatteten Tochterzellen sind so gelagert, dass ihr grösster Durchmesser dem Querdurchmesser des Knorpels correspondirt. Die Pericellularsubstanz der Mutterzellen wird auch mit Hämatoxylin gefärbt und, wenn die Mutterkapsel mit der Knorpelgrundsubstanz zusammenfliesst und die Tochterzellen frei werden, so verdichtet sich, aller Wahrscheinlichkeit nach, jene Substanz der Mutterzelle, um Kapseln für die freigewordene Tochterzellen zu bilden. In dieser Beziehung stimmen meine Beobachtungen mit denen von Neumann (l. c. S. 416) vollständig überein: nämlich, dass die Kapseln später in die Knorpelgrundsubstanz übergehen.

B. Die zweite Schicht besteht aus einer verhältnissmässig geringen Menge von Grundsubstanz und den aus den Mutterkapseln freigewordenen Zellen, welche sich in der Weise ordnen, dass sie mit den Mutterzellen der vorhergehenden Schicht Säulen bilden. Die einzelnen Zellen haben eine mehr rundliche Gestalt, eine bedeutendere Grösse, grosse,

1) Bemerkungen über das Knorpelgewebe und den Ossificationsprocess. Arch. d. Heilkunde XI.

runde Kerne und sehr reichliche Pericellularsubstanz. Spuren von Vermehrung sind an diesen Zellen nicht zu sehen. Wahrscheinlich haben die Elemente dieser Schicht ein Alter erreicht, wo sie einer weiteren Vermehrung nicht mehr fähig sind (Senescenz).

C. Die folgende Schicht des Knorpels zeigt in vielen Beziehungen einen wesentlichen Unterschied von der vorhergehenden. Die Ablagerung von Kalksalzen in die Grundsubstanz ist nicht der einzige Unterschied, welcher diese Schicht auszeichnet, denn auch die organische Unterlage des verkalkten Knorpels ist von der des nicht verkalkten ganz verschieden. Nach vorheriger Entkalkung färbt sich jene mit Hämatoxylin intensiv blau, was bei der Grundsubstanz des unverkalkten Knorpels nicht der Fall ist. Es ist also unzweifelhaft, dass die chemische Beschaffenheit der organischen Grundlage des verkalkten Knorpels ganz verändert ist. Die Ablagerung von Kalksalzen findet erst in der Umgebung der Knorpelhöhlen in Form feiner Krümel statt, später aber nimmt die verkalkte Grundsubstanz ein gleichmässiges, homogenes Aussehen an. Man findet nicht nur an den Knorpelzellen nicht die geringsten Spuren von Vermehrung, sondern es unterliegt auch keinem Zweifel, dass dieselben zu Grunde gehen. Das Protoplasma sieht trüb, geschrumpft aus, und es ist schwierig oder sogar unmöglich, einen Kern darin zu entdecken. Ziemlich oft sind die Knorpelhöhlen mit einer structurlosen moleculären Masse, die sich bei Zusatz von Essigsäure nicht aufhellt, erfüllt. Fügen wir aber dem Präparate etwas Kalilauge zu, so verschwindet der grösste Theil der moleculären Substanz, und es bleiben kleine, runde, stark lichtbrechende, dunkelcontourirte Körnchen von verschiedener Grösse übrig, welche ich für Fettkörnchen halten muss. Mehr überzeugende Bilder erhält man an Knochen, die nicht in Weingeist, sondern in Müller'scher Flüssigkeit oder in Chromsäure aufbewahrt worden sind. Diese Erscheinung ist an allen knorpelig präformirten Knochen zu finden, aber am deutlichsten habe ich sie am Schlüsselbeine beobachtet, wahrscheinlich weil dieser Knochen im Anfange des embryonalen Lebens sehr rasch wächst.

Welches ist nun das weitere Schicksal der Pericellularsubstanz? Offenbar geht sie zu Grunde, denn der Raum zwischen der zerfallenen Masse und der Kapsel wird nicht mehr mit Hämatoxylin gefärbt; ausserdem kommt es an dünnen mikroskopischen Schnitten öfters vor, dass der ganze Inhalt der Knorpelhöhle herausfällt; der moleculäre Zusammenhang der die Knorpelhöhlen füllenden Elemente ist also verloren gegangen. Die Veränderung, welche in dieser Schicht des Knorpels vor sich geht, betrachte ich als einen regressiven Process; die Knorpelzellen, welche ihren Zweck erfüllt haben, sterben ab und zerfallen.

D. Die vierte Zone des Knorpels besteht selten aus einer, meistens aus zwei oder drei Reihen von Höhlen. Diese entstehen dadurch, dass die mit Knorpelzellen gefüllten Räume, von der Seite des primordialen Markraumes, später von der Seite der Markkanäle eröffnet und mit Markzellen gefüllt werden. Zwischen diesen Markzellen trifft man manchmal eine noch nicht zerstörte, geschrumpfte Knorpelzelle. In vielen Höhlen kommt eine Blutgefässschlinge vor.

Die Zwischensubstanz der drei letzten Schichten des Knorpels bildet zwei Systeme

von Balken: die Längsbalken, welche die Knorpelzellensäulen, und die Querbalken, welche die Zellen jeder einzelnen Säule von einander trennen.

Nach den elementaren Vorgängen im Knorpel lassen sich also folgende Schichten in demselben unterscheiden:

1. Proliferationsschicht (Vermehrung der Knorpelzellen).
2. Hypertrophische Schicht (Hypertrophie und Senescenz derselben).
3. Regressive Schicht. — Verkalkungsrand (Verkalkung der Intercellularsubstanz, zu Grunde gehen der Knorpelzellen).
4. Granulationsschicht (Eröffnung der Knorpelhöhlen und Füllung derselben mit Markzellen).

Um die weiter unten zu besprechende Markraumbildung an dem endochondralen Knochen zu erklären, muss ich auf einige wichtige Verhältnisse des Knorpels aufmerksam machen. An einem Längsschnitt desselben scheint die Granulationschicht aus einer Anzahl verschieden grosser Höhlen zu bestehen, welche durch Längsbalken der verkalkten Knorpelsubstanz von einander getrennt werden. Diese Räume entstehen nicht ganz auf dieselbe Weise. Durch die Zerstörung der dünnen Querbalken des Knorpels wird eine Gruppe von Knorpelhöhlen, welche einer und derselben Säule angehören, eröffnet. Die so entstandene Höhle stellt einen hohlen Cylinder dar, der eine Fortsetzung der Knorpelzellensäule ist. Die Wandungen des Cylinders sind in continuirlicher Verbindung mit den Längsbalken des verkalkten Knorpels, seine Breite entspricht dem queren Durchmesser und seine Länge der Menge der eröffneten Knorpelhöhlen. Werden die Längsbalken des Knorpels sammt den Querbalken zerstört, so entstehen grosse Höhlen, deren Breite der Zahl der zerstörten Längsbalken des Knorpels proportional ist. Je nachdem eine solche Höhle nur durch das Zerstören der Querbalken einer und derselben Knorpelzellensäule, oder durch das Zerstören auch der Längsbalken entstanden ist, wobei an der Bildung dieser letzten Höhle mehrere Säulen Theil nehmen, werden im ersten Falle einbuchtige, im zweiten mehrbuchtige Granulationsräume gebildet, deren Summe die Granulationsschicht des Knorpels darstellt Taf. II. Fig. 7. u, v, Taf. III. Fig. 12. l][1]).

Auf der Seite des Knorpels grenzen die Granulationsräume an die noch uneröffneten Höhlen der ihnen entsprechenden Knorpelzellensäulen, an der gegenüberliegenden Seite an die früheren Granulationsräume, in denen eben Knochenbildung eingetreten ist (Ossificationslinie, Taf. II. Fig. 7. s). Die Granulationsschicht findet sich also eingeschoben zwischen dem verkalkten Knorpel und dem jungen Knochen und, da der Zusammenhang zwischen dem Knorpel und dem Knochen nur durch die unzerstört gebliebenen Längsbalken des Knorpels, die die Granulationsräume trennen, erhalten wird, so bricht an dieser Stelle die Epiphyse von der Diaphyse sehr leicht ab.

1) Ueber die feineren Vorgänge, welche die Einschmelzung des Knorpels begleiten, ist es sehr schwierig etwas Positives zu sagen. Es scheint mir höchst wahrscheinlich, dass die in Rückbildung begriffenen Knorpelbalken einem moleculären Zerfall anheimfallen.

Was die letzten drei Schichten des Knorpels betrifft, so muss ich hier noch einen Umstand erwähnen, der bis jetzt wenig berücksichtigt worden ist; es ist nämlich die gegenseitige Lage der Knorpelzellen, welche zwei Systeme von Säulen darstellen. Die Säulen des ersten Systems erreichen die Granulationsschicht, an der sie mit ihren Basen anliegen (Taf. III. Fig. 12. a). Die Zellen der Basen sind grösser, als die der Spitzen. Bei der Bildung der Granulationsräume öffnen sich die Höhlen dieser Säulen eine nach der anderen. Die Säulen des zweiten Systems sind zwischen die Säulen des ersten Systems keilförmig eingeschoben (Taf. III. Fig. 12. b): sie erreichen die Granulationsschicht des Knorpels nicht und sind einem Keil zu vergleichen, dessen Spitze der Basis der Säulen des ersten Systems zugewendet ist. Die keilförmige Gestalt dieser Säulen entsteht theils dadurch, dass die Zellen, welche ihre Spitzen zusammensetzen, mehr abgeflacht sind und mit ihrem grossen Durchmesser in der Richtung der Knorpelaxe liegen, theils aber dadurch, dass die Zellen der Spitzen viel kleiner, als diejenigen der Basen sind. Je nachdem die Höhlen der Säulen des ersten Systems sich eröffnen, werden die Zellen der Säulenspitzen des zweiten Systems grösser, nehmen eine mehr rundliche Form an, schieben die nächstliegenden Säulen des ersten Systems auseinander und verwandeln sich auf diese Weise in Säulen vom ersten System. Der von mir beschriebene Process bedingt das Dickenwachsthum des Knorpels in derjenigen Schicht desselben, wo keine Vermehrung der Knorpelzellen stattfindet und vermehrt allmälig die Zahl der sich eröffnenden Knorpelhöhlen.

Da ich auf diese Erscheinung noch bei der Markraumbildung zurückkomme, mag es jetzt genügen, wenn ich noch bemerke, dass der Uebergang der Säulen des zweiten- in die des ersten Systems auch die Bildung von mehrbuchtigen Granulationsräumen bedingt. Diese entstehen also auf zweierlei Weise: a) durch Zerstörung der Längsbalken der verkalkten Knorpelgrundsubstanz, wobei die Knorpelhöhlen mehrerer Säulen in einen mehrbuchtigen Granulationsraum zusammenfliessen; b) durch Umwandlung der Säulen des zweiten Systems in Säulen des ersten Systems, wodurch ein einbuchtiger Granulationsraum zu einem mehrbuchtigen erweitert wird.

Machen wir einen Querschnitt in der Höhe der verkalkten Knorpelschicht, so erhalten wir statt der Knorpelzellensäulen, die wir an Längsschnitten gesehen haben, ein ziemlich regelmässiges Netz von verkalkter Knorpelgrundsubstanz, deren rundliche, den Knorpelhöhlen entsprechende Maschen ungefähr gleich gross sind. An einem Querschnitt aber, der durch die Granulationsschicht des Knorpels geführt ist, sind die Maschen des Netzes verschieden gross und von mannigfaltiger Gestalt. Manche haben auch hier die Form und Grösse der Knorpelhöhlen, es sind dies quergeschnittene einbuchtige Granulationsräume, Taf. I. Fig. 3. c. andere sehen guitarren-, kreuz-, rosetten-, wurmförmig aus, besitzen zwei, drei, oder mehrere Ausbuchtungen, die durch ihre Gestalt und Grösse an Knorpelhöhlen erinnern. Diese mehrlappigen Höhlen sind quergeschnittene mehrbuchtige Granulationsräume Taf. I. Fig. 3. d.

Zur Zeit, wo man einen directen Uebergang des Knorpels in Knochen für einen normalen Ossificationsvorgang hielt, betrachtete man diese beiden untersten Knorpellagen als Uebergangsschichten, wo der Knorpel zu Knochen wird, daher stammt die Bezeichnung

»Ossificationslinie«. Erst als jene Lehre erschüttert wurde, bemühten sich die Forscher die feineren Vorgänge in dieser Schicht des Knorpels genauer zu studiren. Schon Bidder[1] äussert seinen Zweifel über die Entwickelungsfähigkeit der Zellen dieser Schicht. Obwohl er der Meinung war, dass sie direct in Knochenkörperchen übergehen, hielt er sie doch für in Rückbildung begriffene Elemente. »Ihr dunkelkörniger Inhalt«, sagte er, »zeigt keine Spur einer neuen Bildung von Zellen. Dies sind Zustände, die, neben geringem Wachsthum, kaum auf eine andere Ursache zu beziehen sein möchten, als auf eine an der inneren Wandfläche der Knorpelhöhlen unregelmässig erfolgende Ablagerung fester Substanz, wodurch die Zelle mehr und mehr verkleinert, ihre fernere Entwickelungsfähigkeit gehemmt, ihr eigenthümliches Leben unterdrückt wird (S. 383).« Damals hielt man die Knochenkörperchen für Spältchen, und die Bildung dieser Spalten in Folge eines regressiven Processes der Knorpelzellen schien äusserst wahrscheinlich zu sein. Die Untersuchungen von Bidder wurden aber bald vergessen, und die nach ihm kommenden Forscher sahen in den Knorpelzellen noch vermehrungsfähige Elemente. So dachte z. B. H. Muller. Obwohl er beobachtete, dass eine grosse Zahl der in verkalkter Grundsubstanz enthaltenen Knorpelzellen hier zu Grunde geht, und dass in manchen eben eröffneten Höhlen die zusammengefallene Zelle neben einem Häufchen eingedrungener Blutkörperchen sich findet, obwohl er nie den Theilungsprocess der Zellen dieser Knorpelschicht sah, so behauptet er doch, dass die Markzellen Abkömmlinge der Knorpelzellen sind, und dass ihre Theilung wegen ihrer Rapidität schwer zu beobachten ist (l. c. S. 174). Auch Gegenbaur ist der Meinung, dass die Knorpelzellen der regressiven Schicht sich vermehren, aber dass die Vermehrung ein sehr rasch erfolgender Act sein muss, der Zwischenstadien nicht wahrnehmen lässt (l. c. S. 345). Waldeyer[2] trat ebenfalls dieser Ansicht bei. Wegen der unbekannten Herkunft der Bildungszellen und wegen der Unmöglichkeit die Theilung der Knorpelzellen zu sehen lässt Neumann[3]) zu, dass hier die verkalkte Knorpelgrundsubstanz sich in so günstigen Verhältnissen befindet, dass sie sich direct in das Protoplasma der Bildungszellen umwandeln kann. Erst in neuster Zeit haben Rollett[4], Kutschin[5]) und Lewschin[6]) den genetischen Zusammenhang der epiphysären Knorpelzellen mit den Markzellen in Zweifel gezogen.

Die Behauptung, dass die Markzellen von den Knorpelzellen abstammen, ist ganz unrichtig; ein genetischer Zusammenhang zwischen diesen Elementen konnte nur deshalb angenommen werden, weil die eigentliche Quelle der Markzellen unbekannt war. Nachdem

1) Müller's Arch. 1843. Zur Histogenese der Knochen.
2) Archiv für mikroskopische Anatomie. Bd. I. 1865. S. 361.
3) Archiv d. Heilkunde. XI. S. 423.
4) Stricker's Handbuch der Lehre von den Geweben. Leipzig 1868. S. 98.
5) Zur Entwickelung des Knochengewebes. Untersuch. aus dem Institute für Physiologie und Histologie in Graz. 1870. S. 61.
6) Zur Entwickelung des Knochengewebes an den Diaphysenenden der Röhrenknochen der Neugeborenen. Mélanges biologiques tirés du Bulletin de l'Academie impériale des sciences de St. Petersbourg. T. VIII. S. 302.

ich diese gefunden habe, betrachte ich ihre Abstammung, sowie auch das zu Grunde gehen der Zellen der regressiven Schicht des Knorpels als nachgewiesen und berufe mich dabei auf folgende Thatsachen:

1. Abwesenheit der Zellentheilung in den untersten Schichten des Epiphysenknorpels.
2. Vorhandensein von feinkörnigem Detritus in den Knorpelhöhlen.
3. Gegenwart geschrumpfter Knorpelzellen in einer eröffneten, mit Markzellen gefüllten Knorpelhöhle.
4. Abstammung der Markzellen von dem Perichondrium, welche durch directe mikroskopische Beobachtung nachzuweisen ist[1]).

Ein Vergleich der Vorgänge am diaphysären Knorpel von dem Erscheinen des Verkalkungspunctes bis zur Bildung des primordialen Markraumes mit dem eben beschriebenen Process am epiphysären Knorpel überzeugt uns, dass zwischen beiden kein wesentlicher Unterschied besteht. Wenn ich diese Vorgänge am epiphysären Knorpel ausführlicher besprochen habe, so geschah dies, weil hier die einzelnen Schichten des Knorpels mehr abgesondert neben einander liegen und genauer studirt werden können. Die Abweichung am diaphysären Knorpel ist sehr unwesentlich und besteht eigentlich darin, dass die Zellen durch Theilung und nicht durch endogene Bildung sich vermehren und dass sie statt in Säulen sich zu ordnen, so bei einander liegen, dass die verkalkte Knorpelgrundsubstanz an Quer- wie an Längsschnitten ein Netz mit runden oder polygonalen, gleichgrossen Maschen darstellt.

Der Knorpel spielt sonach bei der Knochenbildung keine active Rolle, seine histologischen Elemente sind vorübergehende Gebilde, die noch vor dem Erscheinen des endochondralen Knochengewebes dem Zerfall anheimfallen und schliesslich ganz zu Grunde gehen.

Seit Havers und Du Hamel existirt die Ansicht, dass das Dickenwachsthum der Röhrenknochen durch die Ablagerung neuer Schichten auf ihre ganze Oberfläche vor sich geht. Da aber der Knochen immer länger wird, so müsste jede neue Schicht länger, als ihre Vorgängerin sein so, dass die oberflächlichste oder die jüngste zugleich auch die

1) Ueber die regressive Metamorphose des Knorpels und die Abstammung der Markzellen von dem Perichondrium habe ich schon im Juli v. J. Mittheilung gemacht (Beiträge zur normalen Knochenbildung. Centralblatt f. d. med. Wiss. 1872. N. 29.); etwas später ist Stieda (Die Bildung des Knochengewebes. Festschrift am 15. September 1872. Leipzig) zu denselben Resultaten gekommen.

längste wäre. Aus den Arbeiten von H. Meyer[1], Bruch[2], Kolliker[3], Virchow[4] und Anderen kann man sich leicht überzeugen, dass eine solche Anordnung der Knochenschichten als nachgewiesen betrachtet wird. Meyer und Kölliker haben nur die schematische Zeichnung von Havers (l. c. Taf. I. Fig. 1.) wieder in mehr eleganter Weise reproducirt. Wenn es aber Jemandem einfällt, das, was selbstverständlich zu sein scheint, durch eine directe Beobachtung zu controliren, so wird er finden, dass die Verhältnisse ganz umgekehrt sind.

Fig. 7. (Taf. II.) stellt einen Längsschnitt vom oberen Ende ossis metatarsi eines 18 Cm. langen Rindsembryo dar. Betrachten wir den perichondralen Knochen genauer, so finden wir, dass er die Gestalt eines Trichters hat, dessen Basis fast die drei untern Schichten des Knorpels umfasst und dessen Spitze gegen die Mitte der Diaphyse gewendet ist. Die Wände dieses Trichters sind nicht überall gleich dick: an der Basis desselben (gegen den Knorpel) sind sie am dünnsten, gegen die Spitze (gegen die Diaphyse) werden sie immer dicker und in der Mitte der Diaphyse erreichen sie ihr Maximum an Dicke. Ausserdem besteht die Wand dieses Trichters aus einem System von Knochenlamellen, von denen die innere die längste ist (a); dann folgen die kürzeren Lamellen, von denen die oberflächlichste auch die kürzeste ist. Verfolgt man die Bildung der perichondralen Schichten an knorpelig präformirten Knochen von der frühesten Zeit der Knochenentwickelung bis in die späteren Stadien des embryonalen Lebens, so kann man sich auch leicht überzeugen, dass die innerste, längste und zugleich älteste Schicht des perichondralen Knochens nichts Anderes ist, als die primitive Knochenrinde, die schon bei der Bildung des primordialen Markraumes erwähnt und als Grundschicht des perichondralen Knochens bezeichnet wurde (Taf. I. Fig. 2. g). An derselben Figur (7) sieht man ausserdem, dass die Wände des knöchernen Trichters nicht gleichmässig sich verdicken, sondern, dass die eine Wand beträchlich dicker, als die andere ist. Dieses ungleichmässige Wachsthum ist, wie ich später zeigen werde, sehr wichtig für die Formveränderung des wachsenden Knochens.

Die perichondrale Grundschicht existirt nicht nur an Röhrenknochen, sondern auch an Phalangen, Rippen, Wirbelkörper, Wirbelbogen, Schulterblatt, Schlüsselbein, Darmbein, und kann in zwei Systeme von Knochenbalken: Längs- und Querbalken zerlegt werden, welche ich unter dem gemeinschaftlichen Namen der perichondralen Grundbalken zusammenfasse. An Röhrenknochen verlaufen die Längsbalken der Knochenaxe parallel und stellen leicht gekrümmte Bogen dar, welche in der Mitte der Diaphyse mächtiger sind und ihre Convexität der Knochenaxe zuwenden. An Phalangen der Hufthiere ist die Krümmung der

1) Müller's Archiv. 1849. S. 355.

2) Beiträge zur Entwickelungsgeschichte des Knochensystems. Neue Denkschriften der allg. Schweizer. Gesellsch. f. d. gesammt. Naturwissensch. 1852. Bd. XII. S. 105.

3) Handbuch der Gewebelehre d. Menschen. Leipzig 1857. S. 224.

4) Cellularpathologie. 1871. S. 496.

Längsbalken viel bedeutender; sie verlaufen nicht ganz senkrecht, sondern sich kreuzend und in leichten Spiralen, weshalb ihre Verfolgung an Längsschnitten etwas schwer ist. An platten Knochen, Wirbelbogen und Rippen, sowie an Phalangen von Menschenembryonen bietet die Demonstration der perichondralen Grundbalken keine Schwierigkeiten dar. Ihre Anordnung verhält sich an Wirbelkörpern jener an Phalangen von Hufthieren analog, nur sind die Balken an der vorderen Seite des Wirbelkörpers unter stumpfem Winkel, von der Seite des Foramen spinale aber spitzwinkelig geknickt.

Auf Querschnitten bildet die perichondrale Grundschicht einen knöchernen Ring, der den endochondral entstandenen Knochen umfasst, und sehr leicht an allen Knochen nachzuweisen ist (Taf. II. Fig. 8. a. Taf. III. Fig. 16. c. Taf. IV. Fig. 19. f. Taf. I. Fig. 4. a).

Schon oben wurde erwähnt, dass das Perichondrium sich in zwei Schichten theilt. Die innerste, die osteoplastische Schicht liegt zwischen den verkalkten Partieen des Knorpels und der peripheren Schicht, die sich aber nach unten und oben fortsetzt und die unverkalkten Enden des Knorpels überzieht (Taf. I. Fig. 1). Die beiden Schichten unterscheiden sich schon bei schwacher Vergrösserung durch das trübe, körnige Aussehen der innersten und die deutliche Längsfaserung der äusseren. Die Theilung des Perichondriums in zwei Schichten geht folgender Weise vor sich. Besonders in demjenigen Abschnitt desselben, der dem verkalkten Knorpel entspricht, beginnen die spindelförmigen Zellen sich zu vergrössern und abzurunden. Gleichzeitig mit der Abrundung der Zellen findet eine lebhafte Vermehrung derselben statt, und bald sieht die innere Schicht so aus, als ob dieselbe aus dicht aneinander gedrängten Kernen bestände. An Zerzupfungspräparaten aber kann man sich überzeugen, dass es keine blossen Kerne, sondern Zellen, sind, die sehr zarte Ausläufer haben, mittelst denen sie mit einander zusammenhängen. Der Anfang dieses Processes, d. h. das Stadium, wo die Zellen des Perichondriums sich zu vergrössern beginnen, ist selten zu beobachten, meistens findet man diese Membran schon in die zwei beschriebenen Schichten getrennt.

Die allererste Erscheinung, die man bei der Bildung des Knochengewebes von der osteoplastischen Schicht des Perichondriums aus beobachtet, ist die Vergrösserung der osteoplastischen Zellen (Bildungszellen) und die netzartige Gruppirung derselben. Die Vereinigung der Bildungszellen zu anastomosirenden Zellenbalken (Zellenstränge) geschieht so, dass immer mehrere Zellen auf dem Querschnitt eines Balkens liegen. Die Zellen, welche die Maschen erfüllen, sind, ihrem äusseren Aussehen nach, nicht von den Elementen der osteoplastischen Schicht zu unterscheiden. Zunächst erscheint zwischen den die Balken bildenden Zellen ein heller, structurloser Streifen, welcher sich gegen Reagentien wie Knochengrundsubstanz verhält. Die Zellen sitzen jetzt dicht gedrängt an beiden Seiten jenes Streifens; — das sind die »Osteoplasten« Gegenbaur's. Der mit Elementen der osteoplastischen Schicht erfüllte Raum kann als ein Markraum und die ihn erfüllenden Zellen als Markzellen bezeichnet werden. Das Auftreten dieses Markraumes, der nichts Anderes, als ein Havers'scher Kanal ist, geht der Bildung der Knochengrundsubstanz voraus.

Die Frage — welche Vorgänge die Bildung der Knochengrundsubstanz begleiten — gehört zu den schwierigsten Aufgaben der Osteogenese. Gegenbaur meint, dass die Knochengrundsubstanz ein Ausscheidungsproduct der Osteoplastzellen sei. Waldeyer dagegen betrachtet sie als hervorgegangen aus den metamorphosirten verdichteten äussersten Partieen des Protoplasma der aneinander liegenden wandständigen Zellen selbst, während der dem Kerne zunächst liegende Theil der Zellsubstanz zu einem sternförmigen Zellkörper sich gestaltet. Er gründet seine Meinung darauf, dass das eigenthümliche, granulirte Aussehen des Osteoplastprotoplasmas nur um den Kern herum erhalten bleibt, die weiter nach aussen gelegenen Schichten jedoch allmälig homogen werden (l. c. S. 367). Waldeyer lässt sogar zu, dass einmal einzelne Osteoplasten zu leimgebendem Gewebe werden können, wobei der Kern schwindet. Kutschin[1]) sah an zerzupften Präparaten den Uebergang der Osteoplastausläufer in Lamellen der Knochengrundsubstanz. Nach ihm geht das Protoplasma der Osteoplasten allmälig in homogene und glänzende Fortsätze über, die ihrem Aussehen nach schon völlig den grösseren, zusammenhängenden Stücken der erwähnten Lamellen gleichen. Meine Untersuchungen bestätigen die Beobachtungen von Waldeyer und Kutschin. Es giebt Osteoplastausläufer, die nicht nur homogen sind und mit Knochengrundsubstanz ein Continuum bilden, sondern auch gegen Reagentien so sich verhalten, wie die Knochengrundsubstanz. Ueber die Bildung dieser bin ich also völlig mit Waldeyer einverstanden, indem ich zu der Ueberzeugung gekommen bin, dass das Protoplasma der Osteoplasten sich in Knochengrundsubstanz umwandelt. Ich berufe mich dabei noch auf folgende Beobachtung: an der Stelle, wo Knochengrundsubstanz entstehen soll, scheinen die die Zellenbalken bildenden Elemente mit einander verklebt zu sein, dann erhalten sie nach und nach ein gleichmässiges, homogenes Aussehen, wobei die Kerne undeutlich werden oder schwinden. Später erscheint ein höckeriger, wellenförmig contourirter Streifen, dessen Höcker durch ihre Grösse und Gestalt an die Elemente erinnern, welche vormals den Zellenstrang zusammensetzten. Wenn man berücksichtigt, dass die Dicke der Zellenbalken in Folge der Anhäufung einer grossen Zahl von Bildungszellen manchmal sehr beträchtlich ist und dass, nach der Entstehung der Knochengrundsubstanz, von der grossen Zahl der die Balken zusammensetzenden Zellen nur eine Reihe von Osteoplasten übrig ist, so kann man das Verschwinden der übrigen Zellen nur dadurch erklären, dass sie zur Bildung der Knochengrundsubstanz verbraucht worden sind. Indem der Knochenstreifen auf diese Weise dicker wird, bleiben einige Osteoplasten in ihrer ganzen Masse von der eben beschriebenen Metamorphose verschont und werden, in Knochengrundsubstanz eingebettet, zu Knochenkörperchen.

Die Osteoplasten haben nicht immer das gleiche Aussehen. An einigen Knochenbalken finden sich verhältnissmässig grosse abgerundete Zellen, die einen schönen, grossen, runden Kern enthalten und mit einem oder mehreren Ausläufern versehen sind, welche theils in die Substanz des Knochens treten, theils mit den Fortsätzen der benach-

1) Untersuchungen aus dem Institute für Physiologie und Histologie in Graz. 1870. S. 62.

barten Osteoplasten zusammenhängen, aber auch, wie es scheint, frei in die Höhle des Markraumes ragen. Alles das kann sehr gut an Zerzupfungspräparaten verfolgt werden. Andere Knochenbalken sind aber mit spindelförmigen Zellen, die, ausser zwei zugespitzten Enden, keine Ausläufer haben, besetzt. Diese Zellen liegen longitudinal zu den Balken und überziehen diese epithelartig. Bemerkenswerth ist, dass diese spindelförmigen Osteoplasten nie Ausläufer in den Knochen senden; es ist mir wenigstens nie gelungen an den von diesen Zellen besetzten Balken ein Knochenkörperchen zu sehen, dessen eine Hälfte in Knochengrundsubstanz eingebettet lag, während die andere frei war; kurz, ich habe nie Gelegenheit gehabt hier den Process der Einlagerung der Knochenkörperchen zu beobachten. Endlich treffen wir Knochenbalken, an denen gar kein epithelartiger Ueberzug vorhanden ist. Diese Thatsache ist durch ein Ausfallen des Markrauminhalts nicht zu erklären, da nicht nur die sternförmigen, sondern auch die spindelförmigen Osteoplasten der Knochenoberfläche so fest angewachsen sind, dass sie nur mühsam abgepinselt werden können; ausserdem beweist die vollständige Ausfüllung des Markraumes mit Markzellen, dass hier keine Bestandtheile ausgefallen sind. Ich erkläre mir diese Thatsache in folgender Weise: Die Bildung von Knochengewebe aus den Osteoplasten findet wahrscheinlich periodisch statt. Wenn die sternförmigen Osteoplasten verbraucht sind, so bleibt der Knochenbalken ohne Ueberzug; dann wandelt sich ein Theil von Markzellen in spindelförmige Osteoplasten um, die sich vergrössern, eine rundliche Gestalt annehmen, Ausläufer erhalten und in sternförmige Osteoplasten übergehen, die sich dann wieder zu Knochengewebe differenziren. Uebergangsformen zwischen spindel- und sternförmigen Osteoplasten sind auch zu treffen. Ein solcher Verbrauch der Osteoplasten scheint auch zu Gunsten der Umwandlung des Osteoplastprotoplasmas in Knochengrundsubstanz zu sprechen; durch die Ausscheidungstheorie ist es viel schwieriger diese Erscheinung zu erklären.

Schreitet der Bildungsprocess periodisch fort, so bildet sich die Knochensubstanz zu einer gegebenen Zeit nicht an allen Stellen des Knochens gleichmässig, ein Umstand, der für die Formveränderung des wachsenden Knochens von allergrösster Bedeutung ist.

Woher werden die verbrauchten Osteoplasten ersetzt? In der Periode der netzförmigen Gruppirung entwickeln sich die Osteoplasten aus der osteoplastischen Schicht des Perichondriums, später gehen die Markzellen, wie schon Gegenbaur beschrieben hat, in Osteoplasten über. Was aber die Vermehrung dieser selbst betrifft, so konnte ich mich nie, wie Gegenbaur (l. c. S. 346), Waldeyer (l. c. S. 362) und andere Histologen, davon überzeugen. Ich habe vielmehr den Eindruck gewonnen, dass die in Osteoplasten übergegangenen Zellen, mit ihrer neuen physiologischen Dignität, die Fähigkeit eine Nachkommenschaft zu erzeugen, eingebüsst haben, und wenn vielkernige Zellen vorkommen, welche zu Knochenkörperchen werden, so ist ihre Abstammung von Osteoplasten nicht nachzuweisen, wenn man nicht annehmen will, dass dieselben durch Verwachsung jener entstehen.

Der periostale Knochen entsteht also auf die Weise, dass die Osteoplasten sich zu Knochenkörperchen und Knochengrundsubstanz differenziren. Das junge Knochengewebe

zeichnet sich in der Regel durch eine sehr geringe Menge von Intercellularsubstanz aus. Die Zellen liegen sehr dicht, einige sind oft durch kurze, dicke, brückenartige Ausläufer verbunden; manche Knochenkörperchen sind einander so nahe, dass die zwischen ihnen befindliche Grundsubstanz fast unmessbar ist. Viele Knochenhöhlen sind zwei oder drei mal so gross, wie gewöhnlich, und das sie ausfüllende Protoplasma enthält zwei oder drei Kerne; — Befunde, welche uns eine Vermehrung der Knochenkörperchen vermuthen lassen.

Wenn wir an demselben mikroskopischen Präparat einen dünnen, erst in Bildung begriffenen, mit dem nächtjüngeren, schon ausgebildeten Knochenbalken vergleichen, so wird sofort der Unterschied in der Menge von Zwischensubstanz auffallen. Am ausgebildeten Knochenbalken sind die Entfernungen zwischen den Knochenkörperchen viel beträchtlicher; Zellen, die mit kurzen, dicken Brücken zusammenhängen, kommen viel seltener vor, ebenso solche, die durch eine unmessbar kleine Menge von Zwischensubstanz getrennt sind. Obwohl auch zweikernige Zellen sich finden, so muss man dieselben doch speciell suchen. Aus einer Reihe von Messungen, welche ich unternahm, um die Entfernung der Knochenkörperchen an Knochenbalken von verschiedenem Alter zu bestimmen, ergiebt sich, dass der mittlere Abstand zwischen Knochenkörperchen an dem in Bildung begriffenen Balken sich so zu dem mittleren Abstande an dem nächstliegenden, schon ausgebildeten Knochenbalken verhält, wie 2,26 : 3,82.

Aus einer grossen Zahl von Messungen habe ich in folgender Tabelle den kleinsten, grössten und mittleren Abstand der Knochenkörperchen in Millimeter zusammengestellt [1]).

Tabelle I. [2]).

Entfernungen zwischen den Knochenkörperch.	Rindsembryo 18 Cm. Länge. Radius. — Querschnitt.	
	In Bildung begriffener Kochenbalken.	Nächstjüngerer, ausgebildeter Knochenbalken.
Minimale E.	0. 14%	0. 5%
Maximale E.	0,01800.	0,02700.
Mittlere E.	0,00678.	0,01146.

Nicht nur an verschiedenen Knochenbalken, sondern an einem und demselben Balken besteht ein auffallender Unterschied in den Entfernungen zwischen den Knochenkörperchen. In der Mitte des Balkens ist der Abstand der Zellen viel bedeutender, als an den Enden desselben, wo der Knochenbalken durch die fortwährende Neubildung des Knochengewe-

1) Den sämmtlichen Tabellen liegen 2500 Messungen zu Grunde, es kommen also 400 Messungen auf jede Tabelle. Die Tabelle VII basirt auf 100 Messungen.

2) Unter der Entfernung 0 verstehe ich eine solche Lagerung der Knochenkörperchen, bei der die zwischen ihnen befindliche Schicht von Grundsubstanz schwer oder gar nicht gemessen werden kann. An dem in Bildung begriffenen Balken kommt auf 100 Messungen der Abstand 0 14mal, am ausgebildeten aber nur 5mal vor.

bes in Verlängerung begriffen ist. So habe ich die Entfernungen zwischen den Knochenkörperchen an dem längsgeschnittenen perichondralen Grundbalken des Metatarsus eines 18 Cm. langen Rindsembryo gemessen und gefunden, dass die mittleren Abstände der Knochenkörperchen in der Nähe des epiphysären Knorpels sich so zu den mittleren Entfernungen in der Mitte der Diaphyse verhalten, wie 2,33 : 6,51. In der vorliegenden Tabelle sind die Entfernungen in Millimeter angegeben.

Tabelle II.

Entfernungen zwischen den Knochenkörperch.	Rindsembryo 18 Cm. Länge. Metatarsus. Längsschnitt.	
	In der Nähe des Knorpels.	In der Mitte der Diaphyse.
Minimale E.	0. 8%	0. 1%
Maximale E.	0,01800.	0,06900.
Mittlere E.	0,00699.	0,01953.

In den früheren Entwickelungsstadien der cylindrischen Knochen begleiten die von mir eben beschriebenen Vorgänge die Bildung der Grundschicht des perichondralen Knochens, welche die ganze Diaphyse in Form einer schwammigen, porösen Kruste umgiebt, durch deren Maschen Markzellen und Blutgefässe in die Höhle des primordialen Markraumes eindringen. Ebenso bildet sich die folgende Schichte, welche ich die Schichte der secundären perichondralen Knochenbalken nenne (Taf. I. Fig. 2. h. Taf. II. Fig. 7. d), von denen jede neu entstandene Schicht kürzer, als die vorhergegangene ist.

Auf diese Weise geht der Ossificationsprocess nicht nur von dem Periost aus an knorpelig vorgebildeten Knochen, sondern auch bei der intramembranösen Knochenbildung vor sich. Das erste Stadium der Verknöcherung, nämlich die netzartige Gruppirung der Bildungszellen und das Auftreten von Knochengrundsubstanz in Form eines homogenen, structurlosen Streifens ist an den Gesichtsknochen besonders gut zu sehen.

Alle diese Vorgänge, die bei der Entstehung des Knochengewebes von dem Periost aus stattfinden, habe ich so beschrieben, wie sie sich an entkalkten Präparaten darstellen. Wenn wir so hergestellte Präparate mit Hämatoxylin tingiren, so werden die Knochengrundsubstanz und die Osteoplastenkerne schwach blau gefärbt, imbibiren wir dasselbe Präparat nachher mit Karmin, so wird die blaue Färbung ganz verdrängt und die Knochengrundsubstanz, sowie die Kerne der Osteoplasten werden intensiv roth tingirt.

Die Untersuchung der nicht entkalkten Knochen ist für das Studium der Ossificationsvorgänge sehr lehrreich und nothwendig, da manches Detail nur an solchen Präparaten gesehen werden kann.

An dem mikroskopischen Schnitte eines frischen, nicht entkalkten Knochens (sei er knorpelig präformirt oder nicht) sind die Contouren der Knochenbalken sehr undeutlich und wechseln mit der Stellung des Mikroskops so, dass die Messung der Balkendurchmesser

nicht nur schwierig, sondern zuweilen unmöglich ist. Die Knochenkörperchen mit ihren Ausläufern sind in der Axe der Knochenbalken sehr deutlich, in der Peripherie derselben fast unsichtbar. Die Havers'schen Kanäle scheinen mit einer undurchsichtigen Masse erfüllt, an der man schwer irgend eine Structur unterscheiden kann und, wenn es gelingt in der Mitte dieser Kanäle Markzellen zu erkennen, so ist es in der Peripherie derselben fast ebenso unmöglich, wie die Gegenwart von Osteoplasten zu entdecken. Wird ein nicht entkalktes Präparat mit Karmin behandelt, so ändert sich das Bild wenig oder gar nicht; die Farbe ist blass, diffus, schmutzig und es ist schwierig zu unterscheiden, was eigentlich an einem solchen Präparate gefärbt ist. Fügt man dem Präparate verdünnte Salzsäure zu, so zeigen sich nach der Auflösung der Kalksalze und der Entfernung der Luftblasen folgende Veränderungen: Die Contouren der Knochenbalken treten sehr scharf hervor und, wenn dieselben vor der Entkalkung gemessen waren, so ergiebt sich, dass sie jetzt viel dünner sind, als sie vorher zu sein schienen. Manchmal ist dieser Unterschied so beträchtlich, dass er ohne Messungen auffällig ist. Die eigentliche Dicke der Balken beträgt mitunter nur $^2/_3$ oder sogar $^1/_2$ des Durchmessers, den man vor der Entkalkung zu messen glaubte. Jetzt erkennt man auch die Knochenbalken mit einer Reihe von Osteoplasten, deren Kerne roth tingirt sind, besetzt. Messen wir nun die Dicke des Knochenbalkens, so überzeugen wir uns, dass die früher gefundene, scheinbare Dicke desselben auf Rechnung der Osteoplasten, die ihn von beiden Seiten bekleiden und an nicht entkalkten Präparaten das Licht ebenso wie die Knochengrundsubstanz brechen, zu setzen ist. Obwohl die Osteoplastkerne an dem nicht entkalkten Präparate auch mit Karmin tingirt werden, sind sie doch nicht deutlich zu sehen, sie schimmern nur durch, und darum erscheint die Karminfärbung schmutzig. Der Inhalt der Havers'schen Kanäle ist ebenfalls hell geworden und jetzt kann man sehr gut Markzellen und Blutgefässe unterscheiden.

Die Undurchsichtigkeit der nicht entkalkten embryonalen Knochen war immer ein grosses Hinderniss bei dem Studium der Knochenstructur, aber so viel ich weiss, hat sich Niemand die Frage gestellt, woran dies liegt. Die Knochengrundsubstanz selbst ist sehr durchsichtig. Schon Joh. Muller[1]) sagte: »werden Knochenlamellen sehr fein geschliffen, so werden sie so durchsichtig, dass man die kleinste Schrift dadurch lesen kann.« Die verkalkte Knorpelgrundsubstanz ist ebenfalls durchsichtig, wovon man sich an einem Querschnitte der regressiven Schicht des Knorpels überzeugen kann, besonders wenn man denselben mit 35 % Kalilauge behandelt, um die in den Knorpelhöhlen vorhandene Detritusmasse aufzulösen. Studiren wir Präparate von nicht entkalkten embryonalen Knochen aufmerksam, so finden wir, dass sie ihre Undurchsichtigkeit den Osteoplasten und Markzellen, die in der Peripherie des Markraumes sich befinden, verdanken, und dass jene durch Zusatz von Kalilauge, Weingeist und Aether nicht vermindert wird. Um das Präparat aufzuhellen, muss man es mit Substanzen behandeln, welche Kalksalze lösen.

---

1) Poggendorff's Annalen. 1836. S. 327.

Wird ein nicht entkalktes Knochenpräparat doppelt tingirt[1], so erhalten wir folgendes Bild: Die Elemente beider Periostschichten, ebenso wie die zu Zellensträngen gruppirten Osteoplasten färben sich mit Karmin, die letzteren nur intensiver; diejenigen Osteoplasten aber, die schon gebildete Knochengrundsubstanz und Knochengewebe bekleiden, fällen das Hämatoxylin in Form eines sehr feinen Niederschlages, der an den Osteoplasten haftet und dieselben dunkelblau, fast schwarz färbt. Sehr oft sieht eine ganze Reihe von Osteoplasten, wie ein schwarzer, undurchsichtiger Streifen aus, der die Knochenbalken umgiebt. Der Inhalt der Havers'schen Kanäle schlägt auch manchmal das Hämatoxylin nieder und stellt dann ein schwarzes Feld dar, an dem nichts zu unterscheiden ist; nur an sehr dünnen Schnitten kann man erkennen, dass diese schwarze, undurchsichtige Masse von einer sehr intensiven Färbung der Bildungszellen herrührt. Meistens wird das Hämatoxylin nur in der Peripherie der Havers'schen Kanäle präcipitirt, in der Mitte aber bleibt der Inhalt ungefärbt. Es kommen auch Kanäle vor, deren Contentum mit Ausnahme einiger Markzellen keinen Niederschlag bildet. Der Inhalt der Granulationsräume und der noch nicht vollständig ausgebildeten Havers'schen Kanäle präcipitirt das Hämatoxylin nicht. So kann man sehen, dass die Markzellen das eben von mir beschriebene Verhalten gegen Hämatoxylin durchaus nicht constant zeigen; was die Osteoplasten betrifft, so habe ich die erwähnte Erscheinung ohne Ausnahme in allen Stadien der embryonalen Entwickelung und an allen Knochen gesehen. Das nicht entkalkte Knochengewebe anlangend, so wird seine Grundsubstanz sehr wenig oder fast nicht, weder mit Hämatoxylin noch mit Karmin, gefärbt. Das Protoplasma der Knochenkörperchen, besonders derjenigen, die am Rande der Balken liegen, präcipitirt das Hämatoxylin ebenso wie die Osteoplasten. An solchen Präparaten sieht man die Ausläufer der Knochenkörperchen sehr deutlich und man kann sich überzeugen, dass sie mit den Havers'schen Kanälen in Zusammenhang stehen. Ganz am Rande der Balken habe ich manchmal Knochenhöhlen von colossaler Grösse mit unregelmässigen Contouren angetroffen, die von dem Hämatoxylinpräcipitat ganz erfüllt waren.

Entkalken wir ein doppeltgefärbtes Präparat unter dem Mikroskope, so verschwindet die Färbung ebenso wie der Hämatoxylinniederschlag; der dunkle Streifen, der den Knochenbalken umgab, verwandelt sich jetzt in eine Reihe von Osteoplasten, die roth gefärbte Kerne enthalten. Vor der Entkalkung konnte man die roth tingirten Kerne dieser Elemente nicht sehen, weil sie mit dem Präcipitat verdeckt waren.

Calciniren wir ein mikroskopisches Präparat auf dem Objectträger vorsichtig, so erscheinen darauf die Ränder der Knochenbalken ungemein uneben, mit zahlreichen Vorsprüngen versehen und die Havers'schen Kanäle, die vor der Calcination undurchsichtig waren, nun von einer feinkörnigen Masse erfüllt, welche sich bei Zusatz von Salzsäure mit Kohlensäureentwickelung löst.

Aus diesen Beobachtungen schliesse ich, dass, höchst wahrscheinlich, die Osteoplasten,

1) Unter der doppelten Tinction verstehe ich immer die Färbung mit Hämotoxylin und Karmin.

ehe sie sich in Knochengewebe metamorphosiren, mit Kalksalzen imprägnirt werden. Dafür sprechen die folgenden Thatsachen:

1. An nicht entkalkten Präparaten ist das Lichtbrechungsvermögen des Knochengewebes und der Osteoplasten so vollständig gleich, dass es unmöglich ist, die Grenze zwischen ihnen und die Gegenwart von Osteoplasten zu entdecken.

2. Die Undurchsichtigkeit der Präparate hängt ausschliesslich von den Osteoplasten und den Markzellen ab und verschwindet nur nach dem Zusatze von Substanzen, welche Kalksalze auflösen.

3. Die Osteoplasten präcipitiren das Hämatoxylin, was durch die Kalksalze, welche in Lösung oder in feinvertheiltem Zustande sich befinden, bewirkt wird.

4. Die Erscheinungen, welche die calcinirten Präparate darbieten.

5. Wo noch kein Knochengewebe gebildet ist, nämlich in der Periode der netzförmigen Gruppirung der Bildungszellen — in dem primordialen Markraume und in den Granulationsräumen, — präcipitiren die Markzellen das Hämatoxylin nicht und verhalten sich gegen dasselbe, wie die zelligen Elemente der osteoplastischen Schicht des Perichondriums.

Die Umwandlung der Osteoplasten in Knochengrundsubstanz besteht also, wenn ich mich nicht irre, darin, dass die Kalksalze erst der peripheren, dann der centralen Partieen des Osteoplastkörpers in eine homogene Masse zusammenfliessen, wobei das Protoplasma sklerosirt, und seine organische Unterlage sich in leimgebendes Gewebe verwandelt. Das Verhalten der Osteoplastfortsätze gegen Reagentien deutet auf eine Identität ihres organischen Substrats mit demjenigen der Knochengrundsubstanz.

Alles, was ich über die Entstehung des Knochengewebes gesagt habe, bezieht sich nicht allein auf die periostale und perichondrale, sondern auch auf die intramembranöse Knochenbildung; wollte ich diese in allen Details schildern, so müsste ich nur früher Gesagtes wiederholen.

Aus dem Verhalten des Periosts und Perichondriums bei der Bildung des Knochengewebes ergiebt sich, dass ihre Rolle, obwohl eine active, doch keine unmittelbare ist. Das Periost liefert eigenthümliche Elemente — die Markzellen —, die als Matrix für die Knochenbildung dienen. Theils füllen dieselben die Havers'schen Kanäle aus, theils dringen sie in den primordialen Markraum ein, wo sie zur Bildung von endochondralem Knochengewebe dienen, oder sie entwickeln sich zu Osteoplasten, um in perichondrales Knochengewebe überzugehen.

Der ganze Process der perichondralen (periostalen), sowie der intramembranösen Knochenbildung kann in folgende Perioden getheilt werden:

1. Theilung des Perichondriums (resp. Periosts) in zwei Schichten: die osteoplastische und die periphere.
2. Hypertrophie und netzartige Gruppirung der Bildungselemente (Osteoplasten- und Markraumbildung.)

3. Imprägnation der Osteoplasten mit Kalksalzen.
4. Sklerosirung derselben (Bildung der Knochengrundsubstanz).
5. Einlagerung der Knochenkörperchen.

B. Endochondrale Ossificationsform.

Endochondrales Markröhrensystem. — Grundschicht des endochondralen Knochens. — Endochondrale Grenzlinie. — Ossificationslinie und Verkalkungsrand. — Neoplastischer Ossificationstypus und die zwei Formen desselben. — Aplastisches Gebiet der Ossificationslinie. — Markraumbildung. — Expansion der Knochenbalken. — Temporäre und persistirende Markkanäle. — Schicksal des endochondralen Knochens. — Schwund der Knorpelgrundsubstanz. — Alter der Knochenbalken. — Wandernde und stationäre Knochenbalken. — Typische Anordnung derselben.

In einem gewissen Stadium des embryonalen Lebens ist die Höhle des periostalen Knochens von der Granulationsschicht des Knorpels fast bis in die Mitte der Diaphyse mit der schwammigen Substanz des endochondral entstandenen Knochengewebes ausgefüllt. An doppelt tingirten Präparaten hat dieses Gewebe wegen der intensiv blauen Färbung der verkalkten Knorpelgrundsubstanz ein ganz charakteristisches Aussehen (Taf. I. Fig. 4. Taf. II. Fig. 8. Taf. III. Fig. 12.). Auf den ersten Blick scheinen die Länge, Dicke und Richtung der Knochenbalken, ebenso wie die Contouren der Markräume sehr unregelmässig zu sein; wenn man aber eine Reihe von Präparaten verschieden alter embryonaler Knochen an Längs- und Querschnitten durchmustert, so kann man sich überzeugen, dass die Anordnung der Knochenbalken nicht so regellos ist, und dass die scheinbare Verwirrung auf eine gewisse Regelmässigkeit zurückgeführt werden kann.

An Längsschnitten der cylindrischen Extremitätenknochen zeigt das endochondrale Knochengewebe Längs- und Querbalken. Dieses sehr trügerische Bild lässt uns annehmen, dass der perichondrale Knochen eine mit Markgewebe gefüllte Höhle umschliesst, in der stellenweise Säulen von endochondralem Knochen angebracht sind. Das ist aber nicht der Fall; die Anordnung der Knochenbalken ist eine ganz andere.

Die äussere Schicht des endochondralen Knochens bildet einen dicht dem perichondralen Knochen eingefügten Trichter, dessen Basis dem epiphysären Knorpel und dessen Spitze der Mitte der Diaphyse zugekehrt ist (Taf. II. Fig. 7. i). Die Grenze zwischen dem perichondralen und endochondralen Knochen ist mit einer scharfen, leicht zackigen oder wellenförmigen Linie markirt, die an Längs- und Querschnitten sehr deutlich zu sehen ist; das ist die endochondrale Grenzlinie (Taf. II. Fig. 7. m. Fig. 8. h. — Fig. 10. c. Taf. I. Fig. 4. e).

Die Wandungen der äusseren endochondralen Knochenschicht sind nicht überall gleich dick: am Knorpel sind sie sehr dünn, dann werden sie gegen die Mitte der Diaphyse immer mächtiger, wobei sie ihren endochondralen Charakter noch sehr lange behalten. In allen Stadien des embryonalen Lebens ist nicht nur diese Schicht zu constatiren, sondern

auch zu beobachten, dass dieselbe bei successiver Erweiterung des Tubus medullaris weder aufgelöst noch verdünnt, sondern beträchtlich verdickt wird und dass sie, wenn in späteren Stadien der Entwickelung ihr endochondraler Charakter verloren geht, doch nicht aufhört zu existiren.

Die endochondralen Knochenbalken sind keine Stäbchen, sondern Röhren von verschiedenem Durchmesser, welche nach der Richtung der Knochenaxe so neben einander liegen, dass die benachbarten Röhren gemeinschaftliche Wandungen besitzen (Taf. I. Fig. 3.). Die Lumina dieser Röhren sind nichts Anderes, als Markräume (c, d), deren Wandungen aus zwei Schichten zusammengesetzt sind: einer äusseren (b), welche aus der verkalkten Knorpelgrundsubstanz besteht und eine Fortsetzung der Wandungen der Granulationsräume ist, und einer inneren (e), welche von neugebildeter und auf die äusseren Wandungen abgelagerter Knochensubstanz gebildet wird. Die Dicke der Wandungen wechselt: in der Nähe der Granulationsschicht des Knorpels sind dieselben am dünnsten und gegen die Mitte der Diaphyse werden sie immer mächtiger (Taf. I. Fig. 4. c, d. — Taf. II. Fig. 8. e, f). Diese allmälige Verdickung hängt ausschliesslich von der Zunahme der inneren, knöchernen Schicht ab.

Auf Querschnitten haben die erwähnten Markröhren sehr verschiedene Durchmesser und sehr mannigfaltige Configuration. War der Schnitt dicht an der Granulationsschicht des Knorpels geführt (Taf. I. Fig. 3.), so sind die Umrisse und die Durchmesser der quergeschnittenen Röhren denjenigen der ihnen entsprechenden Granulationsräume ganz ähnlich, weil die Höhle eines jeden Granulationsraumes mit der Höhle der ihm correspondirenden Markröhre ein Continuum bildet.

Untersucht man die Markräume an successiven Querschnitten in der Richtung gegen die Mitte der Diaphyse, so überzeugt man sich, dass die buchtige Beschaffenheit ihrer Contouren allmälig verloren geht, und dass diese Höhlen in gewissen Höhen zwei, drei und sogar vielmal grösser erscheinen, als sie nahe dem Knorpel waren. Wir sehen aber niemals eine successive Verdünnung der Scheidewände, welche die benachbarten Räume trennen; im Gegentheil, die Vergrösserung dieser Höhlen geschieht immer abrupt und mit gleichzeitiger successiver Verdickung der sie umgebenden Wände (Taf. I. Fig. 4.). Diese Erscheinung hängt davon ab, dass eine gemeinschaftliche Scheidewand zweier oder mehrerer benachbarter Markröhren dieselben nicht der ganzen Länge nach trennt, sondern in einer gewissen Höhe aufhört; da wo sie nicht mehr vorhanden ist, fliessen mehrere Markräume in eine gemeinschaftliche grosse Höhle zusammen. Ein solches Zusammenfliessen der Markräume kommt um so häufiger vor, je mehr wir uns der Mitte der Diaphyse nähern, so dass die Spitze des endochondralen Trichters sich endlich in Form einer cylindrischen Röhre (Taf. II. Fig. 7. w), an Querschnitten aber in Form eines Ringes darstellt (Taf. II. Fig. 8. — Fig. 10. d), der dicht von dem periostalen Knochen umgeben ist.

Die Substantia spongiosa des endochondralen Knochens bildet also ein System von Röhren, die einer gemeinschaftlichen trichterförmigen Röhre, die ihnen als Stütze dient, ein-

gefügt sind. Dieser Trichter ist die Grundschicht des endochondralen Knochens. Das so gebildete endochondrale Markröhrensystem stützt sich auf die Grundschicht des perichondralen Knochens, welche durch die secundären perichondralen Balken verstärkt ist (Taf. II. Fig. 7.).

Schon früher wurde gezeigt, dass im Stadium der Bildung des primordialen Markraumes fast der ganze diaphysäre Knorpel zu Grunde geht, und dass die Diaphyse eine mit Bildungszellen gefüllte Höhle darstellt, die von den beiden Epiphysen durch den Verkalkungsrand getrennt ist. Etwas später, in der Periode der Entstehung der Ossificationslinie, kann man schon am epiphysären Knorpel die von mir beschriebenen vier Schichten unterscheiden. Die Längsbalken des verkalkten Knorpels, welche die Granulationsräume trennen, ragen in Form von stalactitenförmigen Zapfen frei in die Höhle des primordialen Markraumes.

Die Bildung von endochondralem Knochengewebe beginnt damit, dass sich die Bildungszellen vergrössern, an den freien Enden jener Knorpelzapfen sich gruppiren und in Knochengrundsubstanz, die in Form dünner Lamellen den unteren Theil der Zapfen überzieht, umwandeln. Besonders muss ich hervorheben, dass im Grund der eigentlichen Granulationsräume nie eine Bildung von Knochengewebe stattfindet. An mikroskopischen Längsschnitten, die durch diese Stellen geführt sind, erhalten wir Bilder, die uns täuschen können; so scheint manchmal die eben eröffnete Knorpelhöhle mit einem sehr dünnen, doppeltcontourirten Saume umgeben, der das Licht fast ebenso wie Knochengrundsubstanz bricht. Dieser helle Saum ist jedoch keine Knochenlamelle, er bildet kein Continuum mit der weiter unten abgelagerten Knochensubstanz, ist nicht mit Osteoplasten besetzt und verhält sich gegen die verschiedenen Reagentien nicht wie die Knochengrundsubstanz; er ist nichts Anderes, als die noch nicht zerstörte Kapsel der Knorpelzelle. Erst mit der Ablagerung der Knochengrundsubstanz ist die Bildung der Ossificationslinie gegeben.

Verkalkungsrand und Ossificationslinie sind also zwei ganz verschiedene Dinge. Letztere ist markirt durch eine Reihe eröffneter Knorpelhöhlen, in denen Bildungszellen in Differenzirung zu Knochengewebe begriffen sind; — erstere ist die regressive Schicht des Knorpels.

In der folgenden Periode findet eine Ablagerung der Knochenkörperchen in die Knochengrundsubstanz statt, wobei die elementaren Vorgänge denjenigen bei der periostalen Knochenbildung ganz gleich sind: Gruppirung, Verkalkung und Sklerosirung der Osteoplasten, sowie die Einlagerung der Knochenkörperchen geschehen in derselben Weise. An den nicht entkalkten Präparaten wird die Undurchsichtigkeit durch die Markzellen und Osteoplasten bedingt, und das Verhalten dieser gegen Hämatoxylin ist auch dasselbe, wie am perichondralen Knochengewebe. An Knochenbalken treffen wir, mit Ausnahme weniger Stellen, stern- und spindelförmige Osteoplasten.

Die elementaren Vorgänge bei der Knochenbildung in den Knorpelhöhlen sind denjenigen, welche wir bei der Entstehung des Knochengewebes von dem Perichondrium und

Periost aus und bei der intramembranösen Knochenbildung beobachten, vollkommen gleich. Die Bildungszellen stammen in allen vier Fällen von derselben Quelle ab, gruppiren sich in einer bestimmten Ordnung, verkalken und differenziren sich dann zu Knochengewebe, wobei zuerst die Knochengrundsubstanz entsteht und dann die Knochenkörperchen eingelagert werden. Seinem Wesen nach, kann man den Verknöcherungsprocess, der in den erwähnten Fällen ganz typisch verläuft, als eine Neubildung betrachten, weshalb ich ihn als neoplastischen Ossificationstypus unterscheiden will.

Ungeachtet der vollständigen Identität der elementaren Vorgänge beim neoplastischen Ossificationstypus ist die Form der Ablagerung von Knochengewebe nicht überall die gleiche. Wenn die periostale, perichondrale und intramembranöse Bildungsform einander so ähnlich sind, dass man an einem gegebenen Präparate keinen Unterschied finden kann, so sieht das endochondrale Knochengewebe ganz charakteristisch aus. Die Form der Ablagerung ist in dem letzten Falle durch die präexistirenden Knorpelhöhlen bedingt; die Reste von verkalkter Knorpelgrundsubstanz erlauben uns darum auch das endochondrale Knochengewebe bis zu einem gewissen Entwickelungsstadium überall zu erkennen und zu verfolgen. Deshalb unterscheide ich beim neoplastischen Ossificationstypus zwei Ossificationsformen: die endochondrale und die perichondrale. Zur ersten Ossificationsform gehört das in den präexistirenden Knorpelhöhlen neoplastisch entstandene, zur letzten das vom Perichondrium, Periost und den Membranen neugebildete Knochengewebe. Bei der rachitischen Störung des Knochenwachsthums werden wir sehen, dass der Unterschied zwischen diesen beiden Ossificationsformen auch in pathologischer Beziehung sehr wichtig ist.

Wenn ich die intramembranöse Knochenbildung zur perichondralen Ossificationsform gezählt habe, so geschah es wegen der vollständigen Identität der elementaren Verknöcherungsvorgänge und weil die Membran, welche die Matrix für das Knochengewebe liefert, als Fortsetzung des Perichondriums der knorpelig präformirten Knochen der Schädelbasis betrachtet werden kann; in topographischer Beziehung aber kann man die intramembranöse Knochenbildung beibehalten.

Die weitere Entwickelung des endochondralen Knochens geht so vor sich, dass die an die Granulationsschicht des Knorpels grenzenden Knorpelhöhlen sich öffnen, mit Bildungszellen von den Granulationsräumen aus sich füllen, wobei die Ablagerung von Knochengrundsubstanz (Ossificationslinie) nach der Richtung der eröffneten Knorpelhöhlen vorrückt. Die ganze Rolle des Knorpels also besteht darin, dass seine Grundsubstanz das schon beschriebene System von Röhren bereitet, an deren Wandungen sich die Osteoplasten zu Knochengewebe differenziren. Da einige Längsbalken des Knorpels gleichzeitig mit dessen Querbalken zerstört werden, müssen die Granulationsräume und die ihnen entsprechenden Röhren, an deren Wänden sich Knochen ablagert, einen verschiedenen Durchmesser haben. Einige dieser Granulationsräume und die mit ihnen communicirenden Markröhren besitzen einen Querschnitt, welcher demjenigen der Knorpelhöhle gleich ist (Taf. I. Fig. 3. c. Taf. II. Fig. 7. k), andere aber übertreffen denselben bedeutend (Taf. I. Fig. 3. d. Taf. II. Fig. 7. l).

Wenn man Quer- und Längsschnitte in der Höhe der Ossificationslinie mit einander vergleicht und dabei die Veränderungen am Knorpel berücksichtigt, so kann man sich leicht überzeugen, dass die verschieden grossen Markröhren (Markkanäle) in Form einbuchtiger und mehrbuchtiger Granulationsräume präexistirten und in der That nichts Anderes, als Fortsetzungen dieser Räume sind. Die Markräume, sowohl die engen wie die breiten, verdanken ihren Ursprung nicht etwa der Auflösung des Knochengewebes, sondern dem Umstande, dass in ihrem Lumen kein Knochen gebildet wurde; deshalb können die mehrbuchtigen Granulationsräume als aplastische Stellen betrachtet werden. Die Ossificationslinie ist also nie continuirlich, sondern wird durch solche aplastische Stellen unterbrochen. Die Längsbalken des Knorpels, welche diesen Stellen correspondirten, sind bei der Bildung der Granulationsräume zerstört worden; es existirt darum auch kein Boden mehr, auf dem die Knochensubstanz abgelagert werden könnte. Ein solches aplastisches Gebiet der Ossificationslinie ist manchmal sehr ausgedehnt, wie ich am Wirbelkörper zeigen werde (Taf. III. Fig. 12. m).

Das Studium der Vorgänge bei der Entwickelung des endochondralen Knochengewebes führt uns zu der Markraumbildung. Nach dem, was ich bereits über diesen Gegenstand gesagt habe, kann man sehen, wie sehr ich von der existirenden Meinung abweiche. Viele Histologen, von denen es genügt Kölliker[1]), Bruch (l. c. S. 54), Waldeyer (l. c. S. 372), Aeby[2]) und Frey[3]) zu nennen, sind überzeugt, dass die Erweiterung der Markräume von der Zerstörung der Knochenbalken abhängt, wofür sie aber entweder gar keine Beweise bringen und als von einer allbekannten Sache reden, oder sich auf die von Hassall[4]) besprochene Erscheinung beziehen, welche mit folgenden Worten H. Müller's resumirt werden kann: »sehr instructiv ist es von demselben Knochen neben Längs- auch successive Querschnitte zu untersuchen, welche namentlich das seitliche Zusammenfliessen der Höhlen nachweisen, indem aus der anfänglich gleichmässig netzartigen Knorpelverkalkung, nach und nach, grössere, buchtige Räume hervorgehen« (l. c. S. 159). Diese Erweiterung der Markräume betrachtet Müller als genügend, um zu beweisen, dass die endochondralen Knochenbalken »in ihrer Totalität, oder wenigstens bis auf geringe Spuren zerstört werden, so dass fast nichts in den bleibenden Knochen übergeht (l. c. S. 160.)«.

Verfolgt man die Markraumbildung weiter, so kann man sich davon überzeugen, dass durch die Eröffnung der Knorpelhöhlen die Knorpelzellensäulen vom zweiten System in die-

---

1) Mikroskopische Anatomie 1850. Bd. II. S. 355. Handbuch d. Gewebelehre 1867. S. 227.
2) Zeitschrift f. rationelle Med. 3 Reihe Bd. IV. S. 53.
3) Handbuch d. Histologie und Histochemie des Menschen. Leipzig 1870. S. 258.
4) Microscopic Anatomy of the human body. London 1849. S. 306.

jenigen des ersten übergehen, wobei mit Erweiterung der Granulationsräume eine Einschiebung neuer Längsbalken in dieselben stattfindet, und bei fortwährender Eröffnung der Knorpelhöhlen die jungen, dicht an den Granulationsräumen gelegenen Markröhren in zwei oder mehrere Fächer der Länge nach getheilt werden. Diese neuen Scheidewände dienen wieder als Gerüst für die Ablagerung des Knochengewebes. So entstehen Markräume, die in ihrem unteren Abschnitte einfach, im oberen Theile in mehrere longitudinale Abtheilungen getrennt sind. Deshalb sieht man an successiven Querschnitten die von H. Müller und Anderen beschriebenen Bilder, deren Entstehung nach dem oben Bemerkten klar ist.

Im weiteren Verlauf der am Knorpel sich abspielenden Vorgänge wiederholen sich alle eben beschriebenen Processe und in Folge davon kommt ein System von Markröhren zu Stande, welche je nach ihrer Entfernung von der Ossificationslinie verschiedene Durchmesser haben und alle in directer Communication mit dem Tubus medullaris stehen. Die Knochenbalken, die wir an Längs- und Querschnitten treffen, sind nichts Anderes als längs- oder quergeschnittene Markröhren.

Je mehr wir der Mitte der Diaphyse uns nähern, desto mächtiger werden die endochondralen Knochenbalken. Diese allmälige Verdickung geschieht nicht nur durch die Ablagerung von Knochengewebe, sondern auch durch Zunahme der Intercellularsubstanz des endochondralen Knochens.

Aus den Messungen, die ich in drei verschiedenen Höhen des endochondralen Knochens angestellt habe, geht hervor, dass die mittlere Entfernung zwischen Knochenkörperchen dicht unter der Ossificationslinie (Taf. II. Fig. 7. g) sich so zu derjenigen in Knochenbalken der Mitte der Diaphyse (h) verhält, wie 2,72 : 5,94. Auch die Entfernungen in der mittleren Region des endochondralen Knochens, zwischen der Ossificationslinie und der Mitte der Diaphyse habe ich bestimmt und gefunden, dass die mittleren Abstände zwischen Knochenkörperchen an dieser Stelle sich so zu den unter der Ossificationslinie gefundenen verhalten, wie 3,17 : 2,72. Drücken wir diese Abstände in Millimetern aus, so erhalten wir folgende Zahlen:

Tabelle III.

Entfernungen zwischen den Knochenkörperch.	Rindsembryo 18 Cm. Länge. Metatarsus. Längsschnitt.		
	Dicht unter der Ossificationslinie.	Mittlere Gegend.	In d. Mitte der Diaphyse.
Minimale E.	0. 10%	0. 7%	0. 2%
Maximale E.	0,01800.	0,02700.	0,05700.
Mittlere E.	0,00816.	0,00951.	0,01782.

Aus der angeführten Tabelle ersieht man, dass je älter der Balken, desto beträchtlicher die Menge von Zwischensubstanz ist, und dass der Abstand O desto seltener vorkommt,

je näher der Mitte der Diaphyse der endochondrale Balken liegt. Aus diesen Thatsachen schliesse ich, dass an der Erweiterung der Markkanäle ausser dem Dickenwachsthum des Knorpels, noch die Knochenbalken Theil nehmen, indem sie sich in Folge der fortwährenden Zunahme von Zwischensubstanz expandiren.

Um die Geschichte der Markraumbildung zu ergänzen, bleibt es mir noch übrig das weitere Schicksal a) dieser Markräume, b) der sie umgrenzenden Knochenbalken und c) der verkalkten Knochengrundsubstanz zu verfolgen.

A. Die Markräume haben eine verschiedene Zukunft, je nachdem sie einem einbuchtigen oder mehrbuchtigen Granulationsraum entsprechen. Diejenigen Kanäle, welche die Fortsetzung einer und derselben Säule von eröffneten Knorpelhöhlen bilden, sind auf Querschnitten rund und dem Durchmesser der Knorpelhöhle entsprechend breit (Taf. I. Fig. 3. c. — Taf. III. Fig. 12. c). An doppelttingirten Präparaten stellen sie sich in Form zweier in einander geschobenen Ringe dar: einem äusseren, blauen, aus verkalkter Knorpelgrundsubstanz und einem inneren, rothen, aus Knochengewebe bestehenden und gewöhnlich mit Osteoplasten besetzten Ringe. Bei fortwährender Differenzirung der Osteoplasten zu Knochengewebe, verdickt sich der innere knöcherne Ring, wobei sein Lumen enger wird (Taf. II. Fig. 6. h). Die allmälige Verengerung des Kanals schreitet immer weiter fort, bis seine Lichtung nur eine Markzelle enthalten kann, und dann schliesst sich derselbe vollständig. Er erscheint jetzt im Querschnitte in Gestalt einer knöchernen Kugel oder runden Scheibe Taf. I. Fig. 5. c. — Taf. II. Fig. 6. g. — Taf. III. Fig. 12. d). Derartige Kanäle, die ich vorübergehende oder temporäre Markkanäle nennen will, haben eine verhältnissmässig sehr kurze Existenz, da sie ohne Ausnahme sehr bald durch neugebildetes Knochengewebe verstopft werden. An Längsschnitten ist es viel schwieriger sie zu verfolgen, weil es selten gelingt einen Schnitt zu erhalten, der mit der Längsaxe eines und desselben temporären Markkanals auf eine genügende Strecke zusammenfällt. An gelungenen Präparaten stellt der verstopfte temporäre Markkanal einen Knochencylinder mit rosenkranzförmigen Verdickungen dar (Taf. III. Fig. 12. e).

Die anderen, den mehrbuchtigen Granulationsräumen entsprechenden Markkanäle haben auf Querschnitten die verschiedenartigste Configuration und sehr ungleichen Durchmesser; ich habe diese Erscheinung, ebenso wie die Ursache derselben schon früher besprochen (Taf. I. Fig. 3. d. — Fig. 4. f). Die Wände dieser Markräume, die eine viel längere Zeit als die temporären, ja einige derselben sogar das ganze Leben hindurch persistiren, und, die ich deshalb im Gegensatz zu den vorübergehenden persistirende Markkanäle nenne, bestehen ebenfalls aus zwei Schichten: einer äusseren, aus Knorpelgrundsubstanz und einer inneren, knöchernen, die mit einem epithelartigen Ueberzug von Osteoplasten bekleidet ist. Bei der weiteren Differenzirung der Osteoplasten verdicken sich die knöchernen Wandungen der persistirenden Markkanäle, wobei die Lumina derselben verschiedene Aenderungen erfahren: diejenigen, welche in der Mitte des Knochens liegen, er-

weitern sich, um den Tubus medullaris zu bilden; diejenigen aber, welche mehr peripherisch gelagert sind, verengern sich (Taf. I. Fig. 4. f) und gehen theils in Havers'sche Kanäle über, theils schliessen sie sich vollständig (Taf. II. Fig. 8. g). Wie diese Erweiterung, Verengerung und vollkommene Verschliessung der persistirenden Markkanäle zu Stande kommt, werden wir bei der Verfolgung des weiteren Schicksals des endochondralen Knochengewebes sehen.

B. Das endochondrale Knochengewebe wird gewöhnlich als eine ephemere Bildung, die sogleich nach ihrem Entstehen der Zerstörung anheimfallen muss, betrachtet. An Stelle des zu Grunde gegangenen Gewebes soll nach den herrschenden Ansichten ein neues Gewebe auftreten, welches dann wieder zerstört und wieder ersetzt wird u. s. w. So sagt Kölliker [1]), dass »der Humerus des Erwachsenen kein Atom der Knochensubstanz desjenigen des Neugebornen und dieser nichts von dem des dreimonatlichen Embryo enthält«. Ueber die Veränderungen, welche die Elemente des Knochengewebes bei einer solchen Zerstörung erleiden, melden die Forscher entweder nichts, oder sie nehmen an, dass die Knochenkörperchen in Markzellen übergehen, wie Virchow [2]) und Bredichin [3]) behaupten. Die Möglichkeit einen solchen Uebergang durch directe Beobachtungen bestätigen zu können, muss ich bis jetzt bezweifeln und glauben, dass nur eine vorgefasste Idee über die Knochenresorption oder andere Theorieen eine solche Ansicht hervorbringen konnten.

Was die Entstehung des endochondralen Knochengewebes an der Stelle des resorbirten betrifft, so kann eine solche Neubildung gar nicht nachgewiesen werden; im Gegentheil, alle Thatsachen sprechen dagegen. Wenn die Zerstörung des endochondralen Knochengewebes wirklich existirte, und ein Ersatz des Aufgelösten durch jungen Knochen stattfände, so würde dieser nie das charakteristische Aussehen des endochondralen Knochens haben, da die Ablagerungsform nicht durch die präexistirenden Knorpelhöhlen bedingt werden und das neugebildete Knochengewebe keine Reste verkalkter Knorpelgrundsubstanz enthalten könnte. In diesem Falle müsste das neue Gewebe bestimmt nach einer anderen Form des neoplastischen Ossificationstypus, d. h. nach der perichondralen Form gebildet werden; doch fehlen hierfür alle charakteristischen Merkmale. Man kann sich vorstellen, dass noch irgend ein anderer Ossificationsmodus existirt, — das ist aber nicht der Fall, denn das endochondrale Knochengewebe behält sein charakteristisches Aussehen auch in den allerspätesten Stadien seiner Entwickelung.

Nach der Gewohnheit an allgemein acceptirte Meinungen zu glauben, hatte ich im Anfange meiner Untersuchungen keinen Zweifel daran, dass die Zerstörung und Auflösung des Knochengewebes existirt, und ich wollte nur den Modus verfolgen, nach welchem der Zerstörungsprocess vor sich geht. Meine Bestrebungen betrachte ich nicht als

1) Mikroskopische Anatomie. Bd. II. S. 369.
2) Cellularpathologie. 1871. S. 499.
3) Centralblatt f. d. med. Wissensch. 1867. Nr. 36. S. 563.

vergeblich, da ich mich überzeugt habe, dass keine Spur von Zerstörung an embryonalen Knochen nachzuweisen ist. Ich besitze kein diagnostisches Zeichen, nach dem ich sagen könnte, dass an einer gegebenen Stelle die Knochenresorption stattfindet oder stattgefunden hat. Abgesehen von diesen negativen Resultaten können die Entstehung und Erweiterung der Markräume ohne Beihülfe von Resorption erklärt und demonstrirt werden. Was aber das weitere Schicksal des endochondralen Knochens betrifft, so kann man es an doppeltgefärbten Präparaten sehr gut verfolgen und sich überzeugen, dass zu keiner Zeit die Bälkchen von verkalkter Knorpelgrundsubstanz ihres Ueberzugs von jungem Knochen entbehren, und dass kein einziges derselben durch Resorption zu Grunde geht.

Untersuchen wir an successiven Querschnitten die Beziehungen zwischen der endochondralen und perichondralen Grundschichte, so sehen wir die erstere in Form eines Ringes, der fast überall fest dem periostalen Knochen anliegt. Im Innern dieses Ringes finden sich quergeschnittene Markröhren, welche durch ein Netz von Knochenbalken getrennt werden, deren Gestalt und Richtung durch die Configuration der Markräume bedingt sind (Taf. II. Fig. 8.), und auf zwei Bogensysteme zurückgeführt werden können. Die Bogen des ersten Systems stützen sich mit ihren Enden an die endochondrale Grundschicht, diejenigen des zweiten Systems nehmen den mittleren Theil des Knochens ein. Bei dem fortwährenden Wachsthum des Knochens werden die Bogen des ersten Systems flacher und länger, wobei die Markräume, welche zwischen diesen Bogen und der endochondralen Grundschicht liegen, sich ebenfalls verlängern und verschmächtigen. Später nähern sich die betreffenden Bogen dem endochondralen Ringe mehr und mehr, bis sie endlich dicht demselben anliegen. Auf diese Weise gehen die bogenförmigen endochondralen Knochenbalken in die endochondrale Grundschicht über.

An Querschnitten, die in verschiedenen Höhen durch die Grundschicht des endochondralen Knochens geführt sind, können wir also folgende Balken unterscheiden:

1. Balken, die einen mehr oder weniger vollständigen Ring bilden, dicht an der Grundschicht des perichondralen Knochens liegen und von derselben durch die endochondrale Grenzlinie getrennt werden; das sind die endochondralen Grundbalken (Taf. I. Fig. 4. b. — Taf II. Fig. 8. d).
2. Bogenförmige Balken, die mit ihren Enden sich auf die Grundschicht des endochondralen Knochens stützen. Das sind die endochondralen Uebergangsbalken, die bei dem fortwährenden Wachsthum des Knochens sich abflachen und in die Grundbalken übergehen (Taf. I. Fig. 4. c. Taf. II. Fig. 8. e).
3. Alle übrigen Knochenbalken, welche die Höhle des endochondralen Trichters durchziehen und die Markräume von einander trennen, will ich unter dem gemeinschaftlichen Namen der secundären endochondralen Knochenbalken zusammenfassen (Taf. I. Fig. 4. d. — Taf. II. Fig. 8. f).

Je nachdem die Uebergangsbalken zu Grundbalken werden, gehen wieder die secun-

dären Balken in Uebergangsbalken über. Auf diese Weise wandeln sich bei dem Wachsthum des embryonalen Röhrenknochens und in der ganzen Ausdehnung des Tubus medullaris die endochondralen Knochenbalken in die compacte Rinde um und bilden einen knöchernen Cylinder, der dicht dem periostalen Knochen eingefügt ist.

Der Uebergang der endochondralen Grundbalken in die compacte Rinde wird von einem Verschwinden der endochondralen Grenzlinie und der in jenen Balken enthaltenen Reste von verkalkter Knorpelgrundsubstanz begleitet. Manchmal schwindet die Grenzlinie früher, dann bilden die Balken der endochondralen Grundschicht mit der Grundschicht des periostalen Knochens ein Ganzes und nur zerstreute Knorpelreste verrathen noch den wirklichen Ursprung des vor uns befindlichen Knochens. Diese Knorpelreste erhalten sich öfters so lange, dass ich einmal dieselben an den langen Extremitätenknochen eines erwachsenen Kaninchens fand. Manchmal gehen sie aber noch viel früher als die Grenzlinie zu Grunde, und dann erlaubt uns die letztere die Genese der den Tubus medullaris umhüllenden Knochenschicht zu erkennen (Taf. II. Fig. 10. e).

In dem Gebiet des endochondralen Knochens findet nie eine Neubildung von Knochengewebe nach einer anderen Ossificationsform statt, und, wenn alle, in der Mitte der Diaphyse befindlichen endochondralen Knochenbalken in die compacte Rinde übergegangen sind, so ist damit der Bildungsprocess geschlossen, so dass die ganze innere Fläche des Knochens (Tubus medullaris) ein grosses aplastisches Gebiet darstellt.

C. Auf welche Weise schwindet die im Knochen enthaltene Knorpelgrundsubstanz? Hierüber findet sich in der ganzen Literatur keine Angabe.

An einem durch die Granulationsschicht des Knorpels geführten Querschnitte erscheint die verkalkte Knorpelgrundsubstanz in der Gestalt des schon beschriebenen Netzes aus bogenförmigen, sich kreuzenden Balken mit Verdickungen an den Vereinigunspuncten der Granulationsräume. Dicht an der Ossificationslinie erhält man auf Querschnitten des verkalkten Knorpels ein ganz ähnliches Bild (Taf. I. Fig. 3.). Gegen die Mitte der Diaphyse erscheint die verkalkte Knorpelgrundsubstanz in Gestalt feiner, mit knotenförmigen Anschwellungen versehener, stellenweise unterbrochener Linien (Taf. I. Fig. 4. Taf. II. Fig. 8 und 10.). An den endochondralen Grundbalken schwinden diese Linien zuerst, es bleiben nur die knotenförmigen Verdickungen übrig, welche drei- oder viereckige, eingebuchtete Figuren darstellen. Manchmal kann man noch hier und da einen sehr feinen Streifen von verkalkter Knorpelgrundsubstanz ausfindig machen; — das ist aber nur an doppelttingirten Präparaten möglich. Ich muss besonders hervorheben, dass in Diaphysen die verkalkten Knorpelreste nie schwinden, bevor die endochondralen Balken zur compacten Rinde geworden sind. Dieser Umstand ermöglicht uns das Schicksal des endochondralen Knochens zu verfolgen.

Die verkalkten Knorpelreste gehen in folgender Weise zu Grunde: es entsteht zuerst zwischen dem Knorpel und dem Knochengewebe, d. h. zwischen der inneren und äusseren Wand der Markröhre, eine dünne, aus Knochengrundsubstanz bestehende Lamelle (Taf. II.

Fig. 6. k), welche man dadurch erkennen kann, dass sie mit Karmin sehr schwach oder gar nicht tingirt und durch eine feine Linie von der anliegenden Knochensubstanz abgegrenzt wird. Diese Lamelle wird allmälig dicker und nimmt die Gestalt eines Halbmondes an, dessen convexe Seite dem Knorpelrest zugewendet ist. Gleichzeitig bildet sich in der den Halbmond von der übrigen Knochensubstanz trennenden Linie eine Verdickung. Erst später, wenn der Process etwas vorgerückt ist, sieht man, dass diese Verdickung nichts Anderes, als eine kleine, spindelförmige, zwischen der neuen Lamelle und der inneren Wand der Markröhre entstandene, mit einem gekernten Protoplasmaklümpchen ausgefüllte Spalte ist; wir haben jetzt ein Knochenkörperchen vor uns, welches zwischen der neugebildeten Lamelle und der alten Knochensubstanz entstanden ist. Dann verschwindet die den Halbmond begrenzende Linie; die innere Wand der Markröhre hat sich, dem Durchmesser des Halbmondes entsprechend, verdickt. Hierauf werden wieder zwischen der inneren (knöchernen) und äusseren (knorpeligen) Wand der Markröhre eine neue Lamelle und ein neues Knochenkörperchen gebildet. Manchmal verschwindet die den Halbmond vom Knochen trennende Linie nicht so früh, und dann sieht man zwei oder drei Halbmonde dicht übereinander, von denen der jüngste, d. h. der am Knorpel liegende auch der dünnste ist. In Folge einer solchen successiven Bildung von Halbmonden wird die äussere, knorpelige Wand der Markröhre immer dünner, bis sie endlich vollständig zu Grunde geht.

Die Untersuchung der elementaren Vorgänge, welche die Bildung der halbmondförmigen Figuren und den Schwund der Knochenreste begleiten, bietet grosse Schwierigkeiten. Verfolgt man die Bildung dieser Halbmonde an successiven Querschnitten, so ergiebt sich, dass dicht unter der Ossificationslinie die knöcherne Wand des Markkanals nur aus einer einzigen Knochenschicht besteht; erst etwas weiter nach unten erscheint zwischen dieser Schicht und der knorpeligen Wand eine äusserst dünne, doppeltcontourirte Lamelle, so dass jetzt die knöcherne Wand des Markkanals zwei Schichten enthält: eine innere, dickere, zur Höhle des Markkanals gewendete und eine äussere, dünnere, der knorpeligen Wand anliegende. Wären diese zwei Schichten in Folge einer successiven Knochenablagerung vom Markkanal aus entstanden, so müsste die dem Markraume zugewendete Schicht anfangs dünner sein, dann sich allmälig bei fortwährender Ablagerung von Knochengewebe verdicken; das ist aber nicht der Fall. In Querschnitten, die gegen die Mitte der Diaphyse geführt sind, welche eine geschichtete Anordnung der Halbmonde sehr oft zeigen, findet man wieder, dass der dickere Halbmond am Markkanal liegt. Die Linien, welche die Halbmonde begrenzen, verschwinden ebenfalls in der Richtung vom Markraume aus gegen den verkalkten Knorpel. Wäre der am Knorpel liegende Halbmond der älteste, so würden wir wahrscheinlich die entgegengesetzte Erscheinung beobachten. An endochondralen Grundbalken können wir uns noch leichter davon überzeugen, dass die am Knorpel liegenden Halbmonde eines späteren Ursprungs sind. Es kommen öfters sehr dicke endochondrale Grundbalken vor, die unbedeutende Reste von Knorpelgrundsubstanz enthalten. An solchen sind alle Spuren eines lamellösen Baues verschwunden, die knorpelige Insel aber, obwohl sie von den Rändern der

Balken sehr entfernt ist, wird von dünnen Halbmonden umgeben, die ihre convexe Seite ihr zuwenden, von dem übrigen Knochen sich sehr scharf durch eine Linie abgrenzen und mit Karmin schwach gefärbt werden. Im Kapitel über die Rachitis werde ich noch einen Umstand berühren, der zu Gunsten der Ablagerung von Knochengewebe in den Interstitien zwischen äusserer und innerer Wand des Markraumes spricht.

Die beschriebene Bildung dieser interstitiellen Halbmonde ist sehr leicht zu beobachten, die Hauptschwierigkeit aber besteht darin, die elementaren Vorgänge, welche bei ihrer Entstehung ebenso, wie bei der Bildung der an der Grenze derselben liegenden Knochenkörperchen stattfinden, zu erklären. Die Beobachtung ist dadurch erschwert, dass an den nicht entkalkten Präparaten die Halbmonde nicht zu sehen sind, an den entkalkten aber die Verfolgung der Ausläufer der Knochenkörperchen fast unmöglich ist. Täusche ich mich nicht, so dürfte der ganze Vorgang folgender sein: ein Knochenkörperchen, das in der nächsten Nähe der verkalkten Knorpelgrundsubstanz liegt, sendet einen seiner Ausläufer bis an den Knorpelrest, wobei ein Theil des Zellprotoplasma in das zwischen dem Knorpelrest und dem Knochen befindliche Interstitium einwandert und die Knochengrundsubstanz ausscheidet, die anfangs in Form einer äusserst dünnen, dann allmälig dicker werdenden und endlich die Gestalt eines Halbmondes annehmenden Lamelle sich ablagert; das Protoplasma selbst entwickelt sich später zu einem Knochenkörperchen. Die Knorpelgrundsubstanz aber geht nie in Knochengrundsubstanz über; sie verhält sich gegen Hämatoxylin immer bis auf die letzten Spuren in derselben Weise, grenzt sich von den sie umgebenden Halbmonden durch einen scharfen Contour ab und schwindet allmälig, wahrscheinlich in Folge des auf dieselbe von den neuentstandenen Halbmonden ausgeübten Druckes[1]).

Ein Rückblick auf die Bildung von Knochenbalken und Markräumen am perichondralen und endochondralen Knochengewebe der Röhrenknochen ergiebt, dass diese Balken bleibende Gebilde sind, deren weiteres Schicksal genau verfolgt werden kann. Der perichondrale Knochen ist durch die typische Anordnung seiner Grund- und secundären Balken charakterisirt. Auch der endochondrale Knochen besteht aus Grund-Uebergangs- und secundären Balken, welche während des Wachsthums ihre Lage ändern, indem die secundären in die Uebergangsbalken und diese letzteren in die Grundbalken sich umwandeln, welche endlich zur compacten Knochenrinde werden. Ich glaube nichts Ueberflüssiges gethan zu haben, dass ich diese Gebilde mit besonderen Namen belegt habe, denn nur so ist eine Unterscheidung derselben und eine Schilderung des wachsenden Knochens möglich.

Was nun das Alter der Knochenbalken betrifft, so sind nicht nur die einzelnen, den Knochen zusammensetzenden Balken, sondern auch die verschiedenen Theile eines und desselben Balkens nicht gleich alt. Dass die Grundbalken des perichondralen Knochens früher als die anderen entstehen und darum die ältesten aller Knochenbalken sind, wurde schon

---

1) Um die interstitiellen Halbmonde deutlicher zu sehen, behandelt man doppelttingirte Präparate mit Kalk- oder Barytwasser.

früher bemerkt; man darf aber nicht vergessen, dass durch die fortwährende Neubildung von Knochengewebe an den epiphysären Enden dieser Balken, diese, so lange der Knochen wächst, sich verlängern und immer die jüngsten Partieen des Knochens sind. Das verschiedene Alter der Knochenbalken und der einzelnen Theile eines und desselben Balkens ermöglicht uns die Erscheinungen, welche Knochenbildung und Knochenwachsthum begleiten, genau zu studiren. Im Allgemeinen kann man sagen, dass die Knochenschichten an einem gegebenen Längsschnitte desto älter sind, je näher sie der Mitte der Diaphyse liegen. Dieser Satz hat aber nur für den endochondralen Knochen absolute Gültigkeit, was den perichondralen Knochen betrifft, so besitzt diese Regel nur einen relativen Werth, denn obwohl in der Mitte der Diaphyse dessen Balken wirklich älter sind, als die näher der Epiphyse gelegenen, so sind sie doch nicht unter einander gleich alt: am perichondralen Knochen sind die Schichten an einem gegebenen Querschnitte desto jünger, je näher sie der Oberfläche des Knochens liegen. An dem endochondralen Knochen aber sind alle Knochenbalken in einer gegebenen Höhe gleichzeitig entstanden, so dass an jedem gegebenen Querschnitt alle endochondralen Knochenbalken unter einander gleich alt sind. Vergleichen wir jetzt das Alter der endochondralen mit demjenigen der perichondralen Knochenbalken, so finden wir, dass die ersteren mit den perichondralen Grundbalken fast gleichzeitig entstehen: an einem gegebenen Querschnitte sind alle secundären perichondralen Knochenbalken jünger, als die darin befindlichen endochondralen Balken, und diese letzteren sind mit den perichondralen Grundbalken fast contemporär.

Gehen wir nun zu dem Markröhrensystem über, so finden wir, dass es in den langen Knochen verhältnissmässig wenig vorübergehende Kanäle giebt. Die persistirenden Markkanäle anlangend, so bleiben die sie umgrenzenden Knochenbalken bei dem fortwährenden Knochenwachsthum nicht an derselben Stelle, sondern wechseln beständig ihre Lage zur Knochenaxe; indem secundäre in Uebergangsbalken sich umwandeln, werden die persistirenden Markkanäle gegen die Grundschicht des endochondralen Knochens geschoben, wobei das Lumen der betreffenden Kanäle immer enger wird. Wenn die Uebergangsbalken zu endochondralen Grundbalken werden, so stellt der persistirende Kanal eine Spalte dar, in der ein Reihe von Markzellen eingeklemmt zu sein scheint. Manchmal schliesst sich ein solcher Kanal nicht nach seiner ganzen Länge, es bleibt noch ein Lumen übrig, welches in den Havers'schen Kanal übergeht. Durch eine solche Verschiebung der endochondralen Knochenbalken wird, abgesehen von den anderen, schon erwähnten Ursachen, die Erweiterung des Tubus medullaris bedingt.

Nach Kölliker[1]) bildet sich die Markhöhle (Tubus med.) durch Verflüssigung der Knochensubstanz im Mittelstücke und zwar zuerst nur der aus der primitiven knorpeligen Anlage entstandenen, unvollkommenen Knochenmasse, bald auch der aus dem Periost auf

1) Handbuch der Gewebelehre. S. 223.

dieselbe aufgelagerten ächten Knochensubstanz, und entwickelt sich immer weiter, so lange der Knochen überhaupt wächst. Dieser Anschauung widerspricht die Thatsache, dass mit der Erweiterung des Tubus medullaris sowohl die endochondralen wie die perichondralen Grundschichten nicht nur persistiren, sondern mächtiger werden.

Ich habe etwas ausführlicher die Markraumbildung und das Schicksal des endochondralen Gewebes insbesondere an Röhrenknochen behandelt, weil viele Forscher für das Studium des Wachsthums diesen Knochen einen Vorzug geben, und, weil ich mich aus eigner Erfahrung überzeugt habe, dass dieselben für solche Studien grössere Schwierigkeiten, als die anderen Knochen bieten.

Die kurzen Knochen und insbesondere die Wirbelkörper sind noch mehr für solche Untersuchungen geeignet, nicht allein, weil die Architectur ihrer endochondralen Balken sehr charakteristisch ist, sondern auch, weil dieselben nicht wie in Röhrenknochen verschoben werden und sehr lange ihren endochondralen Charakter bewahren. Die Breite der Markräume und die Dicke der Knochenbalken erleichtern die Beobachtung, so dass ich für das Studium der Markraumbildung die kurzen Knochen vorziehe.

Auf einem ungefähr durch die Mitte eines Wirbelkörpers geführten Querschnitt zeigt sich dieser in den mittleren Stadien des embryonalen Lebens aus Knorpel und endochondralem Knochengewebe bestehend (Taf. III. Fig. 12.). Der Knorpel, der ringförmig den endochondralen Knochen umgiebt, enthält die an den Röhrenknochen beschriebenen vier Schichten mit Knorpelzellensäulen. Denken wir uns die abstracten Linien, welche mit den Knorpelzellensäulen zusammenfallen, verlängert, so würden sie im Mittelpuncte des Wirbelkörpers zusammentreffen. Die Knorpelzellensäulen sind also strahlenartig angeordnet. Das endochondrale Knochengewebe selbst scheint aus zwei Systemen von Balken zu bestehen: aus radiären (i) und Querbalken (k). Die ersteren verlaufen ebenfalls strahlenförmig von dem Centrum des Wirbelkörpers, wo sie am dicksten sind, nach allen Richtungen. Die durch diese Balken begrenzten Markräume haben die Form von Dreiecken, deren Basen dem Knorpel, deren Spitzen aber dem Mittelpuncte des Wirbelkörpers zugewendet sind. Diese Räume werden nun wieder durch Querbalken in noch kleinere Abschnitte getrennt, so dass man das Bild, welches ein solches Präparat darbietet, mit einem ausgebreiteten Fächer vergleichen kann.

Auf Querschnitten durch den oberen oder unteren Theil des Wirbelkörpers erscheint der endochondrale Knochen als ein Netz von Knochenbalken mit weiten, rundlichen Markräumen.

Studiren wir den Wirbelkörper an Schnitten, die nach den verschiedensten Richtun-

gen geführt sind, so ergiebt sich, dass derselbe aus röhrenförmigen Gebilden besteht, die ihrer Gestalt nach so sehr Kegeln ähnlich sind, dass man alle Markkanäle und Knochenbalken als ein System hohler, knöcherner Kegel betrachten kann, deren Spitzen dem Mittelpunct des Wirbelkörpers, deren Basen aber dem Knorpel zugekehrt sind. Da diese Kegel mikroskospische Lumina haben, und ihre Spitzen nicht immer das Centrum des Wirbelkörpers erreichen, so erhalten wir an den durch die Mitte des Wirbelkörpers geführten Querschnitten sammt den Längs- auch Querschnitte dieser Kegel, wodurch das oben beschriebene Bild von radiären und Querbalken entsteht. Ein solches kegelförmiges Markröhrensystem existirt an den Hals-, Brust-, Lenden- und Kreuzbeinwirbeln in allen Stadien des embryonalen Lebens.

Etwas später entstehen perichondrale Grund- und secundäre Knochenbalken, anfangs von der Seite des Foramen spinale, dann an der vorderen Fläche des Wirbelkörpers; die Basen der hierher gerichteten endochondralen Kegel stützen sich auf die Grundbalken des perichondralen Knochens, so dass die Anordnung und Richtung der endochondralen Balken immer die gleiche bleibt.

Die charakteristische, den Wirbeln eigenthümliche Balkenanordnung ist durch die Ossificationsvorgänge bedingt. Die Längsbalken des Knorpels werden in einer grossen Ausdehnung zerstört; die so gebildeten colossalen mehrbuchtigen Granulationsräume entsprechen der Basis eines Kegels und stellen das aplastische Gebiet der Ossificationslinie dar (Taf. III. Fig. 12. l. m). Die Knochenbildung findet nur nach der Richtung derjenigen Granulationsräume statt, deren Balken mit den Kegelwandungen in Zusammenhang stehen. Es ist leicht zu begreifen, dass die eigenthümliche Anordnung der Knorpelzellensäulen und die fortwährende Umwandlung der Columnen des zweiten in diejenigen des ersten Systems die strahlenartige Divergenz der Knochenbalken verursachen, wodurch die radiäre Richtung der endochondralen Knochenbalken und die kegelförmige Gestalt der Markröhren bedingt werden. Haben diese Kegel eine gewisse Grösse erreicht, so entstehen an der Grenze von Knorpel und jungen Knochen neue Markräume, welche sich keilförmig zwischen die schon bestehenden einschieben (f), indem in den Scheidewänden der ersten Kegel mehrbuchtige Granulationsräume sich bilden. Diese jungen Markräume vergrössern sich und zwischen ihnen bilden sich wieder in der eben beschriebenen Weise neue Kegel u. s. w., bis endlich das ganze Markröhrensystem aus einer Anzahl verschieden langer und verschieden breiter knöcherner Kegel besteht, die mit ihren Spitzen dem Mittelpunct des Wirbelkörpers zugekehrt und so angeordnet sind, dass die kürzesten (die jüngsten) am meisten von diesem Centrum entfernt sind.

Das mit Vergrösserung der Markräume gleichzeitig erfolgende vermehrte Dickenwachsthum der endochondralen Knochenbalken ist nicht allein auf die Röhrenknochen beschränkt, sondern wird auch an kurzen Knochen beobachtet und scheint allgemeine Regel zu sein. Wäre die herrschende Ansicht über die Markraumbildung durch die Knochenauflösung richtig, so müssten wir das Entgegengesetzte finden. Die Dicke der Balken wird ausserdem durch eine grosse Menge von temporären Markkanälen bedingt, welche sehr früh verstopft werden

und zur Verstärkung der Knochenbalken beitragen; deshalb empfiehlt sich der Wirbelkörper auch für das Studium der temporären Markkanäle.

Die knöchernen Wandungen der persistirenden Markkanäle verdicken sich meistens ungleich, so dass sie in einigen Abschnitten schon eine beträchtliche Dicke erreicht haben (Taf. I. Fig. 5. b. — Taf. II. Fig. 6. e), während sie in anderen nur eine dünne Lamelle darstellen (Taf. I. Fig. 5. a. — Taf. II. Fig. 6. b). Es hängt dies davon ab, dass das Knochengewebe nicht an allen Puncten der inneren Fläche des Markkanals gleichzeitig sich ablagert, sondern an manchen Stellen während eines gewissen Zeitraumes gar keine Neubildung stattfindet. Ich bezeichne diese Stellen als aplastisches Gebiet des persistirenden Markkanals. Auf diese Weise werden einige dieser Markkanäle vollständig verstopft, andere aber persistiren und bilden die sogenannten »Zellen« (Cancelli, Cellulae medullares) der Substantia spongiosa. Die quergeschnittenen Wandungen der persistirenden Markkanäle stellen ebenso wie an Röhrenknochen eine Reihe von halbmondförmigen Lamellen dar, welche mit ihren convexen Seiten der verkalkten Knorpelgrundsubstanz zugekehrt sind.

Vergleichen wir das endochondrale Knochengewebe der Wirbelkörper mit demjenigen der Röhrenknochen, so finden wir auch, dass das weitere Schicksal dieses Gewebes nicht ganz dasselbe ist. Die endochondralen Knochenbalken der Röhrenknochen werden bei der fortwährenden Entwickelung des Knochens gegen den perichondralen Knochen geschoben und gehen in compacte Rinde über; die Balken des Wirbelkörpers bleiben an Ort und Stelle und bilden die Spongiosa dieses Knochens.

Es folgt aus diesen Thatsachen, dass die Anordnung der endochondralen Balken während der Knochenentwickelung an einigen Knochen gewisse Veränderungen erleidet. Bei den langen Knochen ist das Wachsthum der Länge nach vorwiegend, dadurch wird ihre Gestalt beständig geändert. Mit jedesmaliger Verschiebung der Balken findet eine Anpassung an die neue Form statt; die älteren endochondralen Balken gehen in die Grundschicht des endochondralen Knochens über und dadurch werden sie zu einer Stütze für die neuentstandenen endochondralen Balken, welche immer nach demselben Typus fortgebildet werden und in allen nachfolgenden Stadien des embryonalen Lebens dieselbe Anordnung haben. Die in einer gewissen Entwickelungsperiode ausgebildete Architectur der Diaphyse wird also durch die Verschiebung (Wanderung) der endochondralen Knochenbalken erhalten.

Die kurzen Knochen, die fast gleichmässig nach allen Richtungen wachsen, wobei ihre Gestalt sehr wenig oder gar nicht verändert wird, haben Knochenbalken, die mehr oder weniger radiär verlaufen und ihre strahlenartige Anordnung behalten, d. h. stationär sind. Ich läugne damit aber keineswegs die Möglichkeit, dass auch in diesen, in einem gewissen Stadium ihrer Entwickelung, einige peripherisch gelegene endochondrale Knochenbalken zu compacter Rinde werden können, oder dass der Kreuzungswinkel der Knochenbalken durch die Expansion derselben verändert wird.

Die wandernden Knochenbalken unterscheiden sich von den stationären auch

dadurch, dass erstere in der Regel wenig oder gar keine temporären Kanäle besitzen (Taf. I. Fig. 4. c, d). Die stationären Knochenbalken kommen auch in den Röhrenknochen vor, wovon später die Rede sein wird (Taf. II. Fig. 8. n).

Das endochondrale Markröhrensystem des Wirbelbogens ist demjenigen des Wirbelkörpers in der Beziehung ähnlich, dass es ebenfalls ein System von Kegeln darstellt, deren Basen dem Wirbelkörper und deren Spitzen dem Processus spinosus zugewendet sind, mit dem Unterschied aber, dass die Wände der peripheren Kegel die Rolle des an Röhrenknochen beschriebenen endochondralen Trichters spielen und in die compacte Knochenschicht übergehen. Der Process der Markraumbildung ist also demjenigen des Wirbelkörpers ähnlich, und das endochondrale Knochengewebe hat dasselbe Schicksal, wie an den Röhrenknochen.

Anmerkung. Ich habe schon früher gesagt, dass auch einige der persistirenden Markkanäle obliteriren. Hieraus könnte man schliessen, dass die Unterscheidung persistirender und temporärer Kanäle nicht scharf und darum unzweckmässig sei. Bei dieser Eintheilung wurde ich dadurch geleitet, dass die Genese dieser Kanäle nicht ganz dieselbe ist. Als temporäre bezeichne ich diejenigen Markkanäle, die in Continuität mit den einbuchtigen Granulationsräumen stehen, und deren Wandungen die Fortsetzung der Längsbalken einer und derselben Knorpelzellensäule sind; dieselben werden ohne Ausnahme verstopft; als persistirende aber diejenigen, deren Lumina aus den Höhlen zweier oder mehrerer Knorpelzellensäulen gebildet worden sind und deren Wandungen mit denen der mehrbuchtigen Granulationsräume ein Continuum bilden. Wenn ich also diese Kanäle als persistirende bezeichne, so will ich damit nicht sagen, dass sie alle, ohne Ausnahme, persistiren, sondern ich will auf den Umstand aufmerksam machen, dass nur aus ihnen Havers'sche Kanäle und die sogen. »Zellen» der Spongiosa entstehen und dass die Zerstörung der Längsbalken des verkalkten Knorpels der Bildung von persistirenden Markkanälen immer vorausgeht; dadurch bleiben Lücken in der Knochensubstanz übrig, welche das aplastische Gebiet der Ossificationslinie darstellen. Die bisherige Eintheilung der Markräume in primäre und secundäre ist unbegründet, theils, weil die Entstehung der secundären Kanäle in Folge einer Zerstörung der Knochenbalken durch directe Beobachtung nicht nachgewiesen werden kann, theils, weil Hassall (l. c. S. 302.), der diesen Unterschied machte, etwas Anderes darunter meinte, als man jetzt versteht. Nach ihm sind die primären Kanäle von allen Seiten geschlossene Höhlen, an deren Wandungen noch keine Knochenablagerung stattgefunden hat; solche Markräume existiren aber gar nicht.

Es liegt jetzt nicht in meiner Absicht die Anordnung der Knochenbalken an allen Knochen des Skelets zu beschreiben; dieses schwierige Thema behalte ich mir für weitere Untersuchungen vor; doch finde ich es nicht voreilig, wenn ich aus meinen bisherigen Beobachtungen folgenden Schluss ziehe: die endochondralen Knochenbalken sind röhrenförmige Gebilde, deren Gestalt und Anordnung an denselben Stellen immer in derselben Weise wiederkehren und in allen Stadien des embryonalen Lebens verfolgt werden können.

Nach den Beobachtungen von J. Wolff[1]), welcher die Untersuchungen von H. Meyer vervollständigte, bietet die innere Architectur der Knochen in allen Lebensaltern ein geome-

1) Virchows Archiv. 1870. Bd. 50.

trisch ähnliches Bild. Der erste Bau der Knochen ist ihm nicht eine Folge der statischen Verhältnisse, die Architectur ist vielmehr für jede einzelne Körperstelle — soweit eben die knorpelige Anlage verknöchert ist — schon im Fötalzustande und zu einer Zeit, in der die späteren statischen Beziehungen noch nicht zur Geltung kommen, vorgebildet (S. 445). Sobald eine Stelle des Knorpels ossificirt, bekommt sie, seiner Meinung nach sofort die für diese Stelle später nothwendige Architectur (S. 446).

Es genügt einen beliebigen Knochen von den ersten Entwickelungsstadien an zu untersuchen, um sich zu überzeugen, dass die Wolff'sche Ansicht über die Architectur der fötalen Knochen ganz irrthümlich ist. Betrachtet man den Oberschenkel in der Periode der am präformirten Knorpel vor sich gehenden präparatorischen Vorgänge, dann im Stadium, in welchem fast die ganze Höhle des periostalen Knochens, welche zum Markraum (Tubus medullaris) wird, von schwammiger Masse des endochondral entstandenen Knochens eingenommen ist, später in der Zeit der Kanalisation und Verknöcherung der Epiphysen, so ist es unmöglich die ganz Reihe der aufeinanderfolgenden, complicirten und mannigfaltigen Bilder zu übersehen, die sich uns darstellen, bevor die Architectur des Knochens jene Ausbildung erreicht, welche die Wolff'schen Photographieen von kindlichen und ausgewachsenen Knochen zur Anschauung bringen. Dasselbe kann man an allen Knochen des Skelets beobachten. Vergleichen wir Querschnitte einer Scapula in verschiedenen Phasen ihrer Entwickelung, so finden wir anfangs die mittlere Region dieses Knochens fast ausschliesslich aus dem endochondralen Knochen bestehend. Die Schichten, welche in statischen Beziehungen, nach Wolff, von allergrösster Wichtigkeit sind (perichondrale Grundschicht und secundäre Schichten), fehlen noch ganz, oder sind in Bildung begriffen (Taf. IV. Fig. 15.) und treten erst viel später auf (Fig. 17). Wählt man ein intermediäres Stadium, so sieht man die Knochenbalken der Spina durch die endochondrale Grenzlinie noch von denen des Corpus Scapulae getrennt (Fig. 16); man kann sich so überzeugen, dass die verschiedenen, für den architectonischen Aufbau der Knochen dienenden Elemente nur allmälig und in einer gewissen Reihenfolge zur Ausbildung kommen, und dass die innere Architectur der Knochen, wenn sie wirklich für jeden Knochen typisch ist, sie auch für jedes Entwickelungsstadium eigenthümlich ist.

Meine Untersuchungen über Ossification und Markraumbildung haben mich zu der Ueberzeugung geführt, dass eine Auflösung von Knochengewebe an wachsenden embryonalen Knochen nie stattfindet. Die Thatsachen, welche zu Gunsten meiner Meinung sprechen, resumire ich folgender Weise:

1. Es giebt kein einziges charakteristisches Kennzeichen, weder am perichondralen, noch am endochondralen Knochen, welches auf eine Knochenresorption an einer gewissen Stelle deutet.

2. Es ist unmöglich die typische, einem jeden Knochen eigenthümliche, und in allen Stadien des fötalen Lebens zu beobachtende Anordnung der Knochenbalken durch die Knochenresorption zu erklären.

3. An doppelttingirten Präparaten von Röhrenknochen sind die endochondralen Knochenbalken bis zu ihrem Uebergang in compacte Knochenrinde zu verfolgen.

4. Die stationären endochondralen Knochenbalken kurzer Knochen werden bei der fortwährenden Entwickelung durch die Neubildung des Knochengewebes und durch die Expansion mächtiger, anstatt sich aufzulösen.

5. Die Entstehung und Erweiterung der Markräume geschieht durch Knorpelwachsthum, Einschiebung der Knorpelzellensäulen, Erweiterung der Granulationsräume, Verschiebung der Knochenbalken und Expansion des Knochengewebes.

6. Wenn eine Auflösung von endochondralem Knochengewebe und eine nachfolgende Neubildung desselben stattfände, so könnte das neu entstandene Gewebe nicht das charakteristische Aussehen des endochondralen Knochengewebes haben, weil die Ablagerung desselben nicht durch die präexistirenden Knorpelhöhlen bedingt wäre, und die neue Knochensubstanz keine Reste verkalkten Knorpels enthalten würde. Das endochondrale Knochengewebe behält aber sein eigenthümliches Aussehen auch in den allerspätesten Stadien der embryonalen Entwickelung.

7. Fände eine Neubildung von Knochengewebe an Stelle des zerstörten statt, so müsste dieselbe nach irgend einer anderen Ossificationsform oder einem anderen Ossificationstypus erfolgen; — das ist aber nie der Fall.

8. Endlich ist es ganz unmöglich durch die Knochenauflösung die Persistenz der Grundbalken des perichondralen und endochondralen Knochens mit gleichzeitiger Erweiterung des Tubus medullaris zu erklären.

IV. Metaplastischer Ossificationstypus.

Unterkiefer. — Spina Scapulae. Zwei Formen des metaplastischen Ossificationstypus. — Ossificationsgebiet.

Die Ossificationsvorgänge am präformirten Knorpel sind nicht überall dieselben. Anstatt sich passiv zu verhalten, nimmt der Knorpel einiger Knochen an der Knochenbildung thätigen Antheil, der darin besteht, dass das Knorpelgewebe direct zu Knochengewebe wird.

H. Müller [1]), welcher die Eröffnung der Knorpelhöhlen als einen normalen Ossificationsvorgang am epiphysären Knorpel beschrieben hatte, suchte diese Erscheinung zu verallgemeinern, und stellte eine Umwandlung des Knorpels in Knochen unter normalen Verhältnissen in Abrede. Wenn auch wirklich bisweilen ein wohl entwickeltes Knochenkörperchen in dem Gelenkknorpel gefunden werden sollte, so würde dies, seiner Meinung nach, für den gewöhnlichen Entwickelungvorgang der ächten Knochensubstanz nichts beweisen. Er hatte Recht insofern, als die Eröffnung der Knorpelhöhlen an fast allen präformirten Knochen als ein normaler Vorgang zu betrachten ist; es giebt jedoch wenige Ausnahmen, wo die directe Knorpelverknöcherung normal erfolgt. Gegenbaur [2]) hat diesen Process an Stirnzapfen von Kälbern und am Rosenstock der Rehe, Kölliker [3]) an Geweihen von Hirschen und Rehen nachgewiesen. Ich habe denselben constant am Unterkiefer von Säugethier- und Menschenembryonen als einen typischen Vorgang beobachtet, während Bruch (l. c. S. 160.) keinen Unterschied zwichen der Verknöcherung an anderen präformirten Knochen und dem Unterkiefer gefunden haben will.

Nach Stieda [4]) geht dieser Knochen ganz aus einer membranösen Anlage hervor und verhält sich zu dem Meckel'schen Knorpel wie die Deckknochen des Schädels zu der knorpelig präformirten Schädelbasis. Dies ist aber ein Irrthum. Der Meckel'sche Knorpel betheiligt sich nicht bei der Knochenbildung und hat mit der primordialen Schädelbasis keine Analogie, da er ein rudimentäres Organ ist, welches in früheren Stadien des embryonalen Lebens schwindet [5]). Was nun die primordiale Grundlage des Unterkiefers betrifft, so haben mich meine Beobachtungen zu folgenden Resultaten geführt:

---

1) Ueber die Entwickelung der Knochensubstanz. Leipzig 1858.
2) Ueber die Bildung des Knochengewebes. Zweite Mitth. Jenaische Zeitschr. Bd. III. Heft 2 u. 3.
3) Handbuch d. Gewebelehre. 1867. S. 221.
4) Die Bildung des Knochengewebes. Leipzig 1872. S. 5.
5) Die regressive Metamorphose, welche ich vom Verkalkungsrand beschrieben, habe ich nie an dem Meckel'schen Knorpel beobachtet. Die feineren Vorgänge, welche seinen Schwund begleiten, bestehen, aller Wahrscheinlichkeit nach, darin, dass die peripheren Knorpelzellen sich verlängern, spindelförmig werden und in das umgebende Bindegewebe sich auflösen. Ich muss noch daran erinnern, dass derselbe immer an der

In einem gewissen Entwickelungsstadium besteht dessen hinteres Ende (bei Schweinen) aus dem knorpeligen Processus condyloideus und alveolaris, die, an der Stelle des Angulus Maxillae unter stumpfem Winkel sich vereinigend, ein Ganzes bilden. Ein wenig später findet man einen knorpeligen Punct, der die Spitze des Processus coronoideus ist und durch eine bindegewebige Lage mit dem Alveolarfortsatz in Verbindung steht. Nach einiger Zeit tritt auch die Incisura semilunaris, als ein von Knorpel begrenzter Einschnitt, deutlich hervor; jetzt trifft man auch schon in der Mitte zwichen dem Angulus und Gelenkkopf ein Stück Knochen, welcher aus dem präformirten Knorpel entstanden ist und diesen in zwei Theile trennt. In dieser Periode findet man den Angulus, Gelenkkopf des Processus condyloideus, die Spitze des Processus coronoideus und Incisura semilunaris knorpelig. Bei Menschenembryonen ist das vordere Ende des Processus alveolaris auch knorpelig vorgebildet, und diese knorpelige Anlage existirt noch im fünften bis sechsten Monate des embryonalen Lebens.

Die Verknöcherung des Unterkiefers scheint sehr früh zu erfolgen, wenigstens fand ich bei einem 5,5 Cm. langen Schweinsembryo das vordere Ende des Processus alveolaris schon verknöchert. Berücksichtigt man den Umstand, dass die ganze hintere Hälfte dieses Unterkiefers knorpelig war, und dass bei Menschenembryonen das vordere Ende des Alveolarfortsatzes auch aus Knorpel besteht, so ist es höchst wahrscheinlich, dass der ganze Unterkiefer knorpelig präformirt ist. Diese Wahrscheinlichkeit gewinnt an Werth noch dadurch, dass man an dem jungen Knochen die charakteristischen, weiter unten zu besprechenden Merkmale entdeckt, welche seine Entstehung aus dem Knorpel verrathen. Wenn Kölliker nur von dem angularen Knorpel spricht, so mag dies vielleicht daher rühren, dass er die früheren Entwickelungsstadien des Unterkiefers nicht untersucht hat.

Die Kanalisation des präformirten Knorpels tritt verhältnissmässig sehr früh auf. Der Process der Markraumbildung weicht wesentlich von dem bei der endochondralen Ossificationsform ab, indem die Knorpelhöhlen nicht geöffnet werden. Verfolgt man diesen Vorgang an doppelttingirten Präparaten in einem sehr frühen Entwickelungsstadium, indem man Frontalschnitte durch den Gelenk- und Alveolarfortsatz macht, so findet man Folgendes: der blau gefärbte, mit einem rothen Saum umrahmte Knorpel (Taf. III. Fig. 14.) ist an der Stelle, die dem Stiel des Processus condyloideus entspricht, ziemlich dünn, an seinen beiden Enden, von denen eines den längsgeschnittenen Gelenkkopf (a), das andere aber den quergeschnittenen Alveolarfortsatz (b) darstellt, verdickt. Bei stärkerer Vergrösserung erkennt man den rothen Saum als eine Knochenlamelle, welche, soweit sie den Stiel des Gelenkfortsatzes überzieht (d), direct aus dem präformirten Knorpel entstanden ist, und durch eine Uebergangsschicht (e) von dem letzteren getrennt wird. Von der Seite des Perichondriums aber, geht die Knochenbildung neoplastisch vor sich, indem sich die hypertrophischen Elemente der

---

Mundseite des Processus alveolaris von hinten nach vorn und von oben nach unten, nie aber, wie es vor Kurzem Waldeyer abgebildet hat, (Stricker's Gewebelehre. S. 345. Fig. 101) in der Mitte dieses Fortsatzes verläuft.

osteoplastischen Schicht desselben netzartig gruppiren (f). Soweit der rothe Saum dem Processus condyloideus anliegt, finden sich nur vergrösserte osteoplastische Zellen (g), welche etwas später Zapfen bilden, die in den Gelenkknorpel hineinwachsen, sich verlängern, unter einander communiciren und Blutgefässe und Bildungszellen führen.

Bald darauf verknöchert der ganze Stiel, der Gelenkkopf aber fährt fort sich zu vergrössern, wobei die Vermehrung der zelligen Elemente des Knorpels nicht nach allen Richtungen gleichmässig stattfindet, sondern gegen die Mundseite prävalirt. Der ganze Gelenkfortsatz hat jetzt die Gestalt eines Spazierstockes, dessen knorpeliger Handgriff der Mundhöhle zugewendet ist. Der stumpfe Winkel, welcher durch die Vereinigung des Handgriffes mit dem Stiel gebildet wird, ist von der osteoplastischen Schicht des Perichondriums eingenommen, deren zellige Elemente in den Knorpel kolbenförmig eindringen und den eben erwähnten Zapfen entgegenwachsen, die, sich unter einander verbindend, allmälig den ganzen Knorpel durchziehen.

Die Kanalisation des präformirten Knorpels stimmt mit dem bei den anderen knorpelig vorgebildeten Knochen besprochenen Process darin überein, dass die Knorpelkanäle aus der osteoplastischen Schicht des Perichondriums entstehen; — die Markzellen sind also hier auch Abkömmlinge dieser Membran.

Betrachtet man einen Längsschnitt des Processus condyloideus vom Unterkiefer aus einem etwas späteren Entwickelungstadium bei schwacher Vergrösserung (Taf. II. Fig. 11.), so fallen sofort gewisse Eigenthümlichkeiten in Vergleich mit anderen Knochen auf. Der von Kanälen durchzogene epiphysäre Knorpel hat keine solche Schichtung, wie die endochondral ossificirenden Epiphysen anderer Knochen; Eröffnung der Knorpelhöhlen, endochondrale Ossifications- und Grenzlinie existiren gar nicht. Der Knorpel wird auch nicht von dem Knochen durch die Granulationsschicht getrennt, sondern geht in denselben unmerklich über (e). Der Verkalkungsrand ist durch die Markkanäle unterbrochen, welche in den epiphysären Knorpel sich erstrecken.

Bei genauer Untersuchung ergiebt sich noch Folgendes: der epiphysäre Knorpel hat sehr wenig Intercellularsubstanz. In seiner Peripherie sind die Knorpelzellen spindelförmig, nehmen aber bald eine rundliche Form an und vergrössern sich in dem mittleren Theil des Knorpels und besonders in der Nähe des Knochens beträchtlich. An dieser letzten Stelle ist die Knorpelgrundsubstanz bisweilen so spärlich, dass die Knorpelzellen mitunter an einander stossen. Die Zellkapsel ist sehr dünn und fehlt den peripherisch gelegenen Zellen; die Pericellularsubstanz ist stark entwickelt, und die rundlichen Zellenkerne sind sehr deutlich. Eine lebhafte Zellenvermehrung durch Theilung findet besonders in der Peripherie des Knorpels statt (Proliferationsschicht), in der Nähe des Knochengewebes ist die Theilung der Knorpelzellen nicht mehr nachzuweisen (hypertrophische Schicht). Dann folgt der Verkalkungsrand, der von der regressiven Schicht des Knorpels neoplastisch ossificirender Knochen ganz verschieden ist, weil nicht, wie dort, die zelligen Elemente zerstört werden, sondern sich weiter entwickeln. Der Gelenkknorpel des Processus condyloi-

deus besteht also nur aus den eben erwähnten drei Schichten, welche nicht so regelmässig, wie in den Epiphysen der Röhrenknochen, übereinander liegen. Die Granulationsschicht fehlt gänzlich, die Knorpelzellen bilden keine Säulen; — endogene Zellenbildung habe ich nie beobachtet.

In der hypertrophischen Schicht des Knorpels werden die Knorpelkanäle breiter, die wandständigen Zellen entwickeln sich zu Osteoplasten und bilden einen epithelartigen Ueberzug der Knorpelbalken. An solchen Balken geschieht der Ossificationsprocess durch directe Umwandlung des Knorpels in Knochen, wobei die Intercellularsubstanz in Knochengrundsubstanz und die Knorpelzellen in Knochenkörperchen übergehen; die peripheren Theile der Balken verknöchern früher als die mittleren. Die wandständigen Markzellen verhalten sich gegen Reagentien ebenso wie an anderen Knochen.

Die feineren Vorgänge, welche die Metamorphose der Knorpelzellen in Knochenkörperchen begleiten, sind folgende (Taf. IV. Fig. 20.): die Kapsel der stark vergrösserten und abgerundeten Knorpelzelle (a) wird undeutlich (b), wobei die Knorpelhöhle sehr oft, aber nicht immer, eingekerbt wird. Die Intercellularsubstanz nimmt zu und die Knorpelzellen rücken dadurch mehr auseinander. Dann schwindet die stark entwickelte Pericellularsubstanz, wenigstens ist dieselbe mit Hämatoxylin nicht mehr nachweisbar (c). Solche Gebilde stellen eine Uebergangsform dar, an der man nicht mit Sicherheit entscheiden kann, ob man es mit einer Knorpelzelle oder mit einem Knochenkörperchen zu thun hat (d). Die Intercellularsubstanz wird weder mit Karmin, noch mit Hämatoxylin gefärbt, oder nimmt nur eine schwache Mischfarbe an (e). Später sind die Knorpelzellen zu Knochenkörperchen geworden (f), und die zwischen ihnen liegende Grundsubstanz verhält sich gegen Reagentien, wie Knochengrundsubstanz (g); wir haben jetzt fertiges Knochengewebe vor uns.

Der beschriebene Ossificationsprocess verläuft aber nicht immer auf dieselbe Weise: es kommt öfters vor, dass die Knorpelgrundsubstanz die Eigenschaften von Knochengrundsubstanz annimmt, die Umwandlung der Knorpelzellen aber verzögert wird; dann sieht man an doppelttingirten Präparaten ein sonderbares Bild: auf einem röthen Fond sind die mit blau gefärbter Pericellularsubstanz umgebenen Knorpelzellen zerstreut, was ganz den Eindruck macht, als ob in Knochengrundsubstanz Knorpelzellen eingebettet wären. Dieses Bild ist für Knorpelverknöcherung sehr charakteristisch und kommt häufig in sehr grosser Ausdehnung vor.

Die Verknöcherungsvorgänge am Processus coronoideus und Angulus des Unterkiefers, bei Menschenembryonen auch am vorderen Ende des Processus alveolaris, sind ganz gleich; die Incisura semilunaris bietet aber einige Eigenthümlichkeiten dar. Hier erfolgt die Ossification der Knorpelzellen während die verkalkte Knorpelgrundsubstanz längere Zeit unverändert bleibt. An doppelttingirten Präparaten bekommt man darum sehr trügerische Bilder: auf einem blauen Grund sieht man rothe Knochenkugeln, und auf den ersten Blick kann man glauben, dass man endochondrales Knochengewebe vor sich habe. Bei einer sorgfältigen Untersuchung aber findet man keine temporären Markkanäle, die Eröffnung der Knorpelhöhlen sowie die endochondrale Ossificationslinie existiren gar nicht, und in der Mitte einiger

Knochenkugeln entdeckt man manchmal noch eine wohl conservirte Knorpelzelle. Später nimmt die Knochengrundsubstanz zu, wobei es schwierig zu ermitteln ist, ob die verkalkte Knorpelgrundsubstanz auf dieselbe Weise, wie in neoplastisch ossificirenden Knochen schwindet, oder vielleicht direct in Knochengrundsubstanz übergeht. Das Letztere scheint mir viel wahrscheinlicher zu sein, weil ich hier nie die interstitiellen Halbmonde beobachtet habe.

Welche Metamorphose die morphologischen Elemente des Knorpels bei ihrer Umwandlung in Knochenkörperchen erleiden, ist nicht leicht zu entscheiden. Mir schien es, als ob erst die Kapsel, dann die Pericellularsubstanz mit der Grundsubstanz zusammenfliessen, wobei die Höhle Zacken bekommt, welche später zu Ausläufern sich entwickeln.

Denselben Vorgang habe ich an der Spina des Schulterblattes von Schaf- und Rindsembryonen beobachtet. Spina und Körper der Scapula, welche knorpelig vorgebildet sind, ossificiren nicht nach demselben Typus; die erste entwickelt sich ganz selbständig und ihre knorpelige Anlage geht direct in Knochen über, während der letztere die zwei beschriebenen Formen des neoplastischen Ossificationstypus darstellt.

Es folgt aus diesen Untersuchungen, dass der Ossificationsprocess im Unterkiefer und der Spina Scapulae von dem in anderen knorpelig präformirten Knochen beobachteten in allen wesentlichen Puncten abweicht. Das Typische des Vorganges besteht in einer directen Umwandlung; er kann also als metaplastischer Ossificationstypus bezeichnet werden.

Die Verknöcherung des Unterkiefers geschieht übrigens nicht allein nach diesem Typus, denn die denselben zusammensetzenden Theile wachsen nur der Länge nach metaplastisch, das Dickenwachsthum dagegen geht durch die Neubildung des Knochengewebes von dem Periost aus vor sich.

Was die metaplastische Bindegewebsverknöcherung betrifft, so habe ich dieselbe an Säugethierembryonen nie beobachtet. Gegenbaur[1]) hat eine directe Ossification des Bindegewebes von den Schädeldachknochen des Hühnchens beschrieben. Ich habe denselben Vorgang an Sehnen der Vögel gesehen. Pathologisch ist die Bindegewebsverknöcherung sehr häufig, ich werde bei der Beschreibung der Rachitis auf dieselbe zurückkommen.

Die Genese des metaplastisch entstandenen Knochengewebes macht es also zweckmässig zwei Formen des metaplastischen Ossificationstypus — die cartilaginöse und bindegewebige — zu unterscheiden.

Die verschiedenen Ossificationstypen und Ossificationsformen kommen aber nicht promiscue vor, so dass an irgend einem präformirten Knochen eine Gruppe von Knorpelzellen zu Grunde geht, eine andere aber direct ossificirt, oder dass im Gebiet der endochondralen Ossificationsform ein Stück Knochen nach der perichondralen Ossificationsform sich bildet.

---

1) Jenaisch. Zeitschr. Bd. III. Heft 2 u. 3. Taf. III. Fig. 4.

sondern so, dass jeder Ossificationstypus und jede Ossificationsform gesetzmässig und immer an bestimmten Stellen wiederkehrt und eine Abweichung von dem gesetzmässigen, jedem Knochengebiet eigenthümlichen Ossificationstypus, als eine pathologische Erscheinung betrachtet werden muss. Wenn Virchow[1]) bei der Beschreibung des Dickenwachsthums der Knochen sagt, dass der Knochen sich aus dem Periost metaplastisch bildet, so ist dies daraus zu erklären, dass er die Erscheinungen, welche er am Osteoidchondrom vom Kiefer einer Ziege beobachtet, direct auf die normale Bildung von periostalem Knochengewebe übertragen hat.

Man darf aber nie aus dem Auge verlieren, dass an embryonalen Knochen zuweilen Anomalieen vorkommen, welche man mit dem normalen Verknöcherungsvorgang nicht verwechseln darf. So sah ich im Metatarsus eines 10 Cm. langen Schafembryo, 0,7 mm. von der Ossificationslinie entfernt, eine kleine Gruppe von Knorpelzellen inselförmig von dem endochondralen Knochen umgeben. Dasselbe fand ich auch an einem Extremitätenknochen eines fast ausgetragenen Schweinsembryo. Eine solche Erscheinung findet sich an ganz normalen Embryonen durchaus nicht häufig; ich habe bei meinen Untersuchungen sehr viel Material verbraucht und eine solche Anomalie nur zweimal gesehen. Was aus diesen isolirten Knorpelinseln werden kann — das weiss ich nicht gewiss; sie mögen zerfallen oder metaplastisch ossificiren, oder, wie Virchow[2]) vermuthet, die Matrix für Enchondrome abgeben.

Ich kann die Geschichte der Osteogenese nicht schliessen, ohne daran zu erinnern, dass Wolff[3]) eine der augenfälligsten Erscheinungen, welche man bei der Knochenbildung beobachtet, nämlich die Ablagerung von Knochengewebe (Apposition) in Abrede gestellt hat, indem er behauptet, dass aus den Verhältnissen der Knochenarchitectur sich mit mathematischer Sicherheit »die Nothwendigkeit des ausschliesslich interstitiellen Wachsthums« ergiebt. Er ist also nicht durch eine directe Beobachtung des in Entwickelung begriffenen Knochens, sondern durch die vermuthete präformirte Aehnlichkeit der Architectur embryonaler und ausgebildeter Knochen zu einem solchen Resultate gelangt. Ginge die Vergrösserung der vorgebildeten Knochenbälkchen durch Hinzufügung (Apposition) neuer Theilchen an den Oberflächen vor sich, so müsste, dieser Anschauung nach, die geometrische Aehnlichkeit sofort gestört werden. Mit Erhaltung dieser kann das Wachsthum nur so geschehen, dass jedes einzelne Partikelchen des ganzen Gebildes in genau proportionaler Weise an der Vergrösserung des Ganzen Antheil nimmt. Wolff sagt, dass alle Mathematiker, die er consultirt, ihm jeden Einwand gegen das ausschliesslich interstitielle Wachsthum aus mathematischen Gründen für völlig unhaltbar erklärt haben und dass jedes etwaige Ergebniss der mikroskopischen Forschung für die Apposition gegen die mathematische Wahrheit verstossen würde.

---

1) Cellularpathologie. 1871. S. 515 u. 517.
2) Die krankhaften Geschwülste. 1863. Bd. I. S. 485.
3) Ueber die innere Architectur der Knochen etc. Virchow's Arch. Bd. 50.

Versuche, welche von Lieberkühn[1]), Maas[2]) und Ollier zur Prüfung der Wolff'schen Behauptung angestellt wurden, haben, meiner Meinung nach, zweideutige Resultate gegeben. Dass die Spongiosa kein zufälliges Gefüge von Stäbchen und Blättchen ist, sondern eine regelmässige und dem statischen Momente der Knochen entsprechende Anordnung besitzt, betrachte ich durch Wolff als nachgewiesen; was aber die Vorgänge betrifft, durch welche die typische Architectur der Knochen zur Ausbildung kommt, so ist dies eine andere Frage. Ich habe dieselbe schon oben besprochen (S. 41) und im Kapitel über das Knochenwachsthum werde ich den Beweis liefern, dass die Knochenablagerung nicht nur die regelmässige Anordnung der Knochenbalken keineswegs stört, sondern zur Ausbildung einer typischen, jedem einzelnen Knochen eigenthümlichen Architectur beiträgt.

Die feineren mikroskopischen Untersuchungen anlangend, so haben schon Gegenbaur, Waldeyer und Kutschin nachgewiesen, dass durch die specifische Thätigkeit der wandständigen Markzellen bei der fortwährenden Knochenentwickelung immer neues Knochengewebe angebildet, (apponirt) wird Aus meinen Beobachtungen ergiebt sich, dass die Anbildung (Apposition) nicht immer auf dieselbe Weise stattfindet, dass die Genese und der Ablagerungsmodus des Knochengewebes verschieden und für alle Knochen des Skelets typisch sind. Die Wolff'sche Ansicht wird also durch die directe mikroskopische Beobachtung widerlegt. Hier will ich noch besonders betonen, dass, so lange der Ossificationsprocess noch nicht abgelaufen ist, am jungen Knochen Stellen vorkommen, welche ich Ossificationsgebiet nenne, wo der Ablagerungs- oder Appositionsprocess noch thätig ist und sehr genau studirt werden kann.

Diese Thatsache gewinnt noch dadurch an Bedeutung, dass nur mit Berücksichtigung des Ossificationsgebietes wir entscheiden können, nach welchem Typus der Verknöcherungs- (Ablagerungs-)process vor sich geht, was für die Beurtheilung der normalen, sowie der pathologischen Knochenbildung von allergrösster Wichtigkeit ist. Die Reihe von Osteoplasten, deren Protoplasma zu Knochensubstanz sklerosirt, stellt das neoplastische Ossificationsgebiet dar. Bei der metaplastischen Ossification trifft man gewöhnlich zwischen dem Bindegewebe und Knochen oder zwischen diesem und dem Knorpel eine Uebergangsschicht, welche weder die charakteristischen Merkmale des Knochengewebes noch des in Verknöcherung begriffenen Gewebes besitzt und das metaplastische Ossificationsgebiet darstellt.

Das Ossificationsgebiet ist also nicht mit der Ossificationslinie zu verwechseln. Ich habe das, was man unter dem verworrenen Namen »Ossificationslinie« versteht, in drei verschiedene Begriffe zerlegt, nämlich in den

1. Verkalkungsrand, regressive Schicht des Knorpels (Taf. III. Fig. 12. n).
2. Ossificationslinie (Ossificationsrand, Ossificationsgrenze), durch die

---

1) Zur Lehre vom Knochenwachsthum. Sitzungsber. der Gesellschaft zur Beförderung d. gesammt. Naturwiss. zu Marburg 1872. März. Nr. 2.

2) Zur Frage über das Knochenwachsthum. Langenbeck's Arch. f. klinisch. Chirurgie. Bd. XIV. 2. Heft. 1872.

Sklerosirung der Osteoplasten in den eröffneten Knorpelhöhlen gebildet, welche nur an endochondral entstandenem Knochengewebe, für welches sie charakteristisch ist, existirt (Taf. III. Fig. 12. o).

3. Ossificationsgebiet, die Stelle, an der Knochengewebe in Anbildung (Apposition) begriffen ist ((Taf. III. Fig. 13. c. Taf. II. Fig. 6. i).

Bei der rachitischen Störung werden wir uns von der Wichtigkeit dieser Resultate noch mehr überzeugen.

V. Rachitis.

Rachitis foetalis. Rachitis bei Kindern. Aberration vom normalen Ossificationstypus. — Architecturstörung. — Wesen der Erkrankung.

Die Abweichung der rachitischen Knochen von den normalen besteht nach Kölliker[1]) eigentlich darin, dass die Grenze zwischen Knochen und Knorpel sich in Gestalt einer unregelmässigen, wellenförmigen oder zackigen Linie zeigt. Das Dickenwachsthum von dem Periost aus stellt aber, nach ihm, nichts Anormales dar. Kölliker ist auch der Erste, der den directen Uebergang von Knorpelzellen in Knochenkörperchen, ebenso wie den Mangel an Kalksalzen in den rachitischen Knochen beschrieben und die elementaren Ossificationsvorgänge auf normale Knochen übertragen hat.

Durch Virchow[2]) wurde, der damals noch existirenden Meinung zuwider, bewiesen, dass der Mangel an Kalksalzen in den rachitischen Knochen nicht von einer Auflösung, sondern von einer mangelhaften Ablagerung derselben herrührt. Das Wesentliche des rachitischen Processes fand er in folgenden Störungen: 1) in dem Zurückbleiben der Ossificationslinie bei relativer Vergrösserung der präparatorischen Wucherungslinie des Knorpels, 2) in dem Vorrücken der Markraumbildung in die Ossificationslinie oder noch über dieselbe hinaus bei fortdauernder Knorpelwucherung, 3) in der Bildung faseriger Markräume und der osteoiden Umbildung ihrer Umgebungen, sowie entfernterer Stellen ohne Kalkablagerung l. c. S. 436). Was die Natur dieses Vorganges anbetrifft, so vermuthet Virchow, sich auf anatomische Erfahrungen stützend, dass er in einer Hemmung der natürlichen Knochenbildung beruht, obwohl er auch zulässt, dass der Process manchmal unter entschiedener Hy-

1) Ueber Verknöcherung bei Rachitis. Mittheil. d. naturforsch. Gesellsch. zu Zürich. 1849.

2) Das normale Knochenwachsthum und die rachitische Störung desselben. Sein Archiv 1853. Band V.

perämie verläuft, und, dass es nahe liegt, ihm eine entzündliche Grundlage zuzuschreiben (l. c. S. 488.).

Schütz[1]) hat später diesen Process an Hunden verfolgt und ist der Kölliker'schen Ansicht beigetreten, indem er sagt, dass die Unterbrechung der Ossificationslinie das Unregelmässige des Vorganges ist und dass an dem Knorpel und am Periost Reizungsprocesse vorkommen (l. c. S. 362).

Den rachitischen Wachsthumsprocess in seiner ganzen Reinheit von den allerfrühesten Stadien, so wie ich es an normalen Knochen gethan habe, zu verfolgen, ist kaum möglich. Die rachitische Erkrankung tritt höchst wahrscheinlich erst dann ein, wenn das normale Knochenwachsthum eine gewisse Stufe der Entwickelung erreicht hat; deshalb mischen sich die pathologischen und normalen Vorgänge bei der Rachitis so, dass diese unstreitbar zu einem der schwierigsten Gegenstände für die Untersuchung wird. An embryonalen rachitischen Knochen haben wir manchmal Gelegenheit diese Störung in ziemlicher Reinheit zu beobachten, aber auch hier sind die frühesten Stadien schon abgelaufen, wir haben einen fast fertigen Knochen vor uns, und es bleibt nichts übrig, als uns mit dem Studium späterer Entwickelungsstadien zu begnügen.

Als Material für meine Untersuchungen dienten mir die rachitischen Knochen verschieden alter Kinder, ebenso das rachitische Skelet eines ungefähr siebenmonatlichen Menschenembryo. Sämmtliche Präparate waren sehr gut, theils in Müller'scher Flüssigkeit, theils in Weingeist conservirt.

Bei den Untersuchungen der rachitischen Knochen haben die Forscher meistens die korpelig präformirten Knochen und hauptsächlich die regressive Schicht des epiphysären Knorpels (Verkalkungsrand) ins Auge gefasst und die Unterbrechung des Verkalkungsrandes (den sie für die Ossificationslinie hielten), als das Charakteristische des Processes betrachtet. Was nun den Uebergang der Knorpelzellen in Knochenzellen anbetrifft, so wurde er von manchen als normal betrachtet. Nur H. Müller erkennt darin eine Anomalie, obwohl seiner Ansicht nach der Verknöcherungsprocess rachitischer Knochen demjenigen normaler vollständig ähnlich ist (l. c. S. 203.). Sehr wahrscheinlich hat er sich zu diesem Ausspruch durch die Anwesenheit normal ossificirender Partieen zwischen rachitischen verleiten lassen.

Aber mit Recht muss man fragen, worin denn eigentlich das Charakteristische der rachitischen Erkrankung nicht präformirter Knochen besteht, in denen weder vorgebildeter Knorpel, noch Verkalkungsrand, noch endochondrale Ossificationslinie existiren?

An den Schädeldachknochen Rachitischer findet die Bildung des Knochengewebes auf verschiedene Weise statt. Manchmal ist der Process von der perichondralen Form des neoplastischen Ossificationstypus durch nichts zu unterscheiden und kann als ein normaler Verknöcherungsvorgang betrachtet werden. Solche Stellen kommen aber an ex-

1) Die Rachitis bei Hunden. Virchow's Archiv. 1869. Bd. 46.

quisit rachitischen Knochen verhältnissmässig selten vor, öfter geht die Ossification nach dem metaplastischen Typus vor sich. Die bindegewebige Membran, welche das primordiale Schädeldach bildet, verknöchert direct, wobei die Bindegewebskörper zu Knochenkörperchen, die Intercellularsubstanz aber zu Knochengrundsubstanz wird. Das so entstandene Knochengewebe enthält gewöhnlich keine Kalksalze und stellt das Virchow'sche osteoide Gewebe dar. Bei der osteoiden Umwandlung des Bindegewebes wird dessen Intercellularsubstanz homogen, reagirt wie entkalkte Knochengrundsubstanz und färbt sich mit Karmin. Die Grenze zwischen osteoidem- und Bindegewebe ist manchmal ganz verwischt, mitunter aber, wenn der Ossificationsprocess abgelaufen ist, tritt sie sehr scharf hervor. Von den Bindegewebskörperchen wandelt sich nur ein Theil in Knochenkörperchen um, indem sie sich vergrössern, bauchig werden und endlich an dem Ossificationsgebiet eine sternförmige Gestalt annehmen; die übrigen aber fliessen mit der Intercellularsubstanz, die mehr und mehr sklerosirt, zusammen. Auf diese Weise entstehen die Balken des osteoiden Gewebes; findet später eine Ablagerung von Kalksalzen statt, so geschieht dies immer in der Richtung von der Mitte der Balken nach den Rändern. Die metaplastische Ossification der Schädeldachknochen betrachte ich darum als charakteristisch für die rachitische Erkrankung derselben; ausser dieser Abweichung habe ich kein Kriterium, um in einem gegebenen Falle zu entscheiden, ob die betreffenden Knochen rachitisch sind oder nicht.

Die Störungen an den knorpelig präformirten Knochen will ich mit den Veränderungen beginnen, die ich an den rachitischen Knochen eines siebenmonatlichen Menschenembryo gefunden habe.

Ein Längsschnitt eines cylindrischen Extremitätenknochens zeigt bei schwacher Vergrösserung weder eine endochondrale Ossificationslinie noch eine endochondrale Grenzlinie; ebenso fehlen die Grundbalken des endochondralen und perichondralen Knochens. Die Anordnung und Richtung der übrigen Balken des ersteren, sowie die Configuration der Markräume sind nicht so charakteristisch wie bei normalen, langen Extremitätenknochen. An dem stark entwickelten epiphysären Knorpel ist eine regelmässige Anordnung seiner Schichten nicht vorhanden; einige fehlen gänzlich, während andere stark entwickelt sind. Die regressive Schicht des Knorpels (Verkalkungsrand) ist nicht continuirlich, wie an normalen Knochen, sondern wird von Markräumen unterbrochen, die mit den stark ausgebildeten Knorpelkanälen in Verbindung stehen. Das Periost ist gewöhnlich stärker, als normal.

Aus diesem allgemeinen Bilde können wir schon schliessen, dass der rachitische Process eine ziemlich tiefgreifende Störung ist, deren Wesen ein wenig anders erklärt werden muss, als man dies bis jetzt zu thun pflegte, wovon man sich überzeugen kann, wenn man die Veränderungen a) am Knorpel, b) Periost, c) den Markräumen und d) dem Knochen eingehender verfolgt.

A. Am Knorpel lassen sich folgende Störungen unterscheiden:

a) Die Proliferationsschicht ist mächtig und ihre Zellen vermehren sich durch

Theilung und endogen. Die Kapseln der Tochter- und Mutterzellen, ebenso wie die Pericellularsubstanz, sind stark entwickelt. Zuweilen sind die Knorpelzellen zu langgestreckten Säulen angeordnet, zuweilen aber liegen sie ganz regellos nebeneinander. Die hypertrophische ebenso wie die regressive Schicht des Knorpels sind gar nicht vorhanden. In Folge der Abwesenheit dieser letzteren findet weder regressive Metamorphose der Knorpelzellen noch Zerstörung der Knorpelbalken, weder Eröffnung der Knorpelhöhlen noch Bildung der Granulationsräume und darum auch keine Neubildung von Knochengewebe in den Knorpelhöhlen statt. In diesem Falle grenzt die Proliferationsschicht des Knorpels unmittelbar an einen Markraum oder sie geht metaplastisch in Knochen über und an der Uebergangsstelle hat man Gelegenheit das charakteristische metaplastische Ossificationsgebiet zu sehen.

b) An die Proliferationsschicht stösst die hypertrophische Schicht, in der keine Vermehrung der zelligen Elemente stattfindet. Die Menge der Zwischensubstanz ist hier viel beträchtlicher, als normal. Die Zellenkapseln sind gewöhnlich bedeutend verdickt und geschichtet. Manchmal erscheint die hypertrophische Schicht in Form einer kleinen, von der Proliferationsschicht umgebenen Insel. Auch die hypertrophische Schicht kann metaplastisch ossificiren. Wenn dieselbe an einen Markraum grenzt, so findet keine Eröffnung der Knorpelhöhlen und keine Bildung der Granulationsräume statt.

c) Manchmal sind alle Knorpelschichten mit Ausnahme der Granulationsschicht zu finden. Die gegenseitige Lage dieser Schichten, ebenso wie die reihenförmige Gruppirung der Knorpelzellen bietet wenig Abweichendes dar, nur sind alle und insbesondere die regressive viel stärker als normal. Wenn die relative Lagerung der Schichten ziemlich regelmässig ist, so erscheint die regressive Schicht nie continuirlich, sondern wird durch Markräume, die nach der Richtung der Knochenaxe verlaufen, unterbrochen. Manchmal gesellt sich eine hypertrophische oder eine Proliferationsschicht zur regressiven Schichte. Oefters ist diese von den anderen Schichten inselförmig umgeben; im letzten Falle findet keine Eröffnung der Knorpelhöhlen statt, ihre zelligen Elemente gehen zu Grunde oder verlieren ihren moleculären Zusammenhang, so dass an mikroskopischen Schnitten der ganze Inhalt der Knorpelhöhlen ausfällt.

d) In einigen Fällen sind alle vier Schichten des Knorpels vorhanden; die regressive Schicht grenzt dann an die Markräume, wobei Eröffnung der Knorpelhöhlen und Füllung derselben mit Markzellen stattfindet. Es entstehen so Granulationsräume, aber die Markzellen entwickeln sich nicht zu Osteoplasten, sondern fahren fort sich zu vermehren und bilden ein feinfaseriges Gewebe; deshalb wird kein Knochengewebe in den Knorpelhöhlen neugebildet, und die als Ossificationslinie von mir beschriebene Schicht fehlt hier gänzlich. In Folge einer starken Wucherung der Markzellen innerhalb der Knorpelhöhlen wird das Netz der verkalkten Knorpelgrundsubstanz zerrissen, die Knorpelfragmente werden auseinander geschoben und finden sich dann als verkalkte Knorpelreste in dem wuchernden Markgewebe zerstreut (Taf. III. Fig. 13.).

Diese faserige Schicht, die meistens unter der regressiven Schicht des Knorpels liegt, erreicht manchmal eine so bedeutende Entwickelung, dass man sie an rachitischen Knochen mit blossem Auge oder durch das Betasten, als eine Lage von weicher Substanz zwischen dem Knorpel und dem Knochen, entdecken kann. Sie ist wohl hauptsächlich Ursache der leichten Verschiebbarkeit, welche die rachitischen Knochen an den Diaphysenenden zeigen, und der dadurch entstandenen Difformitäten der Extremitätenknochen, wie des Thorax (pectus carinatum).

e) Zuweilen kann man stellenweise Verkalkung der Proliferationschicht des Knorpels und namentlich derjenigen Region derselben, wo die Vermehrung der Knorpelzellen endogen stattfindet, beobachten. In diesem Falle enthalten die Maschen der verkalkten Knorpelgrundsubstanz zwei bis vier Knorpelzellen, manchmal mit verdickten Kapseln und gut erhaltenen Kernen. Auch die hypertrophische Schicht des Knorpels kann verkalken. Solche Stellen kommen gewöhnlich in der Nähe der Markräume vor und verknöchern metaplastisch.

f) Ausser den beschriebenen Erscheinungen treten ganz eigenthümliche Veränderungen am Knorpel oder genauer an seiner Intercellularsubstanz auf. Schon früher wurde erwähnt, dass die organische Grundlage der Intercellularsubstanz des verkalkten Knorpels ganz andere chemische Eigenschaften hat, als die des nicht verkalkten, indem sie nach der Entziehung der Kalksalze, intensiv mit Hämatoxylin gefärbt wird. An rachitischen Knochen fand ich zuweilen solche Knorpelgrundsubstanz, in der keine Ablagerung von Kalksalzen stattgefunden hatte, die sich aber gegen Hämatoxylin ebenso verhielt, wie das organische Substrat der verkalkten Knorpelgrundsubstanz. Die Zellen dieses Gewebes, welches ich nur an embryonalen rachitischen Knochen sah, und das man als chondroides Gewebe bezeichnen kann, besitzen runde Kerne und eine verdickte Kapsel.

Es ergiebt sich hieraus, dass, abgesehen von den vier normal vorkommenden Schichten, noch drei Knorpelschichten existiren, welche bei der normalen Knochenbildung nicht zu beobachten sind, nämlich: eine chondroide Schicht, eine verkalkte Proliferationsschicht und verkalkte hypertrophische Schicht.

An Querschnitten des Knorpels findet man zahlreiche, in der Richtung der Knochenaxe verlaufende Kanäle, die sich in Form rundlicher, in fast gleicher Entfernung folgender Löcher darstellen. War der Schnitt durch die regressive Schicht des Knorpels geführt, so bemerkt man, dass die Ablagerung von Kalksalzen die Peripherie der Knorpelbalken nicht erreicht, sondern nur die Mitte derselben einnimmt und in Form eines ziemlich regelmässigen Netzes sich verbreitet, dessen unverkalkte Ränder die Knorpelkanäle ringförmig umgeben. Eine solche Regelmässigkeit in der Richtung der Kanäle und in der Anordnung der Schichten des Knorpels kommt aber nicht immer vor, und wenn sie sich auch findet, so kann man sich an successiven Schnitten überzeugen, dass sie weiter unten verloren geht, und die Schichten des Knorpels sich wieder mischen.

g) Die weitere Metamorphose des epiphysären Knorpels besteht darin, dass er di-

rect in osteoides Gewebe übergeht. Alle eben besprochenen Schichten des Knorpels, die regressive Schicht ausgenommen, sind fähig, sich in osteoides Gewebe umzuwandeln. Da man aber die Anordnung der Knorpelschichten nicht auf eine gewisse Regelmässigkeit zurückführen kann, so erhält man bei der Metaplasie derselben höchst mannigfaltige Bilder. An einem und demselben Balken trifft man manchmal neben einander mehrere in Verknöcherung begriffene Knorpelschichten.

Die metaplastische Ossification der rachitischen Epiphysenknorpel geht in folgender Weise vor sich: die Kapseln der Knorpelzellen werden verdickt, die Contouren derselben aber etwas verwischt. An doppelttingirten Präparaten färbt sich die Intercellularsubstanz des Knorpels nur um die Knorpelhöhlen herum mit Karmin und bildet Ringe, deren Contouren sich unmerklich in die sie umgebende ungefärbte Intercellularsubstanz des Knorpels verlieren. Die Knorpelzellen haben gewöhnlich runde Kerne und mit Hämatoxylin tief blau sich färbende Pericellularsubstanz. Hat die Zwischensubstanz des Knorpels, welche mit dem anstossenden osteoiden Gewebe ein Continuum bildet, die Eigenschaften der osteoiden Grundsubstanz angenommen, so färbt sich dieselbe mit Karmin roth, die Pericellularsubstanz der eingebetteten Knorpelzellen mit Hämatoxylin blau. In einem etwas späteren Stadium erhalten die Knorpelzellen Einkerbungen, und die Pericellularsubstanz schwindet. Von manchen dieser Zellen ist es schwierig zu entscheiden, ob sie noch zu den Knorpel- oder schon zu den Knochenkörperchen gehören. So trifft man Elemente, welche ihrer Grösse und Gestalt nach, wie Knochenkörperchen aussehen, aber von einer mit Hämatoxylin sich färbenden Pericellularsubstanz umgeben sind; dann kommen wieder zackige Zellen in sternförmigen Höhlen, die keine Pericellularsubstanz besitzen, aber durch ihre bedeutende Grösse von Knochenkörperchen sich unterscheiden. Endlich folgt die Schicht von osteoidem Gewebe mit den charakteristischen Knochenkörperchen.

Ein solches Bild bietet uns der metaplastische Process beim Uebergang des Knorpels in osteoides Gewebe, wenn dieser Vorgang an der Proliferations- oder an der hypertrophischen Schicht des Knorpels ohne Verkalkung der Grundsubstanz verläuft. Die Umwandlung der Knorpel- in Knochenzellen, wie die ihrer Kapseln und der Pericellularsubstanz in Grundmasse des osteoiden Gewebes, ist besonders gut bei der Ossification der verkalkten Proliferationsschicht des Knorpels, wo die Knorpelhöhlen mehrere Tochterzellen enthalten, zu verfolgen. Die Grenze zwischen Tochterkapseln und der Pericellularsubstanz der Mutterzelle wird undeutlich und Alles, was sich in der Knorpelhöhle befindet, nur die eingekerbten und geschrumpften Knorpelzellen ausgenommen, färbt sich mit Karmin und macht den Eindruck, als ob wir eine Kugel von osteoider Grundsubstanz, in welcher Knochenkörperchen eingebettet sind, vor uns hätten.

Die Richtung, in welcher die Verknöcherung am epiphysären Knorpel Rachitischer vor sich geht, ist nicht genau zu bestimmen. In der Regel findet die Metaplasie in dem an Markräume grenzenden Knorpel statt, es kommt übrigens auch vor, dass die Knorpelzellen mit der sie umgebenden Grundsubstanz gruppenweise oder inselförmig in osteoides Gewebe

sich umwandeln, oder dass der metaplastische Process ringförmig fortschreitet, so dass das entstandene osteoide Gewebe eine Insel von Knorpel umschliesst.

Wenn wir den rachitischen Process an Längs- und successiven Querschnitten knorpelig präformirter embryonaler Knochen studiren, so können wir uns davon überzeugen, dass die sämmtlichen Knorpelbalken allmälig in Balken von osteoidem Gewebe, die von einander durch breite Markräume getrennt sind, übergehen. Darauf metamorphosirt sich das osteoide Gewebe durch die Ablagerung von Kalksalzen in Knochengewebe.

Die elementaren Ossificationsvorgänge an rachitischen Knochen erklären uns vollständig die Abwesenheit der endochondralen Ossificationslinie, sowie der endochondralen Grenzlinie. Dasselbe haben wir bei der metaplastischen Verknöcherung des Unterkiefers beobachtet. Da in den Knorpelhöhlen rachitischer Knochen nicht, wie dies normal geschieht, eine eigentliche Neubildung von Knochengewebe stattfindet, so muss, abgesehen von den eben erwähnten Erscheinungen, welche das endochondrale Knochengewebe charakterisiren, auch der Process der Markraumbildung ganz anders vor sich gehen: und in der That, das Erste, was uns auffällt, ist die Abwesenheit von temporären Markkanälen, die für die endochondrale Ossificationsform charakteristisch sind.

h) Die rachitische Störung dehnt sich nicht immer auf den ganzen Epiphysenknorpel aus, es finden sich auch Stellen mit regelmässiger Schichtung des Knorpels, wo der Ossificationsprocess normal vor sich geht.

Aus dem Gesagten ist zu ersehen, dass, obwohl die Anordnung der Knorpel- und Knochenschichten an rachitischen Knochen durchaus unregelmässig ist, die existirende Meinung, der rachitische Knochen unterscheide sich in anatomischer Beziehung (abgesehen von dem unterbrochenen Verkalkungsrande) von dem normalen nur dadurch, dass an dem ersteren die Schichten nicht regelmässig einander folgen, auf einem Irrthum beruht. So viel ich bis jetzt aus meinen Untersuchungen schliessen kann, so besteht am epiphysären Knorpel die Abweichung der rachitischen Knochenbildung von der normalen darin, dass die endochondrale Form des neoplastischen Typus durch die cartilaginöse Form des metaplastischen Ossificationstypus ersetzt wird.

B. Auch die perichondrale Knochenbildung bietet bei der Rachitis gewisse Eigenthümlichkeiten:

a) An manchen Stellen der Röhrenknochen des betreffenden rachitischen Embryo hatte gar keine Knochenbildung vom Perichondrium aus stattgefunden. Das Perichondrium war bedeutend verdickt, besass die gewöhnliche bindegewebige Structur und war nicht in die zwei bekannten Schichten getheilt.

b) An anderen Stellen war das Perichondrium in zwei Schichten getrennt, aber die zelligen Elemente der osteoplastischen Schicht waren weder hypertrophisch, noch gingen sie in Osteoplasten über, sondern es fand nur eine starke Wucherung derselben statt: wahrscheinlich wird auf diese Weise das Material für die breiten Markräume, die mit dieser Schicht des Perichondriums ein Continuum bilden, geliefert.

c) Gewöhnlich geht das Perichondrium in osteoides Gewebe über, wobei man dieselben Erscheinungen beobachtet, wie an Schädeldachknochen. Manchmal wird auch der Inhalt der Markräume, die frei an der Oberfläche des Knorpels zu Tage treten und in Verbindung mit dem Perichondrium stehen, in osteoides Gewebe umgewandelt, und dann erhält die osteoide Rinde des Knochens Vorsprünge, die nach der Richtung der Radien des querdurchschnittenen Knochens verlaufen.

d) Endlich sieht man auch, und dies nur an wenigen Stellen, die zelligen Elemente der osteoplastischen Schicht hypertrophisch werden (Osteoplastbildung), sich in einer gewissen Ordnung gruppiren und in Knochengewebe, dessen Zwischensubstanz Kalksalze enthält, sklerosiren. Das sind normale Stellen des Knochens.

C. Das Markgewebe rachitischer Knochen besteht aus Intercellularsubstanz und aus sehr kleinen spindelförmigen Zellen. Es zeichnet sich durch einen grossen Reichthum an Blutgefässen aus und enthält von Strecke zu Strecke kleine Inseln von verkalkter Knorpelgrundsubstanz, deren Herkunft schon oben erläutert wurde (S. 55.).

Nicht entkalkte rachitische Knochen bieten ein viel grösseres Interesse für die Untersuchung, als entkalkte, da an ersteren nicht nur die Unterschiede des Knochengewebes von dem osteoiden und der regressiven Schicht des Knorpels von dem chondroiden Gewebe sehr scharf hervortreten, sondern auch das Mark diejenigen Eigenthümlichkeiten leicht erkennen lässt, von denen schon früher bei der normalen Knochenbildung die Rede war. Doppelttingirte, nicht entkalkte Präparate sind besonders geeignet, um die normalen Ossificationsstellen am Periost, ebenso wie in den Knorpelhöhlen zu demonstriren; die Ränder der Knochenbalken sind hier von einem dunkelblauen oder schwarzen Saum von Osteoplasten eingefasst. An anderen Stellen in gleicher Weise behandelter Präparate dagegen findet man, dass die Zellen dieses Markes, sogar jene, welche dicht dem osteoiden Gewebe anliegen, das Hämatoxylin nicht präcipitiren. Ausserdem sind die Präparate ganz durchsichtig, weil die verkalkten Osteoplasten, welche das Präparat an normalen Knochen verdunkeln, hier fehlen. Dieser letzte Umstand war wohl der Grund, weshalb die rachitischen Knochen von einigen Forschern als das beste Material für das Studium des Verknöcherungsprocesses betrachtet wurden.

Was das weitere Schicksal des rachitischen Markgewebes betrifft, so verknöchert ein Theil desselben metaplastisch, wobei die Intercellularsubstanz in osteoide Grundsubstanz, die zelligen Elemente aber in Knochenkörperchen übergehen (Taf. III. Fig. 13. b). Manchmal überschreitet auch die Ossification des Markgewebes die Grenze des Knorpels und verbreitet sich auf das Gewebe der Knorpelkanäle. Bei diesem Process bleiben die in dem Mark befindlichen Reste verkalkter Knorpelgrundsubstanz von osteoidem Gewebe umgeben d und verschwinden sehr langsam. Wenn wir also im Knochengewebe rachitischer Knochen Reste von verkalkter Knorpelgrundsubstanz treffen, so beweist dies gar nicht, dass das Gewebe nach der endochondralen Form des neoplastischen Ossificationstypus entstanden ist.

Bemerkenswerth ist, dass wenn die Knorpelreste im metaplastisch entstandenen Knochen schwinden, dieselben Erscheinungen wie am endochondralen Knochen auftreten.

Der aus dem Markgewebe metaplastisch entstandene Knochen bildet dünne Halbmonde um den verkalkten Knorpel herum, welche sich allmälig verdicken, dann entstehen wieder neue u. s. w., wobei die knorpelige Insel immer kleiner wird, bis sie endlich vollständig verschwindet. Es ist also ganz unmöglich, hier eine lamellöse Ablagerung von Knochengewebe von den Markräumen her zu vermuthen. Die spätere Entstehung der interstitiellen Halbmonde betrachte ich als unzweifelhaft. Die Configuration dieser Inseln ist auch charakteristisch; sie sind nie abgerundet, sondern wie an normalen Knochen besitzen sie immer Lacunen, die den convexen Seiten der Halbmonde entsprechen.

Ueber den Process der Markraumbildung kann ich wenig Positives sagen. Bei der metaplastischen Ossification des Perichondriums und Periosts bleiben Lücken übrig, die später in Havers'sche Kanäle übergehen. Was die Kanäle betrifft, welche die Balken des aus Knorpel entstandenen Knochens von einander trennen, so konnte ich ihre Entwickelung nicht ganz verfolgen, vermuthe aber, dass ihre Entstehung derjenigen der Markräume am Processus condyloideus des Unterkiefers analog ist.

Diese complicirten Erscheinungen, die ich vom Knorpel, Periost und von den Markräumen beschrieben habe, lassen sich an einem und demselben Präparate beobachten. Doppelttingirte Objecte sind besonders lehrreich, da die verschiedenen Elemente des Knorpels und des Knochens verschieden gefärbt werden. In Folge der mannigfaltigsten Töne von blau und roth, von den intensivsten bis zu den schwächsten, die dann wieder durch ungefärbte Stellen oder durch gemischte Farben unterbrochen werden, erhält das Präparat ein marmorirtes, eigenthümliches Aussehen. Um aus diesem Wirrwarr herauszukommen, muss man alle charakteristischen Merkmale der verschiedenen Schichten des Knorpels und der Ossificationstypen und Formen gut im Gedächtniss haben. Nur auf diese Weise ist es möglich, das Präparat richtig zu deuten und die erkrankten Stellen von den gesunden zu unterscheiden.

D. An dem ausgebildeten rachitischen Knochen vermisst man zunächst die normale typische Anordnung der Knochenbalken. Der perichondrale Knochen besitzt keine concentrischen Schichten von Grund- und secundären Balken, die periostalen Balken bilden getrennte und regellos zusammengefügte Knochenstücke, oder fehlen mitunter gänzlich. Auch der endochondrale Knochen hat seine typische Architectur ganz verloren. Verschiebung der Knochenbalken, ebenso wie Verengerung und Schliessung der Markkanäle können darum auch nicht verfolgt werden. Wenn wir Fig. 9. (Taf. II.), die einen Querschnitt der Fibula eines rachitischen Embryo ungefähr durch die Mitte der Diaphyse und Fig. 10., die einen gleichen Schnitt durch den nämlichen Knochen eines ungefähr gleich alten normalen Menschenembryo und in gleicher Höhe darstellt, mit einander vergleichen, so wird der Unterschied in der Architectur dieser beiden Knochen auffallend genug. Am normalen Knochen sehen wir die concentrischen Lamellen des perichondralen Knochens, von denen die innere — die perichondrale Grundschicht ist (a), welche von der endochondralen Grundlamelle durch die Grenzlinie getrennt wird (c); die endochondrale Grundschicht erscheint in Form

eines Ringes, welcher Reste von verkalkter Knorpelgrundsubstanz enthält (d. An rachitischen Knochen ist die Anordnung und Richtung der Balken eine mehr radiäre, wobei die Radien oft unterbrochen sind.

Diese Architecturstörung rachitischer Knochen ist so constant, dass ich sie an allen langen Extremitätenknochen und an den Rippen gefunden habe. Die radiäre Anordnung der Balken an Röhrenknochen betrachte ich einigermaassen als charakteristisch für die Rachitis, obwohl ich zugebe, dass eine andere auch möglich ist, besonders, wenn der Process nicht so rein verläuft, als in einem Falle, den ich zu beobachten Gelegenheit hatte. Es ist mir darum auch sehr wahrscheinlich, dass die häufigen Fracturen und Infractionen der rachitischen Knochen nicht allein von der Weichheit derselben und vom Mangel an Kalksalzen, sondern noch mehr von der unzweckmässigen Anordnung der Knochenbalken, welche der Belastungsart der Knochen nicht entspricht, abhängen.

Die bisher beschriebenen Erscheinungen beziehen sich hauptsächlich auf Rachitis foetalis. Die Rachitis der Kinder zeigt keine Abweichung von den beschriebenen Störungen. Wenn ich die Besprechung des rachitischen Processes an embryonalen Knochen vorgezogen habe, so war es nur darum, weil der ganze Vorgang hier ziemlich rein verläuft und die normalen Stellen, welche die Beobachtung erschweren, nicht so häufig vorkommen. Ich habe Gelegenheit gehabt auch rachitische Knochen von Kindern zu untersuchen, an denen der Process ebenso rein vor sich ging, wie bei Embryonen. In Bezug auf die Rachitis der Kinder kann ich also nichts meiner Schilderung hinzufügen, noch daran ändern.

Ueber die Lebenserscheinungen des osteoiden Gewebes kann ich nur das bei der Besprechung des Knochengewebes Gesagte wiederholen. Aus den Messungen der Entfernungen zwischen Knochenkörperchen habe ich gefunden, dass diese Distanzen je nach der Entfernung vom Ossificationsgebiet verschieden sind. Die mittleren Entfernungen zwischen Knochenkörperchen im Ossificationsgebiet verhalten sich zu denjenigen, welche ich 1 mm. weiter an demselben Balken gefunden habe, wie 2,46 : 5,29. Folgende Tabelle zeigt diese Entfernungen in Millimetern.

Tabelle IV.

Entfernungen zwischen den Knochenkörperch.	Rachitis foetalis. Tibia. Längsschnitt.	
	Ossificationsgebiet.	1. mm. weiter unten.
Minimale E.	0. 4%	0. 3%
Maximale E.	0,02700.	0,04500.
Mittlere E.	0,00738.	0,01587.

Es ist bemerkenswerth, dass am metaplastisch entstandenen osteoiden Gewebe Knochenkörperchen mit doppelten Kernen, oder solche, die untereinander durch eine dicke, kurze Brücke zusammenhängen, vorkommen. Zuweilen sieht man auch zwei Knochenzellen

so nahe an einander liegen, dass es unmöglich ist, zwischen ihnen Intercellularsubstanz zu entdecken, und es scheint, als ob sie in einer gemeinschaftlichen Höhle sich befinden.

Aus meinen Beobachtungen muss ich schliessen, dass, abgesehen von der mangelhaften Ablagerung von Kalksalzen, das am meisten Charakteristische der rachitischen Störung an präformirten, ebenso wie an nicht vorgebildeten Knochen, darin besteht, dass der neoplastische Ossificationstypus an den erkrankten Stellen gänzlich fehlt, und die Knochenbildung nach einem andern, nämlich nach dem metaplastischen Ossificationstypus vor sich geht, wobei eine tiefgreifende Architecturstörung stattfindet. Ich kann noch hinzufügen, dass der rachitiche Process, ebenso wie andere pathologische Vorgänge, in dem normal vorkommenden metaplastischen Typus der Knochenbildung (Unterkiefer) ihr physiologisches Vorbild haben.

Aus den angeführten Thatsachen ist klar, dass die Natur dieser Erkrankung kaum durch einen Entzündungs- und Reizungsprocess am Periost und Knorpel erklärt werden kann, wie es heut zu Tage allgemein angenommen wird. Die starke Knorpelwucherung ist allerdings augenfällig, aber wenn auch die rachitischen Epiphysen so dick sind, dass sie die Bezeichnung von doppelten Gelenken verdienen, so folgt daraus noch nicht, dass der rachitische Knorpel hauptsächlich in die Dicke wächst. Die bedeutendere Höhe der verschiedenen auf einander gelagerten Schichten des rachitischen Knorpels im Vergleich mit dem normalen spricht dagegen, denn der rachitische epiphysäre Knorpel ist nicht nur dicker, sondern auch viel länger, als der normale. Nichts destoweniger kann man sich die Frage stellen — ob wirklich in einem rachitischen epiphysären Knorpel, zu einer gegebenen Zeit, mehr zellige Elemente producirt werden, als in einem normalen, oder ob nicht vielmehr ein geringer Verbrauch derselben stattfindet. So viel steht jedenfalls fest, dass die Zellen der Proliferationsschicht des normalen Knorpels in Folge der Eröffnung ihrer Höhlen verbraucht werden, was an den rachitischen Knochen nicht der Fall ist. Wenn es richtig ist, dass, wie Virchow[1]) bemerkt, »das Maass von Längenwachsthum, welches das einzelne Individuum erreicht, abgesehen von dem interstitiellen Wachsthum, wesentlich von der Massenzunahme abhängt, welche in den einzelnen Knorpelgruppen stattfindet«; so dürfte auch die verhältnissmässige Kürze der rachitischen Knochen als Beweis gelten, dass die Vermehrung der zelligen Elemente des rachitischen Knorpels nur relativ ist. Die Hyperplasie des rachitischen Knorpels betrachte ich also als nicht dargethan.

Das häufige Vorkommen von Osteophytbildungen und Periostosen an rachitischen Knochen ist für die rachitische Erkrankung nicht charakteristisch. Viele exquisit rachitische Knochen, die ich untersucht habe, zeichneten sich durch eine mangelhafte Bildung periostalen Knochengewebes aus. Wenn eine vermehrte Knochenbildung vom Periost aus an rachitischen Knochen bei Kindern öfter vorkommt, und, wenn dieser Process unter entschiedener Hyperämie verläuft, so dass es nahe liegt, ihm eine entzündliche Grundlage zuzu-

1) Cellularpathologie. 1871. S. 500.

schreiben (periostitis rachitica), so ist dies als eine Complication zu betrachten, deren Ursache in der Vulnerabilität der rachitischen Knochen zu suchen ist.

Indem ich die Aberration von dem normalen Ossificationstypus und die Architecturstörung als am meisten charakteristisch für den rachitischen Process finde, kann ich denselben nur als eine Missbildung auffassen.

VI. Knochenwachsthum.

Resorptionstheorie. — Wachsthum der neoplastisch ossificirenden Knochen. — Osteogenetische Bedeutung des präformirten Knorpels und der Verkalkungspuncte. — Selbständige Entwickelung und ungleichmässiges Wachsthum der das Knochenindividuum zusammensetzenden Theile. — Interstitielles Knochenwachsthum. — Wachsthum der metaplastisch ossificirenden Knochen. — Schluss.

Man pflegt gewöhnlich das Knochengewebe als eine inerte Masse zu betrachten, an der alle physiologischen und pathologischen Processe entweder durch einen Ansatz oder eine Wegnahme zu erklären sind. In Folge einer solchen Anschauungsweise werden die Erscheinungen, welche man beim Knochenwachsthum beobachtet, durch die Ablagerung von Knochensubstanz einerseits und durch die Knochenresorption anderseits erklärt.

Trotz der Arbeiten von H. Meyer, Wolff und Ruge ist die allgemein angenommene Meinung über die Knochenresorption nicht erschüttert, und einer der berühmtesten Histologen, Kölliker, bleibt nicht nur bei seinen früheren Ansichten, sondern glaubt noch neue Thatsachen gefunden zu haben, welche die Knochenresorption zu bestätigen scheinen. Deshalb halte ich es für wichtig mit der Resorptionstheorie ins Klare zu kommen und die Beweise zu prüfen, welche zu ihren Gunsten angeführt worden sind.

Diese Beweise sind theils auf Experimenten an Thieren (Krappfütterung, Anbohren, Einschlagen von Silberstiften) und theils auf directen mikroskopischen Beobachtungen basirt.

Hunter war der erste, der den Gedanken der Knochenresorption aussprach. Die Anregung hierzu scheint von der damals existirenden Anschauungsweise über das Knochenwachsthum, welche die Untersuchungen von Du Hamel begründet hatten, ausgegangen zu sein. Man dachte nämlich, dass die Ablagerung von Knochenschichten von dem Periost aus an die Oberfläche der Diaphysen und Epiphysen gleichmässig an allen Puncten stattfindet. Als Resultat einer solchen gleichmässigen Ablagerung müsste eine vollkommene Verunstaltung des Knochens erfolgen; da dies aber nicht der Fall ist, war es nothwendig, einen anderen Vorgang zuzulassen, der die schlechten Folgen des ersteren verbessern könnte. Dieser an-

dere Process müsste dem ersteren auf dem Fusse folgen und das zerstören, was von jenem geschaffen wurde. So ist die Resorptionstheorie entstanden, und die Meinung, welche von dem grossen Manne mehr als eine Vermuthung geäussert wurde, ist in den Augen seiner Nachfolger zu einer unbestreitbaren Wahrheit geworden.

Was die Versuche mit Krappfütterung betrifft, so mag es genügen, nur diejenigen zu erwähnen, welche in neuester Zeit gemacht wurden und von den Autoren mit besonderer Vorliebe citirt werden. Flourens, Brullé und Huguény beschäftigten sich fast zu gleicher Zeit mit dieser Art von Untersuchungen. Brullé und Huguény hatten über das Knochenwachsthum dieselbe Ansicht, wie Hunter: sie dachten nämlich, dass die Knochensubstanz gleichmässig an der ganzen Knochenoberfläche sich ablagert: »s'il en était autrement«, sagen sie, »un os, qui reçevrait sur tout son partour, ainsi qu' à ses extrémités des parties nouvelles, parviendrait-il à sa longueur définitive, en conservant la forme qu'il avait d'abord? Evidément non« (l. c. S. 301.). Diese Forscher haben, von vorgefassten Ideen geleitet, aus ihren Experimenten ganz willkührliche Schlüsse gezogen. So wussten sie im Anfang ihrer Untersuchungen gar nichts von der Hunter'schen Resorptionstheorie, wie sie selbst sagen, und erklärten die weissen Schichten, welche sie nach Aussetzung von Krappfütterung an den Knochen fanden, durch Decoloration. Später, als sie während ihrer Arbeit die Literatur und die Hunter'sche Theorie kennen lernten, machten sie den ebenso willkührlichen Schluss, dass »les parties blanches sont en voie de resorption (l. c. S. 301.)«, wobei sie sehr naiv hinzufügen: »aujourd'hui que les faits ne nous laissent plus aucun doute, grâce à la théorie de Hunter, nous ne croyons plus à la décoloration rapide des os par la circulation du sang (l. c. S. 302.)«. Auf diese Weise, ohne feinere Untersuchungen angestellt zu haben, sprachen sie, auf das makroskopische Aussehen der Knochen sich stützend, den Satz aus: »le perioste a tout à la fois les deux fonctions d'absorber et de sécreter, la membrane medullaire posséde également ces deux fonctions. C'est dans ces deux formules que se trouve tout le secret de l'accroissement du tissu osseux« (S. 307.). Ich will noch erwähnen, dass man aus der Beschreibung der Versuche nicht gut ersehen kann, was eigentlich an Knochen gefärbt war.

Der Ansicht von Brullé et Huguény trat Flourens bei. Um eine Idee von seiner Anschauungsweise zu geben, mag es genügen, die folgende Stelle zu citiren: »Si je considère l'accroissement en grosseur sur un de ces os, que j'ai mis sous les yeux de l'Académie, sur le tibia, sur le femur de ce jeune porc, qui après avoir été soumis au régime de la garance pendant un mois, a été rendu à la nourriture ordinaire pendant six mois; je vois à l'interieur une couche rouge; mais avant que cette couche rouge se fût formée, il en existait une autre (?), qui était blanche et, qui a déjà disparu (?). Cette couche rouge, qui est à présent la plus ancienne (?) était donc naguère la plus nouvelle et quand elle était la plus nouvelle, elle, qui bientôt ne sera plus (?), toutes les couches blanches, qui se sont formées depuis n'existaient pas encore (? S. 359)«. Nach solchen Raisonnements ist er zu dem folgenden Schluss gekommen: »le perioste resorbe l'os tout comme la membrane mé-

dullaire, la membrane médullaire produit l'os tout comme le périoste (S. 363.«. Dabei erklärt Flourens gar nicht, aus welchen Gründen er die rothe Schicht für die älteste annimmt, auch will er keine Beweise führen, um das Uebrige ausser Zweifel zu setzen, und begnügt sich mit willkührlichen Behauptungen ebenso, wie Brullé und Hugueny, welche uns ganz im Unklaren lassen, warum sie die weisse Knochenschicht als die in Resorption begriffene betrachten. Ich brauche kaum zu sagen, dass die Arbeiten von Flourens, der die Knochen auch nur makroskopisch studirte, ebenso wenig, wie diejenigen von Brullé und Hugueny für das Knochenwachsthum geleistet haben.

In Deutschland hat insbesondere Lieberkühn[1] Experimente mit Krappfütterung angestellt. So beschreibt er die Resultate eines Versuches an einer jungen Taube, die mehrere Wochen mit Farbstoff gefüttert und nach mehrwöchentlicher Aussetzung desselben getödtet wurde. Das Oberarmbein dieser Taube zeigt Folgendes: »In dem Mittelstück sind einzelne Stellen fast ungefärbt, andere geröthet; an dem oberen Ende ist eine schwache Knochenlage ungefärbt, welche dem ganzen mit Kalkerde imprägnirten Knorpelüberzug entspricht. Der Vorsprung ist oben bis an den Rand der Concavität ungefärbt, von hier ab liegt geröthete Substanz frei, und zwar sind die Randpartieen ununterbrochen roth; die Concavität hingegen ist vorwiegend ungefärbt mit Ausnahme einiger unregelmässigen Streifen und Flecke die roth erscheinen; beinahe in der Mitte ist eine Oeffnung, in deren Grund einzelne Fasern der im Innern befindlichen gerötheten schwammigen Knochensubstanz zu Tage liegen. Nach abwärts laufen die rothen Streifen in den hier auftretenden rothen Ueberzug des Knochens aus (l. c. S. 604.).«

Vergeblich fragt man nach dieser Beschreibung — was eigentlich an dem betreffenden Knochen gefärbt und, was ungefärbt war, in welchem Zustande sich verschiedene Partieen befanden, von denen die Architectur des Knochens abhängt, wie z. B. Grund- und secundäre Balken des perichondralen Knochens, Grundschicht, Uebergangs- und secundäre Balken des endochondralen Knochens, Gebiet der Ossificationslinie, Wandungen der temporären und persistirenden Markkanäle? Obgleich meine Untersuchungen über Krappfütterung noch nicht abgeschlossen sind, erlaube ich mir doch schon mein Urtheil dahin auszusprechen, dass Alles, was bis jetzt über die Krappfütterung geschrieben wurde, nicht ausreicht, um die Erscheinungen des Knochenwachsthums zu erklären. Wenn man diese Arbeiten durchliest, so kann man sich leicht überzeugen, dass man noch gar nicht klar darüber ist, was eigentlich am Knochen gefärbt wird; es liegt darum auf der Hand, dass vor den Experimenten mit Krapp erst die Topographie des wachsenden Knochens festgestellt werden muss. Dieser kleine und in vielen Puncten wahrscheinlich mangelhafte Versuch, den ich in der vorliegenden Schrift gemacht habe, um die Topographie des wachsenden Knochens zu begründen, genügt schon, um die Unzuverlässigkeit der bei Krappfütterung gewonnenen Resultate zu beweisen.

1) Ueber Knochenwachsthum, Reichert's und Du Bois-Reymond's Arch. 1864.

Lieberkühn scheint mir darum zu weit zu gehen, wenn er aus den am Humerus der Taube beobachteten Veränderungen, die ich eben citirt habe, den Schluss zieht: »Es bleibt hiernach kaum etwas anderes übrig, als anzunehmen, dass von der unteren concaven Fläche des Knochenvorsprungs, während der Anbildung neuer Knochensubstanz von oben her, eine fortdauernde Resorption vor sich geht, und dass zugleich die zu Tage tretenden Markräume der spongiösen Knochensubstanz durch Ossification des Markgewebes geschlossen werden (l. c. S. 604).«

In der neuesten Zeit hat Kolliker[1] die Versuche mit Krapp wieder aufgenommen, um die normalen Resorptionstellen der Knochen zu ermitteln. »Bei Würdigung der Fütterung mit Krapp«, sagt Kolliker, »hat man von folgenden Thatsachen auszugehen«:

1. »Der Krapp verbindet sich einzig und allein mit der während der Fütterung neu abgelagerten Knochensubstanz und lässt die schon gebildeten Theile gänzlich unverändert.«

2. »Die einmal durch Krapp gefärbte Knochensubstanz scheint ihre Färbung lange Zeit zu bewahren, und der roth gefärbte Knochen schwindet nur in Folge der typischen Resorption an gewissen Stellen.«

Mehrere Beobachter, wie Gibson[2], Tomes[3], Bruch (l. c. S. 116) u. A., haben gesehen, dass die Knochen junger Tauben, welche mit Krapp gefüttert werden, in 24 Stunden eine Rosa- ja eine lebhafte rothe Farbe, in drei Tagen eine Scharlachfarbe annehmen. Wie kann man eine so rasche Färbung der ganzen Knochenmasse mit den Angaben Kolliker's in Uebereinstimmung bringen? Um bestimmt sagen zu können, dass der Krapp sich einzig und allein mit der während der Fütterung abgelagerten Knochensubstanz verbindet, ist es nothwendig erst festzustellen, was am Knochen als neugebildet betrachtet werden muss, d. h. was an dem betreffenden Knochen jung und, was alt ist. Man glaubt gewöhnlich, dass die längste Schicht des Knochens, welche die ganze Diaphyse wie eine Hülse umfasst, die jüngste ist; ich habe aber nachgewiesen (S. 17), dass eine solche Schicht gar nicht existirt. Die innerste Schicht des Knochens, die unmittelbar den Tubus medullaris begrenzt, wird sehr schnell mit Krapp gefärbt, wie aus Versuchen von Kölliker u. A. hervorgeht, und kann darum für die jüngste, während der Krappfütterung abgelagerte Schicht innerhalb des Knochens genommen werden; aus meinen Untersuchungen ergiebt sich jedoch, dass die betreffende Schicht gerade eine der ältesten Schichten ist, dass die Neubildung des Knochengewebes an der inneren Fläche des Knochens mit dem Uebergang der endochondralen Balken in die compacte Knochenrinde ganz aufhört, und dass diese Fläche das ausgedehnteste aplastische Gebiet des Knochens darstellt. Man kann mir einwenden, dass Kölliker seine Versuche nicht an Embryonen, sondern an jungen Thieren machte, doch niemand hat dargethan, dass die Knochen der jungen Thiere anders, als jene

1) Verh. der Würzburger phys.-med. Gesellschaft. 1872. N. F. Bd. III.
2) Meckel's Arch. 1818. Bd. IV. S. 482.
3) Todd's Cyclopedia of Anatomy and Physiology. Vol. III. Osseous tissue.

der Embryonen wachsen, und, dass an der inneren Fläche der Knochen, von der Seite des Tubus medullaris neuer Knochen entsteht.

Ich muss noch den Umstand hervorheben, dass bei der Krappfütterung mit der äusseren Fläche des Knochens gleichzeitig die innere Fläche desselben auch gefärbt wird Kolliker, Tomes, Flourens, Brullé et Huguény; die Knochensubstanz würde also während der Krappfütterung an beiden Flächen abgelagert und da die Erweiterung des Tubus medullaris durch die Knochenresorption erfolgen soll, so ist mir die Färbung der inneren Fläche des Knochens, sowie die Knochenablagerung an derselben ganz unverständlich. Man könnte aus dieser Verlegenheit durch die Annahme herauskommen, dass die Resorptionsfläche für diesen Augenblick zur Wachsthumsfläche geworden ist, doch ist die gleichzeitige Färbung der beiden Flächen so constant, dass man immer eine innere Wachsthumsfläche findet.

Was den zweiten Satz von Kolliker betrifft, dass die durch Krapp gefärbte Knochensubstanz nur in Folge der Knochenauflösung schwindet, kann ich nur so viel sagen, dass der Auflösungsprocess factisch nicht dargethan ist, im Gegentheil. Alles, was ich früher angeführt habe, spricht dagegen. Für die Entfärbung der Knochenschichten muss man darum eine andere Erklärung suchen.

Das Anbohren der Knochen und Einschlagen der Silberstifte anlangend, so werde ich bei diesem Gegenstande nicht lange verweilen, um nicht unnützerweise den Umfang dieser Schrift zu vergrössern. Ich will nur daran erinnern, dass die Experimente von Wolff und Lieberkuhn[1]) mit Silberstiften widersprechende Resultate gegeben haben. Dieser Widerspruch scheint mir nur durch ein ungleichmässiges und ungleichzeitiges Wachsthum der verschiedenen Schichten des Knochens zu erklären. So fand einmal Lieberkuhn den Abstand zwischen den zwei äusseren Enden der in einen Röhrenknochen eingeschlagenen Stifte nach einiger Zeit der Länge des Knochens nach bedeutend vergrössert, während die Entfernung der inneren Enden dieselbe geblieben war. Ich habe früher bemerkt, dass die Knochengrundsubstanz an äusseren, jungen, in Bildung begriffenen Knochenbalken verhältnissmässig sehr rasch zunimmt, das Wachsthum der inneren Schichten aber ein sehr träges ist. Diese Thatsache kann vielleicht das Resultat des Lieberkuhn'schen Versuches erklären.

Was die directen mikroskopischen Beobachtungen betrifft, die zu Gunsten der Knochenresorption sprechen, so sind sie nicht zahlreich. Hassall begründet seine Meinung über die Knochenauflösung einzig und allein darauf, dass an successiven Querschnitten der embryonalen Röhrenknochen die Markräume desto breiter werden, je mehr dieselben von der Ossificationslinie entfernt sind, und nimmt diese Erscheinung als einen genügenden Beweis für die Auflösung von Knochenbalken. Er sagt nämlich: »The secondary and

1 Zur Lehre vom Knochenwachsthum. Sitzungsb. d. Gesellsch. zur Beförderung der gesammt. Naturwissenschaften zu Marburg. 1872. März. Nr. 2.

larger cancelli are formed by the absorption of the numerous septa of the primary cancelli (l. c. S. 312.«

H. Meyer[1] war der erste, der sich mit der Erweiterung der Markräume nicht begnügte und den elementaren Vorgang, der die Knochenauflösung begleitet, verfolgen wollte; aber bei der damaligen Anschauungsweise und Untersuchungsmethode entging er nicht dem Irrthum. Die Knorpelzellensäulen sind nach ihm nichts anderes als langgestreckte Mutterzellen, und der Ossificationsprocess besteht darin, dass diese colossalen Mutterzellen direct verknöchern. Wenn man die Meyer'schen Abbildungen mit den meinigen vergleicht, so kann man sich leicht überzeugen, dass seine verknöcherten Mutterzellen meine verstopften temporären Markkanäle sind (Taf. III. Fig. 12. e). Die knöchernen Wandungen der persistirenden Markkanäle, welche sich am Querschnitte in Form von halbmondförmigen Lamellen darstellen, sind von Meyer als Reste von zerstörten und resorbirten verknöcherten Mutterzellen betrachtet worden.

Aus den Schriften von Kolliker kann man ersehen, dass er immer Vertreter der Resorptionstheorie war, oder wenigstens, dass er die Knochenauflösung als allbekannte und nachgewiesene Thatsache betrachtete. Nach den neuesten Mittheilungen hat dieser Forscher beobachtet, dass die in Auflösung begriffene Wurzel eines Milchzahnes eine feingrubige Oberfläche (Howship'sche Lacunen) besitzt, in deren Grübchen vielkernige Zellen liegen. Diese Erscheinung hat Kolliker[2] auf den Gedanken geführt, dass vielleicht die vielkernigen Zellen die Zahnwurzel anfressen und die Ursache der Auflösung sind. Wenn dem wirklich so wäre, so könnte man erwarten, dass an wachsenden Knochen da, wo die Knochenresorption stattfindet, solche von vielkernigen Zellen eingenommene Lacunen zu beobachten sind. Bei weiteren Untersuchungen und insbesondere bei dem Studium der äusseren Oberfläche der Knochen des Kalbes hat Kolliker gefunden, dass an vielen Stellen derselben typisch eine Resorption des Knochengewebes vorkommt, dass an allen diesen Stellen die Howship'schen Lacunen und in denselben »ohne Ausnahme« vielkernige Markzellen sich finden. Ausserdem wurden von ihm an Embryonen von Schafen und Rindern, an Kälbern des ersten Jahres, z. Th. an menschlichen Embryonen und an Kindern, beim Schwein, Hund, Elephant, Huhn, Krokodil wesentlich an denselben Stellen Resorptionsflächen beobachtet.

So glaubt Kolliker in den vielkernigen Zellen die Organe gefunden zu haben, welche das Knochengewebe zum Schwinden bringen, daher hat er dieselben mit dem Namen »Osteoklasten« bezeichnet. »Die Entwickelung der Knochen«, sagt Kolliker, »und die typische Gestaltung derselben ist wesentlich das Product einer nach bestimmten Gesetzen vor sich gehenden Bildung von Knochengewebe durch die Osteoplasten und einer Auflösung desselben durch die Osteoklasten.« Als den schlagendsten Beweis, dass die vielkernigen Zellen Resorptionsorgane sind, führt Kolliker den Umstand an, dass die Howship'schen Lacunen und viel-

1) Der Knorpel und seine Verknöcherung. Müller's Arch. 1849. Fig. 6. u. 7.
2) Verh. der Würzburger physik.-med. Gesellschaft. N. F. Bd. III. 1872.

kernigen Zellen an der schwindenden Wurzel der Milchzähne, ja an in lebende Knochen eingetriebenen Elfenbeinstiften zu finden sind. Am Schlusse seiner Mittheilung beruft er sich auf die Versuche von Brullé und Hugueny und Lieberkuhn, indem er sagt: »Diese Resorption (an der äusseren Oberfläche der Knochen) ist jedoch bisher noch nirgends durch directe Untersuchungen der Knochen dargethan worden. Durch meine hier mitgetheilten Erfahrungen ist nun eine äussere Resorption von Knochen an vielen Stellen durch die mikroskopische Untersuchung unzweifelhaft nachgewiesen und zugleich dargethan, dass auch die längst bekannten inneren Auflösungen des Knochengewebes ganz in derselben Weise sich machen.«

Mit diesen Worten hat Kölliker Alles, was seit Hunter bis in die neueste Zeit zu Gunsten der Knochenresorption gesagt wurde, widerlegt, weil wirklich die äussere, sowohl wie die innere Knochenauflösung des wachsenden Knochens bisher noch nirgends durch die directe Untersuchung dargethan worden ist. Die Erweiterung der Markräume und Formveränderung des wachsenden Knochens sind keine Beweise, sondern nur grobe Erscheinungen des Wachsthums, welche auf diese, oder auf eine andere Weise erklärt werden können. Die richtige Deutung der Vorgänge, welche diese Erscheinungen begleiten, ist nur von sorgfältigen histologischen Untersuchnngen zu erwarten und Alles, was durch directe mikroskopische Beobachtungen nicht nachgewiesen und demonstrirt werden kann, muss als zweifelhaft betrachtet werden.

Alle Beweise also, welche je über die Knochenresorption angeführt worden sind, können wir zu einem einzigen, der unsere Aufmerksamkeit verdient, nämlich zu den Kölliker'schen »Osteoklasten« zurückführen.

Dass die vielkernigen Zellen sich an wachsenden Knochen nicht lange suchen lassen, dagegen habe ich nichts zu sagen; aber, dass diese Zellen die Organe der Resorption sind, das ist schon eine andere Frage. Ich erlaube mir an folgende Thatsachen zu erinnern, welche mit den Kölliker'schen Ansichten nicht übereinstimmen:

1. Vielkernige Zellen kommen an solchen Stellen vor, wo nach Kölliker keine Resorption, sondern eine Knochenablagerung stattfinden muss, z. B. am hinteren Rande der Processus condyloideus und coronoideus des Unterkiefers. Wenn man diese Erscheinung dadurch erklären will, dass jeder Punct des wachsenden Knochens abwechelnd bald zur Resorptions-, bald zu Wachsthumsfläche werden kann, so geht der Begriff der »typischen Resorptionsflächen« verloren.

2. Um in vielkernigen Markzellen Organe von Knochenzerstörung zu sehen, muss man erst nachweisen, dass die Howship'schen Lacunen durch die Zerstörung des Knochengewebes von aussen her, chemisch oder mechanisch entstehen, dann kann man schon die Factoren dieser Zerstörung suchen. Virchow[1]) hat gefunden, dass bei der Entstehung der Howship'schen Lacunen erst die Knochenkörperchen, dann die Intercellularsubstanz gewisse

1) Cellularpathologie 1871. S. 521.

Veränderungen eingehen, und dass der Umfang der Lacunen den alten Zellenterritorien entspricht. Wenn die Bildung der Howship'schen Lacunen nicht dadurch, dass der Knochen von aussen her angefressen wird, sondern dadurch, dass das Gewebe selbst gewisse moleculäre Störungen erleidet, bedingt wird, was mit Lebenserscheinungen, die Ruge und ich an wachsendem Knochengewebe beobachtet haben, übereinstimmt, so passt der Name von »Knochenbrecher« für die vielkernigen Zellen gar nicht.

3. Die Identität der Howship'schen Lacunen mit den Ausbuchtungen, welche man am wachsenden Knochen beobachtet, ist nicht dargethan und mehr als zweifelhaft; dasselbe kann man von den Grübchen am Elfenbein sagen, welches keine Zellenterritorien besitzt.

4. Ich habe gesehen, dass eine zwei- oder dreikernige Zelle in Knochenkörperchen sich umwandelt, so dass eine Hälfte derselben schon in Knochengrundsubstanz eingebettet ist, die andere aber frei bleibt. Diese Beobachtung steht nicht vereinzelt da, Gegenbaur[1] hat schon eine solche Zelle abgebildet, ja Kolliker[2] selbst hat die Umwandlung der vielkernigen Zellen in Knochenkörperchen beschrieben und diese Gebilde als »zusammengesetzte Knochenzellen« bezeichnet. In diesem Falle muss also die Riesenzelle, anstatt den Knochen anzufressen, selbst zu Knochen werden. Die physiologische Leistung der vielkernigen Zellen ist noch nicht erwiesen, und die Umwandlung wenigstens einiger derselben in Knochenkörperchen ist das Einzige, was man durch die directe Beobachtung nachweisen kann.

5. Die Erweiterung der Markräume und die Formveränderung des wachsenden Knochens können durch die von mir beschriebenen Vorgänge erklärt und durch die directe Beobachtung bestätigt werden.

6. Die Gegenwart von Grübchen und vielkernigen Zellen an irgend einer Stelle des wachsenden Knochens beweist noch nicht, dass an der betreffenden Stelle eine Knochenauflösung stattfindet, man muss noch unzweifelhafte Merkmale von Resorption selbst und nicht etwa an der schwindenden Zahnwurzel oder am todten Elfenbeinstifte, sondern am wachsenden Knochen nachweisen; — das ist aber nicht geschehen, und wenn ich noch Alles das hinzufüge, was ich schon früher über die Knochenbildung gesagt habe, d. h. Persistenz der perichondralen und endochondralen Grundschichten, mit gleichzeitiger Erweiterung des Tubus medullaris, successive Verdickung der Knochenbalken, Möglichkeit ihr weiteres Schicksal zu verfolgen, Erhaltung der typischen Knochenarchitectur u. s. w., so muss ich gestehen, dass ich noch nicht von der Existenz der Osteoklasten und typischen Resorptionsflächen überzeugt bin.

Obschon Kolliker sagt, dass die neue Doctrin von dem interstitiellen Wachsthum der Knochen nicht die geringste Stütze findet, und dass an den Stellen, wo eine energische Resorption von Knochensubstanz existirt, die Architectonik im Wesentlichen dieselbe bleibt,

1) Jenaische Zeitschr. f. Med. 1864. I. 3. Taf. VIII. Fig. 1.
2) Handbuch der Gewebelehre. 1867. S. 220.

so hat doch Niemand erklärt, wie die Zerstörung mit der Erhaltung der Knochenbalken sich vereinigen kann.

Als das schlagendste Beispiel der Knochenresorption hat Kolliker[1] das Wachsthum des Unterkiefers angeführt. Bei jungen Kälbern hat der Processus alveolaris des Unterkiefers vier Backzähne: der fünfte Zahn ist unter dem Processus coronoideus und der sechste noch weiter hinten versteckt. Später, wenn der fünfte hervorbricht, erscheint er vor dem Processus coronoideus und auch der sechste Zahn ist bedeutend nach vorn geschoben und findet sich jetzt unter diesem Fortsatz, um seiner Zeit vor demselben zu Tage zu treten. Kolliker glaubt, dass der ganze Vorgang nicht anders erklärt werden kann, als dadurch, dass an den vorderen Flächen des Processus coronoideus und condyloideus eine Knochenauflösung, an den hinteren Flächen derselben eine gleichzeitige Knochenablagerung stattfindet, wobei die beiden Fortsätze nach hinten verschoben werden, um für die zu Tage tretenden Zähne vor dem Processus coronoideus Platz zu machen.

Wenn man sich daran erinnert, dass während des Wachsthums des Thieres der Abstand zwischen den beiden Anguli, ebenso wie zwischen den gleichnamigen Fortsätzen der beiden Hälften des Unterkiefers bedeutender wird, so bleibt nichts übrig, als anzunehmen, dass abgesehen von den Kolliker'schen Resorptions- und Ablagerungsflächen, an jeder Hälfte des Unterkiefers an der Gesichtsseite der Aussenfläche Ablagerung, an der Mundseite Aufsaugung; an der Gesichtsseite der Markhöhle Resorption, an der Mundseite Knochenansatz stattfinden müssen. Das ist aber noch nicht alles: es bleibt noch der Knorpel von dem Gelenkkopfe übrig; wuchert er auch an den äusseren Partieen und zerfällt er an den inneren?

Alle diese Voraussetzungen und Einwände hat bereits Volkmann[2] gegen die Resorptionstheorie ins Feld geführt.

Bevor ich aber das Wachsthum des Unterkiefers bespreche, muss ich einige Thatsachen anführen, welche ich bei dem comparativen Studium des Wachsthums der neoplastisch ossificirenden Knochen des Skelets gewonnen habe, und welche uns in Stand setzen können, die Ursache der Formveränderung und der typischen Gestaltung des wachsenden Knochens zu beurtheilen.

Es ist nothwendig besonders Folgendes ins Auge zu fassen:

A. Die Richtung der Knorpelbalken.

B. Die Verkalkungspuncte.

---

1) In einer mündlichen Besprechung.

2) Virchow's Arch. 1862. Bd. 24. S. 536.

C. Den Ossificationstypus und die Ossificationsform.

D. Die Configuration der Markräume und Richtung der dieselben begrenzenden Knochenbalken.

E. Die Beschaffenheit der Knochenkörperchen und Menge der sie trennenden Intercellularsubstanz.

A. An cylindrischen Knochen sieht man schon makroskopisch, dass das Hauptwachsthum des Knochens nach der Richtung des epiphysären Knorpels stattfindet. Die früher besprochenen elementaren Verknöcherungsprocesse erklären uns genügend die Ursachen eines solchen Vorgangs. Wenn die Knorpelzellensäulen parallel übereinander liegen, so schliessen wir, dass der betreffende Knochen vorwiegend longitudinal wächst, dass seine längsten Balken mit der Längsaxe des Knochens zusammenfallen werden, und dass wir entweder einen cylindrischen oder einen platten Knochen vor uns haben.

Wenn die Anordnung der Knorpelzellensäulen mehr oder weniger auf eine radiäre Richtung zurückgeführt werden kann, so ist es unzweifelhaft, dass der betreffende Knochen nach allen Richtungen fast gleichmässig zunimmt, dass die Knochenbalken radiär verlaufen werden, und dass wir in diesem Falle mit einem kurzen Knochen zu thun haben.

Wenn die Knorpelzellen nicht säulenförmig gruppirt sind, sondern dicht bei einander liegen, so sind die endochondralen Knochenbalken weder radiäre noch longitudinale; die Längs- und Querbalken sind einander gleich und kreuzen sich unter rechtem Winkel. Das Wachsthum geschieht hier auch nach allen Richtungen fast gleichmässig. Dieser letzte Fall wird insbesondere an den Epiphysen der Röhrenknochen beobachtet[1]. Die Anordnung der Knorpelzellen ist von allergrösster Bedeutung für die Richtung des Knochenwachsthums, weil die Richtung der wachsenden endochondralen Knochenbalken von derjenigen der Knorpelbalken abhängt. Daher ist die Form des künftigen Knochens durch die Anordnung der Knorpelzellen bedingt. Die Resorptionstheorie, die die Formveränderung der wachsenden Knochen durch Ansatz und Wegnahme zu erläutern sucht, ist nicht im Stande die osteogenetische Leistung des Knorpels zu erklären, angenommen, dass die Knorpelzellen mit den Markzellen in keinem genetischen Zusammenhange stehen. Man kann also aus der Gruppirung der Zellen des präformirten Knorpels nicht nur mit einiger Wahrscheinlichkeit, sondern fast mit Sicherheit auf die Anordnung und Richtung der endochondralen Knochenbalken und auf die Gestalt des künftigen Knochens schliessen.

B. Die Mannigfaltigkeit der Wachsthumrichtung, welche verschiedene Knochen des Skelets darbieten, kann auf zwei Formen zurückgeführt werden: Längen- und Dickenwachsthum. Eine solche Einfachheit der Wachsthumsrichtung mag auf den ersten Blick unzuläs-

1) Diese Behauptung scheint mit dem eben Bemerkten in Widerspruch zu sein. Die regelmässige, S. 14. beschriebene säulenförmige Gruppirung der Knorpelzellen existirt nur, so lange noch keine Verknöcherung in der Epiphyse aufgetreten ist, und muss als ein präparatorischer Process für das Wachsthum der Diaphyse betrachtet werden. Sobald die Verknöcherung der Epiphyse selbst im Centrum dieser beginnt, fehlt die säulenförmige Anordnung der Zellen in der ganzen Ossificationslinie.

sig erscheinen, wenn man solche unregelmässige Knochen, wie z. B. Wirbel, Schulterblatt u. s. w. betrachtet, aber die gesonderten Theile, welche diese Knochen zusammensetzen, entwickeln sich unabhängig von einander und wachsen ganz selbständig, jeder nach einer gewissen Richtung. Wenn wir z. B. die Wirbelbogen untersuchen, so finden wir, dass die beiden Hälften eines Bogens, in einem gewissen Stadium ihrer Entwickelung, an der Stelle des künftigen Processus spinosus durch eine Schicht Knorpel von einander getrennt sind, und, dass die Knorpelzellen für jede Bogenhälfte besondere Säulen bilden. Jede Bogenhälfte ist ferner mit dem Wirbelkörper durch eine verhältnissmässig dicke Schicht Knorpel verbunden, dessen Zellen nach zwei Richtungen säulenförmig gruppirt sind: nach der Richtung der Bogenhälfte und nach derjenigen des Wirbelkörpers. Jede Bogenhälfte hat ihre eigenen, von der anderen Bogenhälfte ganz getrennten perichondralen Knochenbalken. Die Richtung der endochondralen Knochenbalken im Wirbelkörper ist ganz verschieden von derjenigen, welche man im Wirbelbogen beobachtet. Im ersten Falle charakterisiren die strahligen Knochenbalken eine allseitige Wachsthumsrichtung; am Wirbelbogen aber verlaufen die endochondralen Knochenbalken longitudinal, wobei sie gegen den Wirbelkörper divergiren. Diese Balkenanordnung ist für das vorwiegende Wachsthum der Länge nach charakteristisch. Was die Krümmung des Wirbelbogens betrifft, so hängt dieselbe nicht etwa davon ab, dass an seiner inneren (concaven) Fläche eine Knochenresorption, an der äusseren (convexen) aber eine Knochenablagerung stattfindet; man kann nie etwas Aehnliches beobachten. Die perichondrale Grundschicht bildet sich auch hier und zwar an der concaven Fläche des Wirbelbogens früher, als an der convexen, und die vollkommene Integrität dieser Schicht kann in verschiedenen Stadien des embryonalen Lebens verfolgt werden. Dann erscheinen die secundären perichondralen Knochenschichten, wobei wir keine Verengerung, sondern eine Erweiterung des Foramen spinale beobachten, ebenso wie wir die Erweiterung des Tubus medullaris bei einer vollkommenen Integrität seiner Wandungen an Röhrenknochen gesehen haben. Die Thatsachen also, welche uns die embryonale Entwickelungsgeschichte darbietet, stehen mit den Angaben von Kölliker, der an concaven Flächen der Wirbelbogen Resorptionsflächen annimmt, in einem directen Widerspruch. In einem gewissen Entwickelungsstadium ist also der Wirbel als ein aus drei verschiedenen Theilen bestehender Knochen zu betrachten, von denen jeder Theil unabhängig von dem anderen nach einer gewissen Richtung selbständig wächst.

Dieselbe Erscheinung kann man auch an anderen Knochen constatiren. Die Spina Scapulae entwickelt sich selbständig nach dem metaplastischen Ossificationstypus. Obwohl ihre Knochenbalken an diejenigen des Corpus Scapulae in einem gewissen Entwickelungsstadium stossen, so bilden sie doch mit den letzteren kein Continuum, indem die endochondrale Grenzlinie die Spina von dem Körper trennt.

Die Verknöcherungsvorgänge und die weitere Entwickelung der Epiphysen der Röhrenknochen sind lange in keiner Beziehung zu den ihnen entsprechenden Diaphysen. Durch jene knorpeligen Ansätze sind ganz neue Bedingungen für eine typische, den Epiphy-

sen eigenthümliche Balkenrichtung gegeben, und diese bestimmte Richtung kann bei den Verhältnissen, welche die diaphysäre Knochenbildung bedingen, nicht realisirt werden. So betrachte ich Epiphysen, Wirbelbogen, Spina Scapulae u. a. m. als äquivalente Theile, deren genetische Leistung darin besteht, dass sie eine eigenthümliche, der Belastungsart jedes einzelnen Knochentheiles entsprechende Architectur bedingen.

Alle diese Thatsachen beweisen die Bedeutung der Multiplicität der Verkalkungspuncte. Die Wichtigkeit dieser Erscheinung ist bis jetzt noch nicht gewürdigt, ja nicht erkannt worden. Der Verkalkungspunct muss als ein Mittelpunct betrachtet werden, um welchen herum die Knochenbalken in einer gewissen Ordnung sich gruppiren und nach einer gewissen Richtung wachsen. Die Multiplicität solcher Mittelpuncte und die selbständige Entwickelung derselben bedingt, abgesehen von anderen, schon angeführten Ursachen, die Gestalt des Knochens in der Lebensperiode, in welcher die von diesen Mittelpuncten aus gebildeten gesonderten Knochentheile zu einem Knochenindividuum sich vereinigen.

Wenn Alles, was ich über Erweiterung des Foramen spinale gesagt habe, richtig ist, so kann man durch die Multiplicität der Verkalkungspuncte Erweiterung der Höhlen, z. B. der Schädelhöhle erklären, wie schon Sharpey[1] vermuthete. Es ist ersichtlich, warum die Knochen, die eine verhältnissmässig einfache Form haben, nicht so viel Verkalkungspuncte besitzen, wie z. B. die Wirbel, oder der Knorpel, der die primordiale Schädelbasis bildet. In der Resorptionstheorie findet die Multiplicität der Verkalkungspuncte keine genügende Erklärung.

C. Bei der normalen Knochenbildung kommt jeder Ossificationstypus an der ihm bestimmten Stelle vor. Diese Gesetzmässigkeit der Verknöcherungserscheinungen ermöglicht uns in einem concreten Falle das normale von dem pathologischen Knochenwachsthum zu unterscheiden und mit mehr Sicherheit die Wachsthumsvorgänge zu verfolgen.

Der Unterschied zwischen dem endochondralen und perichondralen Knochengewebe war bis jetzt nicht scharf durchgeführt; ich glaube aber, dass die Unterscheidung dieser zwei Gewebearten das Studium der Topographie des wachsenden Knochens und der Erscheinungen des Knochenwachsthums nicht nur erleichtert, sondern allein möglich macht. Nur durch die charakteristischen Merkmale des perichondralen und endochondralen Knochengewebes geleitet, können wir das weitere Schicksal der Knochenbalken verfolgen und uns überzeugen, dass die endochondralen Knochenbalken nie durch das Knochengewebe von einer anderen Ossificationsform ersetzt, also nie zerstört werden. Ausserdem giebt uns die Unterscheidung dieser zwei Gewebearten noch andere, für die Beurtheilung des Knochenwachsthums sehr wichtige Data. Wenn wir an einem knorpelig vorgebildeten Knochen das perichondrale Gewebe mit dem, welches endochondral entstanden ist, vergleichen, so finden

1) Quain's Anatomy. Seventh edition. 1867. Art. Bone.

wir, dass die betreffenden Gewebe nicht an allen Stellen gleich entwickelt sind, und dass die Neubildung des perichondralen Knochengewebes nicht an allen Puncten der Knochenoberfläche gleichmässig ist. Eine solche Ungleichmässigkeit der Knochenbildung, die wir schon an den Wandungen der persistirenden Markkanäle gesehen haben (aplastisches Gebiet der Markräume), wird noch in einer grösseren Ausdehnung an den Knochenoberflächen beobachtet. An der Fig. 8. (Taf. II.), welche den in dem oberen Drittel geführten Querschnitt des Radius eines 18 Cm. langen Rindsembryo darstellt, kann man bemerken, dass die perichondralen concentrischen Knochenschichten den endochondralen Knochen nicht vollkommen in seinem ganzen Umkreis umfassen, sondern eine ziemlich grosse Stelle übrig lassen, wo der endochondrale Knochen unmittelbar an das Periost grenzt (i). An dieser Stelle, die das aplastische Gebiet der Knochenoberfläche darstellt, ist die osteoplastische Schicht des Periosts sehr schwach oder gar nicht entwickelt. Eine solche vollständige Aplasie einerseits und eine verhältnissmässig starke Entwickelung des Knochengewebes anderseits bedingt ein ungleichmässiges Wachsthum des Knochens, welches fast an allen Knochen des Skelets in verschiedenem Grade zu beobachten ist und mit der Formveränderung und der Gestaltung des wachsenden Knochens in Zusammenhang steht.

Anders deutet Kölliker[1]) diesen Befund. So schrieb er jüngst: »Ich habe übrigens auf eine mir erst vor Kurzem in ihrem vollen Umfange bekannt gewordene Thatsache aufmerksam zu machen, die hoffentlich auch Strelzoff überzeugen wird, da dieselbe gerade bei der von ihm geübten Methode der Hämatoxylinfärbung äusserst prägnant hervortritt. An den Diaphysenenden der Röhrenknochen zerstört die äussere Resorption, sobald sie eintritt, in erster Linie die periostale Knochenrinde . . . Ich habe gerade jetzt mit Hämatoxylin gefärbte Querschnitte vom Humerus und der Tibia eines 6 Monate alten menschlichen Embryo vor mir. Am Humerus zeigt das obere Ende der Diaphyse im Querschnitt auf der lateralen Seite äusserlich eine deutliche periostale Rinde mit Anbildung von Knochensubstanz in der äusseren Fläche, an der medialen Seite dagegen fehlt die periostale Rinde ganz und gar und grenzt die Beinhaut unmittelbar an intracartilaginösen Knochen, dessen Balken durch ihre blaugefärbten Reste von Knorpelgrundsubstanz unverkennbar sind.« Kölliker ist den Beweis schuldig geblieben, dass an den behaupteten Resorptionsflächen vorhandener Knochen zerstört worden ist; ein genaues Studium der Knochen in den verschiedenen Entwickelungsstadien hat mich überzeugt, dass an den Stellen, wo der endochondrale Knochen mit dem Periost in Berührung kommt, kein Knochengewebe von diesem gebildet wird. An einigen Knochen existirt eine solche aplastische Fläche noch in späteren Stadien des embryonalen Lebens, so dass die Wandungen des Röhrenknochens an dieser Stelle nur von dem endochondralen Knochen gebildet werden. In solchem Falle sind diese endochondralen Balken sehr dick, enthalten viel verstopfte temporäre Markkanäle und sind stationäre Knochenbalken (Taf. II. Fig. 8. n).

1) Dritter Beitrag zur Lehre von der Entwickelung der Knochen. Würzburg, den 4. März 1873.

Ein interessantes Beispiel der aplastischen Flächen bietet die Scapula. Das 27 mm. lange Schulterblatt eines Schafembryo (Taf. IV. Fig. 17.) besteht in der Ausdehnung der Fossa infraspinata (b) aus einer dünnen, endochondral entstandenen Knochenlamelle (d), welche verkalkte Knorpelreste und verstopfte temporäre Markkanäle enthält. Von dem Perichondrium aus wird erst später an dieser Stelle Knochen gebildet, so dass die endochondrale Knochenlamelle auf beiden Seiten, d. h. auf Seite der Fossa infraspinata (b) und subscapularis (c) unmittelbar an das Periost grenzt. In der Fossa supraspinata (a) findet sich ebenfalls endochondraler Knochen, welcher unmittelbar mit dem Periost in Berührung kommt.

In diesem Stadium der Entwickelung besitzt die Scapula drei aplastische Flächen: an der Fossa supra- und infraspinata und an der mittleren Partie der Fossa subscapularis (a, b, c). In dieser letzten Grube bemerkt man schon die ersten Anlagen der perichondralen Grundschicht (f).

Dass die Vertiefungen, welche über und unter der Spina Scapulae liegen und Fossa supra- und infraspinata bilden, nicht durch eine Knochenresorption, sondern in Folge einer Aplasie an den betreffenden Stellen und einer selbständigen Entwickelung der Spina (S. 73) entstanden sind, davon kann man sich leicht überzeugen, wenn man die Entwickelung dieses Knochens von den früheren Stadien des embryonalen Lebens an verfolgt.

Das weitere Wachsthum des Schulterblattes geht nämlich so vor sich, dass die perichondrale Grundschicht mit den nachfolgenden secundären perichondralen Knochenbalken nicht in allen Fossae zu gleicher Zeit, sondern in einer gewissen und immer derselben Reihenfolge entsteht. Zuerst wird der periostale Knochen in der Fossa subscapularis (c) und dann in der Fossa supraspinata (Taf. IV. Fig. 18. a) gebildet; in der Fossa infraspinata findet dagegen noch keine Knochenbildung statt. Erst später beginnt diese von dem Periost aus (Taf. IV. Fig. 19. b); die endochondrale Knochenlamelle findet sich dann zwischen zwei perichondralen Knochenschichten eingeschoben (d).

Für die Demonstration der aplastischen Flächen ziehe ich die Scapula deshalb vor, weil die endochondrale Knochenlamelle eine sehr dünne Platte darstellt, welche, wenn die Knochenauflösung wirklich existirte, an dieser sogenannten »Resorptionsfläche« sehr bald einer Zerstörung anheimfallen und zu Grunde gehen würde: wir beobachten aber im Gegentheil, dass dieselbe nicht nur persistirt, sondern mächtiger wird, indem die verkalkten Knorpelreste durch das interstitielle Wachsthum des Knochengewebes auseinander geschoben werden. Die endochondrale Grenzlinie erlaubt uns die betreffende Schicht noch viel später, wenn schon die Knorpelreste ganz verschwunden sind, zu erkennen.

Es ist jetzt nicht meine Absicht die aplastischen Flächen an allen Knochen des Skelets zu beschreiben, ich will nur besonders betonen, dass Kolliker, der die aplastische Fläche für eine Resorptionsfläche nahm, an dieser »die reichlichsten Howship'schen Lacunen und in denselben, wie immer, Osteoklasten« gefunden hat. Kolliker betrachtet seinen Befund als einen der schlagendsten Beweise zu Gunsten der Knochenzerstörung, indem er sagt:

»Solche Fälle werden, wie ich hoffe, auch die grössten Zweifler überzeugen und dieselben der Lehre von der grossen Bedeutung der Knochenresorption geneigter machen.«

Nach einem solchen Beweis hat die Kölliker'sche Osteoklastentheorie, in meinen Augen wenigstens, die letzten Spuren von Wahrscheinlichkeit verloren. Wenn man die Entwickelung der Scapula noch weiter verfolgt, so sieht man in allen drei Fossae immer neue, junge mit Osteoplasten bekleidete periostale Knochenbalken entstehen (Taf. IV. Fig. 19. k), welche an ihren zugespitzten Enden mit den für die perichondrale Ossificationsform charakteristischen Zellensträngen in Zusammenhang sind (Gruppirung der Osteoplasten). Dabei ist zu bemerken, dass trotz der Ablagerung neuer Knochenschichten die drei Fossae Scapulae persistiren.

Dass die verschiedensten Fossae und Foveae ohne Knochenzerstörung zu Stande kommen, davon kann man sich auch an anderen Knochen überzeugen. Untersucht man die Fovea posterior Humeri an Querschnitten, so beobachtet man Folgendes (Taf. III. Fig. 16.): Zuerst bildet sich die periostale Grundschicht (c), welche den endochondralen Knochen (a) ringförmig umgiebt, dann entstehen die secundären perichondralen Knochenbalken (e) und zwar in der Fovea posterior viel früher, als an der übrigen Oberfläche des Knochens, so dass man hier (d) schon ein reichliches Netz von Knochenbalken findet, während an anderen Stellen der perichondrale Knochen nur durch die Grundschicht (c) repräsentirt wird. Von einer Zerstörung des endochondralen Knochens kann nicht die Rede sein, derselbe ist in seiner ganzen Integrität durch die endochondrale Grenzlinie von der periostalen Grundschicht getrennt.

Betrachtet man die die Fovea durchziehenden Knochenbalken bei stärkerer Vergrösserung, so kann man nicht verkennen, dass trotz der Behauptung von Kölliker dieselbe eine Wachsthumsfläche darstellt. Die mit Osteoplasten besetzten Knochenbalken sind nicht gleich alt, die oberflächlichsten, d. h. die jüngsten (f) zeichnen sich durch eine verhältnissmässig sehr geringe Menge von Intercellularsubstanz aus, einige derselben stellen nur einen structurlosen höckerigen Streifen von Knochengrundsubstanz dar und sind mit Zellensträngen in Verbindung, welche durch die Gruppirung der hypertrophischen zelligen Elemente der stark entwickelten osteoplastischen Schicht entstehen.

Bei der weiteren Entwickelung der Fovea werden die darin befindlichen Knochenbalken mächtiger und zahlreicher, die durch dieselben begrenzten Havers'schen Kanäle enger, wobei die Fovea persistirt. Dieses grobe Bild sammt den feineren, für die Knochenneubildung charakteristischen Vorgängen ist zu frappant, um die Natur des Processes zu verkennen. Ich stimme mit Kölliker, der in der Fovea posterior Humeri eine Resorptionsfläche sieht, nur darin überein, dass an dieser Stelle auch die unschuldigen vielkernigen Zellen vorkommen.

Aus diesen Thatsachen bin ich berechtigt den Schluss zu ziehen, dass nicht nur die verschiedenen Theile, welche das Knochenindividuum zusammensetzen (corpus, spina scapulae, Wirbelkörper, Wirbelbogen u. s. w.) selbständig sich entwickeln, sondern dass das en-

dochondrale und perichondrale Knochengewebe, aus welchen diese gesonderten Theile bestehen, selbständig und ungleichmässig wachsen, und dass die Gestalt der wachsenden Knochen durch dieses ungleichmässige Wachsthum des Knochengewebes bewirkt wird.

Das ungleichmässige Wachsthum der Knochen steht mit der Ausbildung ihrer Architectur im innigsten Zusammenhang. Die angeführten Beispiele sind schon hinreichend, um nachzuweisen, dass ein fertiger Knochen, seiner Architectur nach, keineswegs ein vergrössertes Bild eines fötalen ist. und dass die Natur, trotz der Behauptung Wolff's, gar nicht so, wie ein Photograph verfährt, der nur darum ähnliche Bilder herstellt, weil sein Apparat jedes Theilchen des Objectes gleichmässig vergrössert. Man mag die Fig. 17. so viel vergrössern, wie man will, so wird man doch keine perichondralen Grund- und secundären Balken erhalten, weil diese erst später abgelagert werden. Die charakteristische Knochenarchitectur wird also, abgesehen von anderen Ursachen, durch die regelmässige, an gewissen Stellen und in gewissen Zeiträumen erfolgende Ablagerung der für den architectonischen Aufbau der Knochen nothwendigen Elemente ausgebildet.

D. Das Studium der Richtung, nach welcher der Knochen wächst, ist durch die typische Anordnung der endochondralen Knochenbalken und das Charakteristische des endochondralen Knochengewebes viel erleichtert. Als Leitfaden dienen hier die verstopften und halbverstopften temporären Markkanäle und die Reste des verkalkten Knorpels. An einem gegebenen mikroskopischen Präparate kann man schon die Richtung erkennen, nach der die Knochenbalken geschnitten sind; um sich davon zu überzeugen, ist es genügend die Fig. 5. (Taf. I.) und Fig. 12. (Taf. III.) zu betrachten. Das genaue Verständniss der Anordnung der Knochenbalken ist unentbehrlich, um die Richtung des Knochenwachsthums zu beurtheilen. In einem anderen Kapitel wurde schon an die radiäre Anordnung der endochondralen Knochenbalken des Wirbelkörpers in allen Stadien des embryonalen Lebens erinnert. Wäre die Erweiterung des Foramen spinale durch eine Knochenauflösung vermittelt, so könnten die gegen das Foramen zugekehrten radiären Balken nicht lange existiren. Dann müssten später, bei fortwährender Erweiterung des Foramen spinale, der centrale Theil des Knochens, wo die Strahlen, zusammentreffen und dann die nach vorn gerichteten Balken auch der gemeinschaftlichen Zerstörung anheimfallen. Um die Existenz des ganzen Wirbelkörpers zu retten, bliebe natürlich nichts übrig, als anzunehmen, dass zu gleicher Zeit eine Knochenablagerung an die vordere Fläche des Knochens stattfindet. In diesem Falle hätten wir einen aus geschichteten perichondralen Knochenlamellen zusammengesetzten Knochen vor uns. Das ist aber nie der Fall! Mit der weiteren Entwickelung werden die endochondralen radiären Knochenbalken immer länger und mächtiger, während von dem Periost und Perichondrium aus im Allgemeinen nur wenig, und nur von der Seite des Foramen spinale etwas reichlicher Knochen abgelagert wird. Erst bei ausgetragenen Embryonen erreicht der perichondrale Knochen an der Vorderfläche der Wirbelkörper eine gewisse Mächtigkeit. Die Anordnung der Knochenbalken am Wirbelkörper zeigt uns also, dass derselbe nach allen

Richtungen wächst, und, dass wir nach Ablauf des Wachsthumsprocesses einen kurzen Knochen haben werden.

Obschon das perichondrale Knochengewebe keine solchen Gebilde, wie der endochondrale Knochen enthält, welche uns bei dem Studium der Balkenrichtung leiten könnten, ist eine Verfolgung seiner Balken zu dem Zweck — die Hauptrichtung des Wachsthums zu ermitteln, ihrer einfachen Anordnung wegen nicht allein möglich, sondern sogar sehr lohnend. Es genügt an die longitudinale Richtung der Knochenbalken von Röhrenknochen und an die radiäre von Schädeldachknochen zu erinnern, die nicht zufällig, sondern typisch ist, sich immer gesetzmässig wiederholt und in der Resorptionstheorie keine genügende Erklärung findet. Aus dem vergleichenden Studium der Knochenbildung an rachitischen Knochen hat sich ergeben, dass, wenn der Verknöcherungsprocess von dem normalen Typus abweicht, die typische Balkenanordnung verloren geht, so dass man aus einer unregelmässigen, dem zu untersuchenden Knochen nicht eigenthümlichen Richtung der Knochenbalken, schon auf ein krankhaftes Knochenwachsthum schliessen kann.

Da die Configuration der Markräume durch die Richtung der Knochenbalken bedingt wird, so kann uns die Gestalt derselben bei dem Studium des Knochenwachsthums ebenfalls zu Hülfe kommen. So ist z. B. die Richtung der Havers'schen Kanäle an Röhrenknochen sehr charakteristisch. Der grösste Durchmesser der Havers'schen Kanäle liegt hier in der Richtung der Knochenaxe und zeigt, dass das vorwiegende Wachsthum des Knochens der Länge nach stattfindet. An Querschnitten haben diese Kanäle eine mehr oder weniger ovale Form und fallen mit ihrem grösseren Durchmesser nie mit dem Radius des quergeschnittenen Knochens, sondern immer mit den concentrischen Schichten desselben zusammen (Taf. II. Fig. 8. c). Dieses Verhältniss, das sich immer wiederholt, kann nicht zufällig sein und beweist, dass das Wachsthum nach der Richtung der concentrischen Knochenschichten prävalirt. Die Wachsthumsrichtung und zugleich die typische Gestaltung der Knochen hängt also von der Richtung der sie zusammensetzenden Balken ab, und die Anordnung dieser, wie die Configuration der Markräume, geben ein neues Mittel, um die Richtung des Knochenwachsthums zu erkennen.

E. Um die eben erwähnte Configuration, welche die Havers'schen Kanäle an Querschnitten darbieten, zu erklären, habe ich die Entfernungen zwischen den Knochenkörperchen in den perichondralen concentrischen Knochenbalken nach zwei verschiedenen Richtungen gemessen, nämlich: nach der Richtung der concentrischen Lamellen selbst und nach dem Radius des Kreises, den der quergeschnittene Knochen darstellt. Es ergiebt sich aus dieser Untersuchung, dass der Abstand zwischen den Knochenkörperchen im ersten Falle sich so zu demjenigen in dem zweiten Falle verhält, wie 8,30 : 5,30. Die folgende Tabelle stellt die in Millimetern ausgedrückten Entfernungen dar:

Tabelle V.

Entfernungen zwischen den Knochenkörperch.	Rindsembryo 18 Cm. Metatarsus. Querschnitt.	
	nach der Richtung der concentrischen Lamellen.	nach dem Radius.
Minimale E.	0,00600.	0,00600.
Maximale E.	0,06600.	0,03600.
Mittlere E.	0,02490.	0,01590.

Die Wachsthumsintensität der concentrischen Knochenschichten ist also viel bedeutender nach der Richtung des Umkreises des Knochens, als nach dem Radius des Querschnittes desselben. Dadurch wird die Configuration der quergeschnittenen Havers'schen Kanäle, die Richtung ihrer grösseren Durchmesser, so wie die Verschiebung der endochondralen Knochenbalken und die Erweiterung des Tubus medullaris erklärt.

Die Messungen der Entfernung zwischen den Knochenkörperchen nach anderen Richtungen liefern ebenfalls sehr wichtige Resultate. Solche Messungen habe ich an dem perichondralen Grundbalken in der Mitte der Diaphyse der Länge nach und in der Richtung des Radius ausgeführt und gefunden, dass der mittlere Abstand in der ersteren Richtung, so sich zu demjenigen der zweiten verhält, wie 7,77 : 4,85. Die folgende Tabelle drückt die Abstände in Millimetern aus:

Tabelle VI.

Entfernungen zwischen den Knochenkörperch.	Rindsembryo 18 Cm. Metatarsus. Längsschnitt.	
	der Länge nach.	nach dem Radius.
Minimale E.	0,00600.	0,00600
Maximale E.	0,06000.	0,05100.
Mittlere E.	0,02331.	0,01455.

Die charakteristische und schon bekannte Anordnung der Knochenkörperchen entsteht durch die ungleichmässige, nach gewissen Richtungen erfolgende Zunahme der Knochengrundsubstanz. Das junge, eben gebildete Knochengewebe wird durch eine geringe, fast unmessbare Menge der Zwischensubstanz, die Abwesenheit der erwähnten Anordnung der Knochenkörperchen und durch die Vermehrungserscheinungen an denselben charakterisirt.

Wenn ich zu diesen Thatsachen noch diejenigen, welche ich früher bei den Messun-

gen an dem perichondralen Grundbalken in der Nähe des epiphysären Knorpels (Tabelle II.) erhalten habe, füge, so komme ich zu dem Resultat, dass der perichondrale Grundbalken nach drei Richtungen verschieden wächst. Das vorwiegende Wachsthum desselben geschieht der Länge nach, woran, abgesehen von der Zunahme der Intercellularsubstanz, die Neubildung des Knochengewebes in dem Niveau des epiphysären Knorpels einen so lebhaften Antheil nimmt, dass die Messung der Entfernungen zwischen Knochenkörperchen am neugebildeten Gewebe wegen der Spärlichkeit der Grundsubstanz sehr schwierig, sogar manchmal unmöglich ist. Unter den zwei anderen Wachsthumsrichtungen ist diejenige, die nach dem Umkreis des Knochens stattfindet, am bedeutendsten, das radiäre Wachsthum dagegen sehr gering. Ausserdem ist es ersichtlich, dass die Wachsthumsintensität nach den erwähnten drei Richtungen nicht an allen Stellen des perichondralen Balkens dieselbe ist. In der Nähe der Epiphyse wächst der Knochenbalken viel lebhafter, als gegen die Mitte der Diaphyse. Die Entfernungen der Knochenkörperchen werden darum an einem und demselben perichondralen Knochenbalken desto bedeutender, je näher der Mitte der Diaphyse die betreffende Stelle des Balkens liegt. Vergleicht man verschiedene Schichten des perichondralen Knochengewebes in dieser Beziehung mit einander, so findet man, dass der Abstand zwischen Knochenkörperchen an dem äussersten, noch in Bildung begriffenen perichondralen Knochenbalken viel geringer, als an dem nächstjüngeren, schon ausgebildeten Knochenbalken ist. An den endochondralen Knochenbalken ist die Entfernung zwischen Knochenkörperchen desto grösser, je näher dieselben der Mitte der Diaphyse liegen, und endlich sind die Entfernungen nach dem Umkreise des quergeschnittenen Knochens bedeutender als nach dem Radius desselben. Alles dies stimmt mit dem, was früher über das Alter der Knochenbalken bemerkt wurde, vollständig überein. Obgleich Kölliker sagt, dass nicht die geringste Nöthigung vorliegt, ein interstitielles Wachsthum des Knochens anzunehmen, weil alle Erscheinungen des Wachsthums sehr gut durch eine Combination von Ansatz und Auflösung von Knochengewebe zu erklären sind, kann ich doch nicht die von mir beobachteten Thatsachen aus den Augen lassen und muss nothwendiger Weise den Schluss ziehen, dass der embryonale Knochen grossentheils durch Zunahme seiner Intercellularsubstanz wächst.

Den Untersuchungen von Ruge, welcher an einem und demselben Thier in verschiedenen Zeiträumen Stücke symmetrischer Knochen excidirte und nach einiger Zeit mit den entsprechenden Knochen der anderen Seite verglich, kann man den Vorwurf machen, dass er jedesmal eine neue, vielleicht an der Stelle der resorbirten neugebildete Knochenlamelle untersuchte, an der die Verhältnisse zwischen Knochenkörperchen ganz anders sein konnten. Um einer solchen Einwendung zu entgehen, stellte ich die Messungen an einem und demselben mikroskopischen Präparate, oft an verschiedenen Stellen eines und desselben Knochenbalkens an.

An fötalen Knochen sieht man neben zweikernigen Zellen solche, die in ihrer Mitte eine Einschnürung zeigen und viel länger als die übrigen sind. Die Einschnürung

wird allmälig zur dicken Brücke, die nach und nach dünner und länger wird, bis zwei deutlich isolirte Körperchen entstanden sind. Diese Lebenserscheinungen des Knochengewebes, welche in der Resorptionstheorie keine Würdigung finden, geben uns ein Recht, das Knochengewebe in die Reihe der anderen lebendigen Gewebe zu stellen und zu sagen, dass der embryonale Knochen intercellulär und cellulär wächst.

Da die Intensität des interstitiellen Wachsthums nach der Richtung prävalirt, in welcher der Knochen vorwiegend wächst, so kann man an einer gegebenen Knochenlamelle durch die Messungen der Abstände die prävalirende Wachsthumsrichtung bestimmen, was für die Beurtheilung der die Gestalt der Knochen bedingenden Ursachen sehr wichtig ist.

Die früher beschriebenen Vorgänge (S. 36), welche den Schwund der verkalkten Knorpelgrundsubstanz der langen Knochen begleiten, sprechen ebenfalls zu Gunsten des interstitiellen Knochenwachsthums. Die verkalkte Knorpelgrundsubstanz neoplastisch ossificirender Knochen geht nie direct in Knochen über und ist so gelagert, dass sie mit Markrauminhalt nicht in Berührung kommt und durch die ganze Dicke der knöchernen Wand des Markkanals vom Bildungsmaterial getrennt ist. Die interstitiellen Halbmonde, welche die verkalkten Knorpelreste verdrängen, können nur dadurch entstehen, dass die zelligen Elemente des Knochengewebes auf dieses trophisch und plastisch einwirken.

Nur mit Berücksichtigung der Anordnung der Knorpelzellen, der Richtung und relativen Lage der Knochenbalken, Configuration der Markräume, Beschaffenheit der Knochenkörperchen und Menge der zwischen ihnen befindlichen Grundsubstanz, sowie der Ossificationsform und Verkalkungspuncte, wird es möglich, die elementaren Vorgänge, welche die Wachsthumsrichtung begleiten und die Gestaltung der Knochen bedingen, durch directe mikroskopische Beobachtung zu erläutern.

Der Unterkiefer, welcher durch seine metaplastische Ossification sich auszeichnet, folgt denselben Wachsthumsgesetzen, welche für die neoplastisch ossificirenden Knochen gelten.

Schon früher wurde hervorgehoben, dass in einem gewissen Entwickelungsstadium Gelenkkopf des Processus condyloideus, Spitze des Processus coronoideus, Incisura semilunaris und Angulus des Unterkiefers knorpelig sind. Das Vorhandensein des Knorpels am Gelenkkopfe lässt schon erwarten, dass das vorwiegende Wachsthum des Processus condyloideus nach der Längsaxe desselben stattfinden muss. Dasselbe kann man auch von dem Processus coronoideus und alveolaris sagen. Und in der That, wenn wir die nach verschiedenen Richtungen geführten Schnitte des Unterkiefers einer genauen mikroskopischen Beobachtung

unterwerfen, so finden wir, dass die Knochenbalken in jedem der erwähnten Fortsätze eine verschiedene Richtung haben.

Die Längsbalken des Processus alveolaris verlaufen von dem Angulus zu dem freien vorderen Ende dieses Fortsatzes und entstehen grösstentheils aus dem Knorpel metaplastisch. Dicht an dem Ossificationsgebiet liegen die Knochenkörperchen so gedrängt, dass das Messen der Abstände manchmal absolut unmöglich ist. Weiter nach vorn nimmt die Knochengrundsubstanz nach und nach zu. Ich habe an dem Alveolarfortsatz eines 5,5 Cm. langen Schweinsembryo die Entfernungen zwischen Knochenkörperchen gemessen und gefunden, dass die mittleren Abstände am Ossificationsgebiet sich so zu denjenigen, welche 3 mm. weiter nach vorn liegen, verhalten, wie 0 : 3,75[1]).

Tabelle VII.

Entfernungen zwichen den Knochenkörperch.	Alveolarfortsatz des Unterkiefers. Schweinsembryo 5,5 Cm.	
	Am Ossificationsgebiet.	3 mm. nach vorn.
Minimale E.	0.	0.
Maximale E.	0.	0,03600.
Mittlere E.	0.	0,01125.

Die Längsbalken des Processus alveolaris werden also durch fortwährende Wucherung des Knorpels und die Zunahme der Knochengrundsubstanz allmälig nach vorn geschoben, wobei der wachsende Fortsatz nach der Richtung seines freien Endes verlängert wird, der angulare Knorpel aber, der mittelst des Processus condyloideus an der Fossa glenoidalis befestigt ist, als unbeweglicher Stützpunct dient. Auf dem Querschnitte ist der Processus alveolaris hufeisenförmig und besitzt sehr kurze, fast unter rechtem Winkel sich kreuzende Knochenbalken.

Die Längsbalken des Processus coronoideus verlaufen von oben nach unten und von hinten nach vorn; mit den Knochenbalken des Processus alveolaris stehen sie in keinem Zusammenhang, selbst in dem Entwickelungsstadium, wo die Wurzel des Processus coronoideus quer über die innere Oberfläche (Mundseite) des Unterkiefers verläuft und einen kleinen Rest des noch existirenden Meckel'schen Knorpels erreicht. Zu dieser Zeit ist der Processus coronoideus, der förmlich auf dem Processus alveolaris reitet, von diesem durch eine bindegewebige Lage getrennt. Alle diese Verhältnisse kann man am besten an einem topographischen Frontalschnitte sehen, der durch den ganzen Unterkiefer nach der Längsaxe des Processus coronoideus geführt ist. Man erhält so den Längsschnitt des Processus coronoideus sammt dem Querschnitte des Alveolaris, in dessen Rinne ein Zahnkeim sitzt.

1) Wegen der Kleinheit des Objectes war es unmöglich, mehr als 100 Messungen anzustellen.

Das Längenwachsthum des Gelenkfortsatzes geschieht auf Kosten der zwei Knorpel, zwischen denen sein Körper eingeschoben ist, d. h. des Gelenkknorpels und des angularen Knorpels, welcher letztere den betreffenden Fortsatz von dem Processus alveolaris trennt. Auf dem Längsschnitte ergiebt sich, dass die Balken des Gelenkfortsatzes nicht longitudinal verlaufen, sondern schräg sich unter einander kreuzen. Das lässt schon vermuthen, dass dieser Knochentheil nach dem Ablauf des Wachsthumsprocesses keine ansehnliche Länge haben wird.

Der Processus coronoideus und condyloideus stehen in keinem innigen Zusammenhang mit einander; obwohl dieselben unter der Incisura semilunaris, dem Scheine nach, ein Ganzes bilden, wachsen sie doch ganz unabhängig von einander. An einem unter der Incisura semilunaris geführten Horizontalschnitt (Taf. III. Fig. 15. sieht man, dass der Processus coronoideus (B) schon ein reichliches Netz von Knochenbalken hat, während der Gelenkfortsatz (A) noch aus Knorpel besteht. Der Knochenbalken, der an der Grenze beider Stücke liegt (k) und perichondral entstanden ist, gehört dem Processus condyloideus an und ist nur von der Seite des Periosts mit einer Osteoplastenschicht bekleidet.

Das abgebildete Object stammt von einem Unterkiefer, der schon vollständig seine typische Gestalt besass. Wäre die früher angeführte Kölliker'sche Ansicht über das Wachsthum dieses Knochens richtig, so würden wir an der hinteren Fläche des Gelenkfortsatzes (a) reichlich abgelagertes Knochengewebe finden; wir sehen aber bis jetzt nichts als Knorpel. Die perichondrale Grundschicht (k) dieses Processus, welche von dem Kronenfortsatz durch eine Schicht von Bindegewebe getrennt wird und mit demselben in keinem Zusammenhang steht, wird an der vorderen Fläche des Gelenkfortsatzes viel früher, als an der hinteren, abgelagert. Von der Incisura semilunaris bis an den oberen Rand des Processus alveolaris sind beide Knochen scharf getrennt. Selbst in einem späteren Stadium der Entwickelung ist dieses selbständige Wachsthum der beiden Fortsätze nachzuweisen; man sieht nämlich, dass der Ossificationsprocess am Kronenfortsatz mehr vorgerückt ist, als am Gelenkfortsatz, dessen Balken noch Reste von verkalktem Knorpel enthalten. Hat man sich an Präparaten sehr junger Embryonen gut orientirt, so kann man selbst in einer Periode, wo die feinere Structur der beiden Fortsätze keine Verschiedenheit mehr darbietet, die Selbständigkeit des Wachsthums an der verschiedenen Richtung der Knochenbalken in diesen Fortsätzen erkennen.

Es ist darum leicht zu begreifen, wie der Zahnkeim, der unter dem Processus coronoideus, in der Rinne des Processus alveolaris, sich findet, bei dem fortwährenden Wachsthum dieses letzteren Fortsatzes allmälig nach vorn geschoben wird.

Aus den vorliegenden Thatsachen ist es klar, dass in einem gewissen Entwickelungsstadium die drei Processus, welche den Unterkiefer zusammensetzen und keinen innigen Zusammenhang mit einander haben, als drei verschiedene Knochentheile betrachtet werden müssen, welche unabhängig von einander nach der typischen, jedem einzelnen Theile eigenthümlichen Richtung wachsen.

Diese Verhältnisse erinnern uns an den Unterkiefer der niederen Wirbelthiere, bei

welchen die getrennten Stücke, aus denen dieser Knochen besteht, das ganze Leben hindurch persistiren; — bei Säugern verwachsen diese Theile noch während des intrauterinen Lebens, dann ist ihre Selbständigkeit sehr schwierig oder gar nicht nachzuweisen. Diese Thatsache, welche für die Descendenzlehre auch von Belang ist, findet in der Resorptionstheorie keine Erklärung.

Diese Resultate, welche ich an Embryonen und neugeborenen Thieren gewonnen habe, dürfen aber auch ohne weiteres auf junge Thiere übertragen werden. Wolff hat gefunden, dass die für jede Körperstelle eigenthümliche Architectur der Spongiosa sich in jedem Lebensalter geometrisch ähnlich bleibt. Anderseits wurde durch Ruge nachgewiesen, dass die Knochengrundsubstanz in constantem Verhältnisse mit dem Alter zunimmt. Diese Beobachtungen beweisen, dass das interstitielle Knochenwachsthum und die typische Anordnung der Knochenbalken, zwei der wichtigsten Erscheinungen, die wir beim Knochenwachsthum beobachten, in dem extrauterinen Leben fortexistiren.

Dem Scheine nach, widerspricht diesen Angaben der Umstand, dass im vorgerückten Alter, wo der Wachsthumsprocess seit langer Zeit schon abgelaufen ist, eine Erweiterung des Tubus medullaris mit gleichzeitiger Verdünnung seiner Wandungen beobachtet wird, ein Vorgang, der sehr zu Gunsten der Knochenresorption zu sprechen scheint. Obgleich die senilen Veränderungen des Knochengewebes nichts mit dem physiologischen Knochenwachsthum gemein haben und nicht mit demselben zu identificiren sind, finde ich doch nothwendig, ein Wort über die senile Knochenatrophie zu sagen, weil die Vertreter der Resorptionslehre diese als einen Beweis für die Auflösung der wachsenden Knochen anführen. Aus den Untersuchungen von Ruge ist ersichtlich, dass der Knochen kein in sich todtes, unveränderliches Gebilde ist, sondern dass er sich anderen Geweben völlig gleich verhält und, wie diese, im vorgerückten Alter atrophiren kann, wobei die Menge der Zwischensubstanz abnimmt. Diese Abnahme der Knochengrundsubstanz und eine nachfolgende Zusammenziehung des Knochengewebes ist, meiner Meinung nach, genügend, um die Verdünnung der platten Knochen, Erweiterung der Markhöhlen, Blosslegung der Zahnwurzel u. a. m. zu erklären.

Was das Studium der Wachsthumsvorgänge an den Knochen junger Thiere betrifft, so halte ich diese für kein geeignetes Material. Einige für das richtige Verständniss des Knochenwachsthums wichtige Processe sind schon abgelaufen, die Verfolgung der Knochenschichten ist wegen der Enge der Havers'schen Kanäle und der Mächtigkeit der Knochenbalken sehr schwierig oder gar unmöglich; getrennte Knochentheile haben sich schon zu einem Knochenindividuum vereinigt u. s. w., abgesehen davon, dass die Anfertigung eines topographischen, mikroskopischen Präparates manchmal unmöglich ist. Wegen aller dieser Hindernisse, welche wir nicht beseitigen können, haben wir die Lösung der schwierigen Frage über das Knochenwachsthum mehr von der embryonalen Entwickelungsgeschichte zu erwarten, welche uns den Schlüssel giebt, die complicirten Verhältnisse, die wir am fertigen Knochen beobachten, zu entwirren.

Die Anwendung dieser Resultate auf junge Thiere halte ich darum auch für so lange

berechtigt, bis nachgewiesen ist, dass bei dem weiteren Knochenwachsthum während des extrauterinen Lebens ein Moment vorkommt, wo die frühere, während des fötalen Lebens erhaltene Richtung der Knochenentwickelung verloren geht, und neue, von den ersteren verschiedene Verhältnisse eintreten.

Wenn ich das über die Formveränderung des wachsenden Knochens Beobachtete resumire, so ergiebt sich, dass die typische Gestaltung der wachsenden Knochen a) durch die selbständige Entwickelung der das Knochenindividuum zusammensetzenden Theile und b) durch das ungleichmässige Wachsthum derselben bedingt wird.

Gewöhnlich unterscheidet man an jedem präformirten Knochen Knorpel- und Periostwachsthum, und nimmt an, dass das Längenwachsthum aus Knorpel, das Dickenwachsthum aus Periost erfolgt. Diese Annahme ist nicht ganz richtig und kann wegen der Verschiedenheit der Ossificationstypen nicht verallgemeinert werden; sie passt nur für den metaplastisch ossificirenden Knochen, wenn man dabei das interstitielle Wachsthum berücksichtigt. Die neoplastisch ossificirenden Knochen anlangend, so haben wir schon gesehen, dass alle Markzellen Abkömmlinge des Perichondriums und Periosts sind, dass der epiphysäre Knorpel keine active Rolle bei der Verknöcherung spielt und dass ein grosser Theil des endochondral entstandenen Knochens zur compacten Rinde wird, wobei manchmal eine ziemlich ansehnliche Partie des Knochenschafts durch das endochondrale Knochengewebe gebildet wird (stationäre Knochenbalken). Es giebt auch knorplig präformirte Knochen (kurze Knochen), welche nach allen Richtungen ungefähr gleich wachsen, deren Hauptmasse endochondral entsteht. Das Wachsthum der neoplastisch ossificirenden Knochen also stimmt mit dem anderer Gewebe vollständig überein: Embryonale Bildungszellen, welche sich zu Knochengewebe differenziren, sind als Matrix desselben zu betrachten; einmal gebildetes Knochengewebe fährt fort, interstitiell zu wachsen. Der präformirte Knorpel dient dazu, um für den wachsenden Knochenbalken ein Gerüst zu bereiten und dadurch den Knochenbalken eine dem statischen Momente des Knochens entsprechende, regelmässige Richtung zu geben.

Bevor ich die Resultate meiner Untersuchungen kurz recapitulire, betrachte ich als meine Pflicht, Herrn Prof. Eberth, der meine schwierige Arbeit mit Rath und That förderte, meinen herzlichen Dank auszusprechen. Ich thue es mit desto mehr Vergnügen, als meine Untersuchungen unter seiner Leitung mich zu unerwarteten und fruchtbaren Resultaten ge-

führt haben. Es genügt, an Knochenarchitectur, Topographie des wachsenden Knochens, Alterbestimmung der Knochenbalken, osteogenetische Bedeutung des Knorpels und der Verkalkungspuncte, an die Lebenserscheinungen der Knochenzellen u. a. m zu erinnern, um zu sehen, dass wichtige Fragen angeregt sind, welche ein weites Feld für neue und dankbare Untersuchungen eröffnen. Nach der Lehre, welche die complicirten Erscheinungen des Knochenwachsthums durch eine »Combination von Ansatz und Wegnahme« erklärt, sind alle Gebilde, welche den Knochen zusammensetzen, hinfällig, ihre Verfolgung ist nicht denkbar, die geringste Orientirung ist unmöglich. Die Resorption lässt uns kein Mittel mehr, um aus diesem Chaos der gemeinschaftlichen Zerstörung herauszukommen; wir haben keinen festen Boden, um diese ephemeren Gebilde, die wie ein Schatten vergehen, zu studiren. Ich habe mich durch eigene Erfahrung überzeugt, wie schwierig es ist, die Osteogenese von dem Joch der Resorptionstheorie zu befreien, doch glaube ich, dass nur durch eine solche Befreiung die Entwickelungsgeschichte der Knochen eine bessere Zukunft haben kann.

Indem ich die Resultate dieser Arbeit zusammenfasse, komme ich zu folgenden Schlüssen:

1. Genetisch sind zwei Ossificationstypen, der neoplastische und metaplastische, zu unterscheiden, von denen jeder gesetzmässig an bestimmten Stellen vorkommt. Eine Abweichung von dem normalen Ossificationstypus muss als eine pathologische Erscheinung betrachtet werden.

2. Unterscheidung von zwei Ossificationsformen des neoplastischen Typus — die endo- und perichondrale — ist von allergrösster Wichtigkeit; nur unter dieser Bedingung sind wir im Stande die Knochenbalken als bleibende Gebilde zu verfolgen, und die Topographie des wachsenden Knochens zu begründen.

3. Knorpel- und Bindegewebsverknöcherung machen es nothwendig, zwei Ossificationsformen des metaplastischen Typus anzunehmen.

4. Die Neubildung des Knochengewebes geht so vor sich, dass die zu einer gewissen Stufe entwickelten Markzellen (Osteoplasten) sich in einer gewissen Ordnung gruppiren, mit Kalksalzen imprägniren und zu Knochengewebe sklerosiren, wobei die Kalksalze des Osteoplastkörpers in eine homogene Masse übergehen, die organische Unterlage aber zum leimgebenden Gewebe wird. Einer solchen Metamorphose unterliegt entweder der ganze Osteoplastkörper, oder nur periphere Partieen desselben; in diesem letzten Fall gestaltet sich der centrale gekernte Theil des Osteoplastkörpers zu einem Knochenkörperchen.

5. Die Markzellen stammen von dem Perichondrium und Periost und sind unmittelbare Abkömmlinge derselben. Die zelligen Elemente des präformirten Knorpels stehen mit Markzellen in keinem genetischen Zusammenhang; an neoplastisch ossificirenden Knochen gehen sie eine regressive Metamorphose ein und werden zerstört.

6. Die Knorpelbalken dienen dazu, um den endochondralen Knochenbalken jedes einzelnen, das Knochenindividuum zusammensetzenden Theiles, eine typische, diesem Theile eigenthümliche Richtung zu geben. Die typische Gestaltung der Knochen wird, abgesehen von anderen hier angeführten Ursachen, durch die Richtung der Knorpelbalken bedingt.

7. Die Knochenbalken werden weder resorbirt noch zerstört, sondern sind bleibende Gebilde, welche für jeden einzelnen Knochen typisch und jedem Entwickelungstadium eigenthümlich sind.

8. Die Markräume entstehen nicht durch die Knochenresorption, sondern dadurch, dass an der Stelle des Markraumes kein Knochengewebe gebildet wird. Die Erweiterung der Markräume wird durch die Wucherung des Knorpels, Expansion und Verschiebung der Knochenbalken verursacht.

9. Die typische Gestaltung der Knochen hängt von der selbständigen Entwickelung und dem ungleichmässigen Wachsthum der das Knochenindividuum zusammensetzenden Theile ab.

10. Die Verkalkungspuncte sind als Centra zu betrachten, von denen die selbständige Entwickelung und typische Wachsthumsrichtung der das Knochenindividuum zusammensetzenden Theile ausgehen.

11. Am Knochengewebe, wie an anderen Geweben findet während des normalen Wachsthums eine Vermehrung der zelligen Elemente und Zunahme der Zwischensubstanz statt. Diese Erscheinungen bedingen das interstitielle Knochenwachsthum, dessen Intensität nicht nach allen Richtungen gleich ist. Der letzte Umstand trägt auch zur typischen Gestaltung der wachsenden Knochen bei.

12. Die Architectur der Knochen ist nicht präformirt, sondern wird durch die osteogenetische Leistung des Knorpels und seiner Verkalkungspuncte, durch die Ablagerung und das interstitielle Wachsthum des Knochengewebes, Verschiebung und Verharren der Knochenbalken, in einer gewissen Reihenfolge und für jeden einzelnen Knochen typisch ausgebildet. Bei der Aberration der normalen Ossificationsvorgänge wird die typische Anordnung der Knochenbalken gestört.

13. Die rachitische Störung ist eine Missbildung, welche durch die Abweichung von dem normalen Ossificationstypus und Architecturstörung charakterisirt wird.

Erklärung der Abbildungen.

Taf. I.

Fig. 1. Einschnürung des Knorpels, Eröffnung der Knorpelhöhlen, Eindringen der Bildungszellen. — Längsschnitt der 2. Phalanx eines neugeborenen Kaninchens. System 1 von Hartnack.

a. Verkalkter Knorpel.
b. Osteoplastische Schicht des Perichondriums.
c. Periphere Schicht desselben.
d. Eröffnete Knorpelhöhlen.

Fig. 2. Bildung des primordialen Markraumes und der primitiven Knochenrinde (perichondrale Grundschicht). Längsschnitt der 3. Phalanx eines neugeborenen Kaninchens. System 1 v. H.

a. Verkalkter diaphysärer Knorpel.
b. Epiphysärer Knorpel.
c. Osteoplastische Schicht des Periosts.
d. Periphere Schicht desselben.
e. In Bildung begriffener primordialer Markraum.
f. Eindringen der Bildungszellen (Markzellen) von der osteoplastischen Schicht des Periosts aus.
g. Primitive Knochenrinde (Grundschicht des perichondralen Knochens).
h. Secundäre perichondrale Knochenbalken.
i. Osteoplastenschicht.

Fig. 3. Metatarsus eines 20 Cm. langen Schafembryo. Querschnitt in der Höhe der Ossificationslinie. Doppelttingirt. System 4 v. H.

a. Grundschicht des perichondralen Knochens (die Knochenkörperchen sind nicht abgebildet).
b. Verkalkte Knorpelgrundsubstanz (äussere Wand der Markkanäle).
c. Temporärer Markkanal (der mit einem einbuchtigen Granulationsraum ein Continuum bildet).
d. Persistirende Markkanäle (welche mit mehrbuchtigen Granulationsräumen in Verbindung stehen).
e. Neugebildete Knochensubstanz (innere Wand der Markkanäle). Die Knochenkörperchen sind nur stellenweise eingelagert.
Markrauminhalt ist weggelassen.

Fig. 4. Derselbe Knochen wie Fig. 3. Der Querschnitt ist weiter unten geführt. Doppelttingirt. System 4 v. H.

a. Grundschicht des perichondralen Knochens.
b. Grundschicht des endochondralen Knochens.
c. Endochondrale Uebergangsbalken.
d. Endochondrale secundäre Balken.
e. Endochondrale Grenzlinie.
f. Persistirende Markkanäle.
g. Verkalkte Knorpelgrundsubstanz.

Fig. 5. Verengerung und Schliessung der Markräume. Sacralwirbelkörper von einem 23 Cm. langen Rindsembryo. Die Knochenbalken sind quergeschnitten. Doppelttingirt. System 4 v. H. mit eingeschob. Tubus.

a. Persistirende Markkanäle.
b. In Verengerung begriffene persistirende Markkanäle.
c. Querschnitte von verstopften temporären Markkanälen.
d. Sehr enge persistirende Markkanäle, welche in Verstopfung begriffen sind.
e. Verkalkte Knorpelgrundsubstanz.

Taf. II.

Fig. 6. Aplastisches Gebiet der Markräume. Brustwirbelkörper eines fast ausgetragenen Schweinsembryo. Querschnitt. System 5 v. H.

a. Verkalkte Knorpelgrundsubstanz.
b. Persistirender Markkanal.
c. Beginnende Knochenablagerung an den Wänden desselben.
d. Aplastisches Gebiet desselben.
e. In Verengerung begriffener persistirender Markkanal.
f. Aplastisches Gebiet desselben.
g. Quergeschnittene verstopfte temporäre Markkanäle.
h. Querschnitt der in Verstopfung begriffenen temporären Markkanäle.
i. Neoplastisches Ossificationsgebiet.
k. Interstitielle Halbmonde.

Fig. 7. Anordnung der perichondralen Knochenbalken. Metatarsus, Rindsembryo von 18 Cm. Längsschnitt. Halbschematische Figur. System 1 v. H.

NB. Das Schematische dieser Figur besteht einzig darin, dass die Granulationsräume breiter abgebildet und die Knorpelzellensäulen schematisirt sind; das Uebrige aber ist genau mit der Camera lucida gezeichnet.

a. Grundschicht des perichondralen Knochens.
b. Stelle an der die mittlere Entfernung der Knochenkörperchen = 0,00951 mm. (Tabelle III. S. 31).
c. Stelle an der die mittlere Entfernung der Knochenkörperchen = 0,01782 mm. (Tabelle III. S. 31).
d. Secundäre perichondrale Knochenbalken.
e. Havers'sche Kanäle.
f. Endochondrales Knochengewebe (Alles, was dunkel schrafirt ist).
g. Stelle an der die mittlere Entfernung der Knochenkörperchen = 0,00816 mm. (Tabelle III. S. 31).
h. Stelle an der die mittlere Entfernung der Knochenkörperchen = 0,01740 mm.

i. Grundschicht des endochondralen Knochens (endochondraler Trichter).
k. Temporäre Markkanäle.
l. Persistirende Markkanäle.
m. Endochondrale Grenzlinie.
n. Epiphysärer Knorpel.
o. Knorpelzellensäule von 1stem System.
p. Knorpelzellensäule von 2tem System.
q. Verkalkungsrand.
r. Perichondrium.
s. Endochondrale Ossificationslinie.
t. Periost.
u. Einbuchtige Granulationsräume.
v. Mehrbuchtige Granulationsräume.
w. Tubus medullaris.

Fig. 8. Ungleichmässiges Knochenwachsthum. Radius eines 18 Cm. langen Rindsembryo. Querschnitt in der Höhe ungefähr des ersten Drittels. Doppelttingirt. System 1 v. H.

a. Grundschicht des perichondralen Knochens (primitive Knochenrinde).
b. Secundäre perichondrale Knochenbalken.
c. Havers'sche Kanäle.
d. Grundschicht des endochondralen Knochens (endochondraler Trichter).
e. Endochondrale Uebergangsbalken.
f. Endochondrale secundäre Knochenbalken.
g. Persistirende Markkanäle.
h. Endochondrale Grenzlinie.
i. Aplastisches Gebiet des Knochens (aplastische Fläche).
k. Lebhaft wuchernde osteoplastische Schicht von Periost.
l. In Bildung begriffener perichondraler Knochenbalken, wo die mittlere Entfernung der Knochenkörperchen = 0,00678 mm. (Tabelle I. S. 21.)
m. Der nächstjüngere Knochenbalken, wo die mittlere Entfernung der Knochenkörperchen = 0,01146 mm. (Tabelle I. S. 21).
n. Stationärer endochondraler Knochenbalken.

Der Inhalt der Markräume ist weggelassen.

Fig. 9. Rachitis foetalis. Störung der Knochenarchitectur. Fibula eines 6 bis 7 Monat alten rachitischen Menschenembryo. Querschnitt gegen die Mitte der Diaphyse. System 1 v. H.

Abwesenheit der typischen Anordnung von perichondralen und endochondralen Knochenschichten. Radiäre Richtung der Knochenbalken.

Fig. 10. Fibula eines 5 bis 6 Monat alten Menschenembryo. Querschnitt gegen die Mitte der Diaphyse. Mit Hämatoxylin tingirt. System 1 v. H.

a. Grundbalken des perichondralen Knochens.
b. Perichondrale secundäre Knochenbalken.
c. Endochondrale Grenzlinie.
d. Grundschicht des endochondralen Knochens.
e. Stelle derselben, wo die Reste von verkalkter Knorpelgrundsubstanz verschwunden sind.
f. Endochondraler Uebergangsbalken.

Blaugefärbte Stellen sind Reste von verkalkter Knorpelgrundsubstanz.

Fig. 11. Metaplastische Ossification. Processus condyloideus vom Unterkiefer eines 18 Cm. langen Rindsembryo. Längsschnitt. Doppelttingirt. System 1 v. H.

a. Periphere Schicht des Perichondriums.
b. Osteoplastische Schicht desselben.

c. Einstülpung desselben (Zapfenbildung).
d. Knorpelkanäle.
e. Directer Uebergang des Knorpels in Knochen.
f. Ausgebildete Knochenbalken.
g. Havers'sche Kanäle.

Taf. III.

Fig. 12. Markraumbildung. Sacralwirbelkörper. Rindsembryo 23 Cm. Querschnitt. Doppelttingirt. System 4 v. H.

a. Knorpelzellensäulen vom 1sten System.
b. Knorpelzellensäulen vom 2ten System.
c. Querschnitt von temporären, in Verstopfung begriffenen Markkanälen.
d. Querschnitt von verstopften temporären Markkanälen.
e. Längschnitt von verstopften temporären Markkanälen.
f. In Bildung begriffener persistirender Markkanal.
g. Nicht ganz ausgebildeter persistirender Markkanal.
h. Vollständig ausgebildeter persistirender Markkanal.
i. Längsgeschnittene Kegelwandungen (radiäre Balken).
k. Quergeschnittene Kegelwandungen (Querbalken).
l. Granulationsräume.
m. Aplastisches Gebiet der Ossificationslinie.
n. Verkalkungsrand.
o. Ossificationslinie.

Der Inhalt der Markräume ist weggelassen.

Fig. 13. Rachitis foetalis. Metaplastische Ossification des Markgewebes. Tibia eines 6 bis 7 Monat alten Menschenembryo. Längsschnitt. Doppelttingirt. System 5 v. H.

a. Markgewebe.
b. Verknöchertes Markgewebe.
c. Directer Uebergang des Markgewebes in Knochen (metaplastisches Ossificationsgebiet).
d. Reste von verkalkter Knorpelgrundsubstanz.
e. Quergeschnittene Blutgefässe.

Fig. 14. Knorpelige Anlage des Unterkiefers. Frontaler Längsschnitt durch die Gelenk- und Alveolarfortsätze vom Unterkiefer eines 5,5 Cm. langen Schweinsembryo. Doppelttingirt. System 1 v. H.

a. Längsgeschnittener Processus condyloideus.
b. Quergeschnittener Processus alveolaris.
c. Quergeschnittener Meckel'scher Knorpel.
d. Metaplastisch gebildetes Knochengewebe.
e. Metaplastisches Ossificationsgebiet.
f. Netzartige Gruppirung der Bildungszellen.
g. Osteoplastische Zellenschicht.

Fig. 15. Selbständige Entwickelung der Kronen- und Gelenkfortsätze des Unterkiefers. Querschnitt durch die beiden Fortsätze unter der Incisura semilunaris. Rindsembryo 18 Cm. Länge. Doppelttingirt. System 1 v. H.

A. Processus condyloideus.
a. Hintere Fläche desselben.
b. Mundfläche desselben.
c. In Bildung begriffene Knorpelkanäle.

d. Ausgebildete Knorpelkanäle.
e. Osteoplastische Schicht des Perichondriums.
f. Periphere Schicht desselben.
B. Processus coronoideus.
g. Knochenbalken, welche Reste von verkalktem Knorpel enthalten.
h. Osteoplastische Schicht des Periosts.
i. Periphere Schicht desselben.
k. Erste Anlage der perichondralen Grundschicht des Processus condyloideus.

Fig. 16. Wachsthumsfläche der Fovea posterior Humeri. Querschnitt durch das untere Ende des Humerus an der Stelle der Fovea posterior, Schafembryo 16 Cm. Länge. Doppelttingirt. System 1 v. H.
a. Endochondraler Knochen (das Detail ist nicht gezeichnet).
b. Osteoplastische Schicht des Periosts.
c. Grundschicht des perichondralen Knochens.
d. Fovea posterior Humeri.
e. Periostale secundäre Knochenbalken.
f. In Bildung begriffene periostale Knochenbalken.
g. Persistirende Markkanäle.
h. Havers'sche Kanäle.

Taf. IV.

Fig. 17, 18 und 19. Wachsthum der Scapula. Querschnitte durch die Mitte der Scapula in verschiedenen Stadien ihrer Entwickelung. Doppelttingirt. System 1 v. H.

Fig. 17. Die 27 mm. lange Scapula eines Schafembryo.
a. Fossa supraspinata
b. Fossa infraspinata } aplastische Flächen.
c. Fossa subscapularis
d. Endochondraler Knochen (das Detail ist nicht gezeichnet).
e. Persistirende Markkanäle.
f. In Bildung begriffene Grundschicht des perichondralen Knochens.
g. Endochondrale Grenzlinie.
h. Spina Scapulae.
i. Knorpelige Anlage derselben.

Fig. 18. Die 32 mm. lange Scapula eines Schafembryo. System 1 v. H. mit eingeschobenem Tubus.
a. Fossa supraspinata (Wachsthumsfläche).
b. Fossa infraspinata (aplastische Fläche).
c. Fossa subscapularis (Wachsthumsfläche).
d. Endochondraler Knochen.
e. Persistirende Markkanäle.
f. Grundschicht des perichondralen Knochens.
g. Endochondrale Grenzlinie.
h. Spina Scapulae.
i. Secundäre Balken des perichondralen Knochens.
k. In Bildung begriffene Knochenbalken.

Fig. 19. Die etwas ältere Scapula eines Schafembryo. System 1 v. H. mit eingeschobenem Tubus.
a. Fossa supraspinata
b. Fossa infraspinata } Wachsthumsflächen.
c. Fossa subscapularis

d. Endochondraler Knochen.
e. Markhöhle.
f. Grundschicht des perichondralen Knochens.
g. Endochondrale Grenzlinie.
h. Spina Scapulae.
i. Secundäre Balken des perichondralen Knochens.
k. In Bildung begriffene Knochenbalken.

Fig. 20. Metaplastische Ossification. Präparat von Fig. 11. (Taf. II.). System 7 v. H.
a. Knorpelzellen mit dünner Kapsel und stark entwickelter Pericellularsubstanz.
b. Knorpelzellen, deren Kapsel mit der Grundsubstanz verschmolzen ist.
c. Knorpelzellen, deren Pericellularsubstanz nicht mehr mit Hämatoxylin tingirt wird.
d. Gebilde, welche Uebergangsformen darstellen.
e. Grundsubstanz, welche weder mit Hämatoxylin noch mit Karmin gefärbt wird, oder eine schwache Mischfarbe darstellt (metaplastisches Ossificationsgebiet).
f. Knochenkörperchen.
g. Knochengrundsubstanz, welche mit Karmin gefärbt wird. (Die rothe Farbe ist hier aus technischen Gründen weggelassen.)
h. Osteoplastenschicht.

2.

Diphtherische Endocarditis

von

C. J. Eberth.

Von den mycotischen Processen verdient die nicht pyämische Endocarditis unsere Aufmerksamkeit nicht nur, weil die Aetiologie noch so dunkel, der klinische Verlauf noch sehr wenig studirt ist, sondern auch, weil sich hier Gelegenheit bietet, die Veränderungen, welche die Pilzvegetation in den primär- und secundär afficirten Organen setzt, in voller Reinheit zu beobachten. Bei der secundären, pyämischen Endocarditis ist es oft nur zu schwer, die Wirkung der Pilze von den andern mit ihnen noch verschleppten Massen zu trennen, und dieser Schwierigkeit begegnen wir wieder, wenn wir pilzhaltige Flüssigkeiten dem Organismus einverleiben.

Zur besseren Kenntniss der bei primärer Klappenmycose vorkommenden Pilze ist es aber nothwendig das Verhalten derselben zu einem Organ näher zu untersuchen, in dem wir eine bestimmte Mycose, wie z. B. den diphtherischen Process nach Verimpfung von Diphtheriebacterien mit Leichtigkeit erzeugen und verfolgen können. Gelingt die Uebertragung der Organismen von den Herzklappen ebenso leicht wie die der Diphtheriepilze, und sind die durch beide erzielten Veränderungen makro- wie mikroskopisch übereinstimmend, so dürfte schwerlich etwas der Annahme entgegenstehen, dass es ebenfalls die Pilze der Diphtherie sind, welche die primäre Klappenmycose mit ihren Folgen erzeugen.

Impfversuche mit mycotischen Thromben bei secundärer diphtherischer Endocarditis hat schon Heiberg[1]), aber ohne Erfolg unternommen.

Das eine Mal wurden Gerinnsel von puerperaler Endocarditis in das Peritoneum des Kaninchens gebracht. Das Thier blieb munter, und als es nach 4 Wochen getödtet wurde, fand sich nur ein käsiger Abscess der Bauchwand, aber ohne Pilze. Eine Injection von

---

1) Virchow's Archiv. 56. Bd. S. 414. 1872.

Thrombusmasse, die in Salzwasser verrieben und unfiltrirt der Jugularvene eines zweiten Kaninchens injicirt worden war, hatte kurz nach der Injection den Tod des Versuchsthiers zur Folge.

Dagegen fehlen noch Impfversuche mit den Parasiten der primären Klappenmycose. In einem solchen Fall erhielt ich durch Verimpfung der auf der ulcerirten Mitralis vegetirenden Bacterien, wie der von ihnen abstammenden capillaren Emboli und Abscesse der Nieren, bei jedem Versuchsthier eine echte Hornhautdiphtherie. Die Inoculation wurde auch hier wieder in der schon früher[1] von mir beschriebenen Weise bei Kaninchen, die sich für dergleichen Experimente ganz besonders eignen, vorgenommen. Ich lasse hier eine kurze Beschreibung des Falles, dem ich das Impfmaterial entnommen habe, folgen.

Die Notizen verdanke ich der Gefälligkeit meines Collegen Biermer.

Die Anamnese ist wegen der Benommenheit des Patienten sehr lückenhaft. Er will vor etwa 8 Tagen bei einer grösseren Fahrt erkrankt sein. Die Krankheit begann mit grosser Müdigkeit, Frösteln und starkem Kopfweh. Diese Beschwerden steigerten sich rasch, so dass Patient zu Bette gehen musste. Nach dem Zeugniss des behandelnden Arztes hatte der Kranke hohe Temperatur und grossen Puls, in der Gegend der Mitralis ein blasendes Geräusch, trockne Zunge, und klagte über Schwerathmigkeit, Stechen auf der Brust und ängstliche Träume. Am 26. November Abends kam Patient delirirend ins Spital. Temperatur 40. Während der Nacht häufige Fluchtversuche, gegen Morgen 2 Stunden ziemlich ruhiger Schlaf. Den folgenden Tag häufig stille Delirien, in der Nacht wieder Fluchtversuche, gegen Morgen Schlaf.

Temperatur am 27. November Morgens 40,6, Mittags 12 Uhr 39,6, Abends 5 Uhr 40,6.

Baderemission 40,0—38,6.

Puls 100—124 voll.

Status präsens am 28. November. Patient Fuhrknecht, 30 Jahre alt, kräftig gebaut, ist sehr apathisch; Gesichtsausdruck stupid, theilnamslos. Sensorium benommen. Die linke Nasolabialfalte scheint etwas stärker entwickelt als rechts. Pupillen gleich weit. Die Zunge wird erst nach wiederholtem Anrufen herausgestreckt, ist ganz trocken und hart.

Der Carotispuls sehr bedeutend verstärkt, die Venen von gewöhnlicher Füllung.

Die Respiration beiderseits gleich, aber verstärkt. Die Herzbewegung als verbreiterte, vermehrte Erschütterung in der Papillargegend sichtbar. Die Palpation ergiebt am Hals starken Carotispuls, kräftigen Anschlag des Herzens im 4ten Intercostalraum etwas nach aussen von der verticalen Papillarlinie. Kein Fremissement und Frottement über dem Herzen. Das Abdomen scheint auf Druck in der Ileocöcalgegend etwas schmerzhaft zu sein.

Herzdämpfung: Oberer Rand der 3. Rippe, 5. Intercostalraum, Sternalmitte und 2 Centimeter ausserhalb der verticalen Papillarlinie. Die Milzdämpfung ist wegen Auftreibung der Gedärme nicht genau zu bestimmen, scheint aber nicht vergrössert zu sein.

Die Herztöne an der Spitze und Basis laut und kräftig, aber rein. Gegenwärtig ist kein Geräusch zu vernehmen.

Stand des Zwerchfells etwas hoch; hinten, über den untern Lungenpartieen ziemliches Rasseln, sonst normaler Befund.

Urin trüb, von röthlich brauner Farbe, enthält sehr viel Eiweiss, Cylinder und ziemlich viel Blutkörperchen.

Grosse Müdigkeit, Schwindel und bedeutende Muskelschmerzen im rechten Oberarm, kein Kopfweh.

---

1) Zur Kenntniss der bacteritischen Mycosen. 1872.

Temperatur am 28. November 39,4 Morgens 5 Uhr, 41,0 Abends 7 Uhr, 40,2 Abends 11 Uhr. Im Verlauf des Tages 4 Bäder von 17 Grad während 15 — 20 Minuten; die Remission beträgt 39.2 bis 39.8.

Am 29. November Temperatur um 5 Uhr Morgens 40,0, um 8 Uhr 39,0, um 11 Uhr 40,0. Puls 110—128, schwächer und ziemlich oft aussetzend.

Die Milzdämpfung im Längsdurchmesser ziemlich stark vergrössert. Temperatur am 29sten Nachmittags, zwischen 39,2 und 40,4. 3 Bäder; Remission 38,4, 39,2 und 40,0. Der Puls steigt von 116 morgens um eilf Uhr, auf 144 Abends 10 Uhr. Respiration 36—52.

Mittags rechte Pupille bedeutend weiter als die linke, Flockenlesen und Zupfen an der Decke.

Herztöne rein. Urin von gleicher Beschaffenheit wie früher. Morgenharn 700 C. Centimeter.

In der Nacht bis 12 Uhr Delirien, darauf Somnolenz und Bewusstlosigkeit. Linker Mundwinkel etwas tiefer, Wange schlaffer.

30. November: Schlucken seit gestern Abend sehr erschwert.

Beide Pupillen gleich weit, ziemlich eng, reagiren sehr wenig.

Linke Facialisstörung deutlich. Nirgends Motilitätsstörung. Herztöne rein. Respiration keuchend. Urin von gestern Vormittags 11 Uhr bis Abends gegen 12 Uhr 600 C. Ctm. Beschaffenheit dieselbe. Seither kein Harn. Die Blase nach der Percussion fast leer. Temperatur am 30sten früh 1 Uhr 41,0. Puls 156. Respiration 48. Nach starkem Schweiss sinkt die Temperatur auf 40,4, von 3 Uhr an steigt sie von 40,6 bis gegen 12 Uhr morgens auf 42,2. Gegen Mittag Tod.

Section 14 Stunden p. m.

Die beiden Lungen in grosser Ausdehnung verwachsen, lufthaltig, ödematös und hinten und unten hyperämisch. Im Kehlkopf und Pharynx nichts Besonderes.

Herz vergrössert, grösste Breite über 13 Centimeter. Zahlreiche kleine punctförmige Ecchymosen neben vielen miliaren Abscessen im Peri- und Endocard, wie in der Muskulatur. Der linke Ventrikel stark hypertrophisch. Die Mitralklappe verkürzt und verdickt; in der Vorhofsfläche des einen Zipfels eine flache, über linsengrosse Ulceration nahe dem freien Rand, welche mit weichen, körnigen, grauweissen Auflagerungen bedeckt ist. Die Aortalklappen verdickt und milchig getrübt, zwei Zipfel auf eine ziemliche Strecke miteinander verwachsen. An den Klappen des rechten Herzens keine bemerkenswerthe Veränderung.

Milz stark vergrössert, 16 Centimeter lang, 9 breit, 5 dick, ziemlich weich und von hellrother Farbe.

Auf der Oberfläche wie in der Rinde beider Nieren punctförmige Hämorrhagieen und miliare Abscesse in grosser Zahl. Nieren feucht und mässig blutreich. Einzelne Nierenpyramiden von schmalen grauweissen Längsstreifen und länglichen Abscesschen durchsetzt. In der einen Niere ein älterer, gelber, keilförmiger Infarct. Die Leber bietet nichts Besonderes.

In der Schleimhaut des unteren Dünndarms und des Colon ascendens einige kleinerbsengrosse markige Einlagerungen von dem Aussehen vergrösserter Follikel. Die Schleimhaut stellenweise leicht injicirt und etwas ödematös. Magen frei. Mesenterialdrüsen mässig geschwellt und rosa injicirt.

Die Pia stark injicirt, mässiger Hydrops meningeus. Hirn feucht von mässigem Blutgehalt. Im linken Kleinhirn eine kleinwallnussgrosse röthliche Erweichung.

Die weichen Auflagerungen des Klappengeschwürs bestanden fast nur aus Massen feiner Punctbacterien, wie sie im diphtherischen Belag gefunden werden. Auch in der Umgebung der Ulceration war das Klappengewebe oft weit hin mit Haufen und zahllosen Einzelindividuen jener Organismen durchsetzt. Die freien Ränder und die angrenzenden Flächen der Aortenklappen sind mit einem dünnen Micrococcenbelag überzogen. Haufen dieser Organismen finden sich auch in der Substanz der Klappen. Schnitte durch die kleinen Hämorrhagieen des Endocards und der äusseren Serosa, wie durch die kleinen Abs-

cesse dieser Häute und des Herzmuskels, zeigten mit jenen Bacterien vollgepfropfte, oft varicös erweiterte Blutcapillaren, oder da, wo es bereits zur Eiterung gekommen war, Haufen jener Microphyten zwischen den Eiterkörpern. Oft liessen sich auch hier noch neben den zerstreuten Bacterien die mit solchen gefüllten Gefässe deutlich erkennen. Auch in den anscheinend normalen Partieen des Herzmuskels und seiner Häute fanden sich sehr oft Bacterienhaufen in den Capillaren.

Den gleichen Organismen begegnet man wieder als embolischen Verstopfungen feiner Gefässe des Erweichungsheerdes im Kleinhirn. Die Verhältnisse sind hier ganz analog denen des Herzens, nur noch grossartiger wie da. Fast in keinem Präparat werden die mit Bacterien oft auf lange Strecken embolisirten feinen Arterien und Capillaren vermisst, wenn man nur die Vorsicht gebraucht, mit der Präparirnadel etwas von dem Gerüste des Erweichungsheerdes herauszuheben. In der breiigen Masse der erweichten Partieen liegen die Parasiten zerstreut oder in kleinen Haufen zwischen Körnchenkugeln und Trümmern von Nervenfasern.

Die grauen Puncte und die miliaren Abscesse der Nierenrinde wie die streifenförmigen Eiterungen der Pyramiden bestehen entweder aus frisch mit Bacterien embolisirten Glomerulis und mit jenen gefüllten Harnkanälchen, oder aus kleinen Eiterheerden, die sich um verstopfte Gefässknäuel und Harnkanälchen gebildet haben.

Die etwa erbsengrossen markigen Infiltrationen der Dünn- und Dickdarmmucosa sind kleine Lymphome, deren Blutgefässe viele Bacterienemboli enthalten.

In den geschwellten Mesenterialdrüsen finden sich kleinere und grössere Bacterienballen.

Die Klappenmycose ist offenbar ein ziemlich acuter Process, der sich auf der schon verdickten Mitralis entwickelt hat, denn der ältere keilförmige Niereninfarct, welcher doch sehr wahrscheinlich von der früheren Endocarditis stammt, enthält keine Bacterien. Frische Verletzungen, von denen aus die Infection hätte stattfinden können, sind nicht nachzuweisen, und von den kleinen Lymphomen des Darms, die nichts Anderes als geschwellte Follikel sind, ist der embolische Ursprung nicht zweifelhaft. Ueber den Gang der Pilzinvasion giebt weder die Anamnese noch der Sectionsbefund einen genügenden Anhaltspunct. Die Annahme einer längere Zeit latenten Mycose, die sich von einer Pharynx oder einer Wunddiphtherie entwickelt hat, kann mit unsern bisherigen Erfahrungen über den acuten Verlauf micrococcischer Processe schwer in Uebereinstimmung gebracht werden. Darum halte ich mich einstweilen für berechtigt, die Pilzvegetation als eine frische zu betrachten, deren Keime wahrscheinlich durch die Lunge oder den Darm eingedrungen sind und, nachdem sie in die Blutbahn gelangt, auf der veränderten und durch oberflächliche Verfettung ulcerirten Klappe Wurzel gefasst, sich rasch vermehrt, und durch kleine, abgebröckelte Stücke die zahlreichen Capillarembolieen verursacht haben.

Mit dem Inhalt der kleinen, kaum miliaren Herz- und Nierenabscesse wurde die Cornea mehrerer Kaninchen geimpft. Sämmtliche Versuchsthiere bekamen eine schwere

Hornhautdiphtherie mit heftiger Eiterung und Perforation. Das Mikroskop constatirte bedeutende Wucherung der gleichen Microsphären, wie in den Embolieen und Abscessen. Die Veränderungen waren so übereinstimmend mit denen nach Verimpfung des diphtherischen Belags vom Rachen oder einer Wunde, dass ich um Wiederholungen zu vermeiden, auf meine frühere Schilderung verweise.

Für die primäre Diphtherie des Endocards, sofern die Abwesenheit einer Affection, welche als Ausgangspunct der Klappenmycose beschuldigt werden könnte, diese Auffassung rechtfertigt, ist durch diese Versuche die Identität der Parasiten mit denen der Wund- und Rachendiphtherie erwiesen.

3.

Zur Aetiologie der Fettembolie

von

Th. Egli,

Assistent am path. Institut zu Zürich.

In seiner grössern Arbeit »Ueber Fettembolie«[1] stellt Busch aus einer Reihe von Zenker, Wagner, Uffelmann und ihm selbst veröffentlichter Fälle folgende aetiologische Momente der Fettembolie zusammen: Knochenverletzungen; acute Periostitis und Osteomyelitis; Endometritis und Metrophlebitis: acute Eiterungen in fettreichen Weichtheilen, Caries und Congestionsabscess; chronisches Unterschenkelgeschwür mit Durchbruch eines Knochenabscesses ins Kniegelenk; eitrige Entzündung des Kniegelenks und des intermuskulären Bindegewebes; eitrige Gonitis; Ruptur von Magen und Leber; Erweichungsherd im Gehirn, zahlreiche kleine Abscesse in der Körpermuskulatur, Herz, Lunge, Niere; Altersmarasmus; Unterschenkelgeschwür.

Neben Knochenverletzungen bezeichnet Wagner[2] ausgedehnte Zerreissungen oder Quetschungen des Unterhautfettgewebes als Ursache der Fettembolie der Lungen. Die von Grohe[3] aufgestellte Ansicht, dass die Verstopfung der Capillaren mit Fett nicht embolischer Natur sei, sondern bei verlangsamter Circulation durch Abscheidung von Fett aus fettreichem Blut sich entwickle, hat schon Busch als unhaltbar zurückgewiesen. Das Bild embolischer Füllung der Capillaren durch Fett mit demjenigen hochgradiger Verfettung derselben zu verwechseln ist ebenfalls unmöglich. Es lassen sich somit die bis jetzt erwähnten aetiologischen Momente folgendermassen zusammenfassen: entweder handelt es sich meist um Quetschung und Zerreissung normaler fetthaltiger Gewebe, oder selten um Resorption verfetteten Eiters.

---

1) Virchow's Archiv, Bd. 35, p. 321.
2) Handbuch der allgem. Pathologie p. 225.
3) Canstatt's Jahresbericht 1862. II. p. 64.

Zur Kenntniss einer weitern Ursache der Fettembolie führten mich folgende, im hiesigen pathologischen Institut untersuchte Fälle.

Ueber den klinischen Verlauf des einen theile ich, da mir die Krankengeschichte nicht zugänglich war, aus eigener Beobachtung in Kürze nur Folgendes mit: Nach circa sechswöchentlichem, uncomplicirtem Ileo-Typhus (Nov. 1872) musste in der Reconvalescenz auf Grundlage mässiger Temperatursteigerung, halbfeuchter Rasselgeräusche, wiederholten pleuritischen Reibens und eines bleibend schlechten Ernährungsstandes die Diagnose Lungenphthise gestellt werden. Anfangs März 1873 Symptome basaler Meningitis. Circa 6 Tage vor dem Tode starke, sehr lästige Dispnoe, ohne Veränderung des percutorischen und auscultatorischen Befundes. Vier Stunden vor dem Tode Rasseln. Tod 17. März.

Section 18. März. Diagnose: Chronisch-käsige Pneumonie; Miliartuberkulose der Lungen, der Pia mater, Leber, Milz und des Peritoneums; Lungenoedem; polypöse Gerinnungen im Herzen.

Sectionsbefund:

Gut gebauter, mässig abgemagerter Körper. Geringes Oedem der untern Extremitäten. Schädeldach und Dura blass, in den Subarachnoidealräumen eine geringe Menge Serum; grössere und mittlere Gefässe der Pia mässig gefüllt, feine leer; auf der Seitenfläche der Sylvischen Lappen mehrere bis linsengrosse, graugelbe, harte, mit der leicht löslichen Pia abziehbare Knötchen; im Verlaufe der basalen Gefässe, besonders der art. fossae Sylvii und profunda cerebri zahlreiche miliare durchscheinende, bis stecknadelkopfgrosse, graugelbe, opake Knötchen. Seitenventrikel etwas erweitert, enthalten klares Serum; Ependym glatt, durchsichtig; Hirn von guter Consistenz, feucht; auf der Schnittfläche mässig zahlreiche Blutpuncte; Rinde blass. — Abdomen eingezogen. Im Peritonealsack circa 100 Ccm. klares gelbes Serum. In den Pleurasäcken einige Unzen leicht blutig gefärbtes, etwas trübes Serum. Im Herzbeutel circa 30 Ccm. klares Serum. — Herz im Breitendurchmesser etwas vergrössert. Im Herzen und den grössern Gefässen eine mässige Menge flüssiges Blut und Cruor. Im rechten Ventrikel, dem ostium pulmonale gegenüber, mit den Trabekeln verfilzt, grosse, theils mit glatter und höckeriger Wölbung in das Lumen hineinragende, theils lacunär angefressene und fetzige Gerinnsel, welche durch leichten Fingerdruck in einen graurothen, puriformen Brei zerdrückt werden. Im linken Ventrikel ähnliche, besonders am Septum haftende, aber keinen oberflächlichen Zerfall zeigende, consistentere Gerinnsel. Herzklappen frei. Aus dem l. Bronchus entleert sich schleimig-eitriges Secret. Bronchialschleimhaut geschwellt, blauroth injicirt. In der Pleura der linken Lunge zahlreiche miliare, graue, bis linsengrosse graugelbe, Knötchen; daneben kleine Ecchymosen. Oberer Lappen von vermindertem Luftgehalt, anaemisch, stärker oedematös; im untern Lappen verminderter Luftgehalt, mässiges Oedem, starke Hyperaemie; die ganze Lunge durchsetzt von zahlreichen, zu baumförmig verzweigten Figuren geordneten grauen Knötchen. Rechte Lunge zeigt wesentlich dasselbe; ausserdem im untern Lappen einen oberflächlich gelegenen, wallnussgrossen Käseherd. — Kehlkopf frei. Bronchialdrüsen schiefrig indurirt, zum Theil verkäst. — In der Serosa des Darms und im Netz zahlreiche miliare graue Knötchen. — Milz circa $^1/_3$ vergrössert, Pulpa weich, dunkelroth, Trabekeln und Malpighi'sche Körper undeutlich. In des Serosa der Leber, besonders, wo diese dem Diaphragma anliegt, viele bis linsengrosse, verkäste Knötchen. Leber normal gross, derb, feucht, blass, hellbraun, Läppchen deutlich; im Parenchym einige miliare graue Knötchen. — Linke Niere etwas vergrössert, löst sich leicht aus der Kapsel; Parenchym etwas schlaff, sehr feucht; Corticalis blassroth, in derselben einige linsengrosse käsige Knötchen; Pyramiden grau. Rechte Niere zeigt dasselbe. Mesenterialdrüsen geschwellt. In der Schleimhaut des Ileums, dem Mesenterialansatz gegenüber liegende, längs verlaufende, schiefrig gefärbte Geschwürsnarben. Magen und Blase bieten nichts Abnormes.

Die mikroskopische Untersuchung der Lungen ergab neben unbedeutender katarrhalischer Infiltration, stärkerer bindegewebiger Induration und den Tuberkeln, das Vorhandensein zahlreicher und sehr ausgedehnter Fettembolieen. Dieselben erscheinen in Form kleinerer und grösserer, vereinzelter und gehäufter Tropfen und kurzer ungleich dicker Cylinder, oder bilden baumartige, knorrige Verzweigungen und unregelmässige zerrissene Netze, die sich oft ununterbrochen über zwei bis drei Gesichtsfelder (Ocul. 2, Syst. 4 Hartnack) erstrecken. Sie finden sich durch die ganze Lunge verbreitet; nur in wenigen von den vielen untersuchten Präparaten fehlen sie. — Die durch diesen Befund motivirte Untersuchung des Hirns, der Milz, Leber und Niere ergab dagegen ein negatives Resultat.

Es ist evident, dass obiger Fall von Fettembolie keinem der von den frühern Autoren angeführten analog ist Es muss die Erklärung für denselben in andern Verhältnissen gesucht werden. Die zunächst liegende Voraussetzung ist die, es möchten die Embolieen in directer Beziehung zu den Gerinnseln im Herzen stehen.

An die Möglichkeit, dass Fettembolieen von Thromben abstammen, hat schon Waldeyer[1]) gedacht, indem er sagt: »Es ist aber wohl daran zu denken, dass bei dem puriformen Zerfall ausgedehnter Thrombenmassen sich Fett bildet, welches in grössere Tropfen zusammen fliesst. Jedenfalls ist diese Genese der Fettembolie für weitere Untersuchungen in Betracht zu ziehen.«

Indem ich nun auf diese Frage eingehe, mache ich zunächst darauf aufmerksam, dass bei reichlichem, oberflächlichem, fettigem Zerfall der Gerinnsel im rechten Herzen ausgedehnte Fettembolieen der Lunge, dagegen bei oberflächlich noch intacten Gerinnseln des linken Herzens in den Organen des grossen Kreislaufs keine solchen Verstopfungen sich fanden. Die Richtigkeit der Voraussetzung, dass die Embolieen im kleinen Kreislauf auf die Thromben im rechten Herzen zurückzuführen seien, ist dadurch ausser Zweifel gestellt. In der Zerfallsmasse des rechten Herzens selbst findet sich Fett in reichlicher Menge in Form kleinster bis sehr grosser Tropfen; durch den oberflächlichen Zerfall der Gerinnsel gelangten diese Fetttropfen in den Blutstrom und wurden in den Lungencapillaren zusammengestaut. Das Fehlen der Embolieen im grossen Kreislauf mag seine Erklärung in der schwachen Herzthätigkeit finden, die nicht ausreichte, das Fett durch den kleinen Kreislauf durchzutreiben, und darin, dass der Zerfall der Gerinnsel im linken Ventrikel noch nicht bis zur Oberfläche vorgerückt war.

Ein zweiter Fall von polypösen Gerinnungen des Herzens gab mir bald zu einer Wiederholung der mitgetheilten Beobachtungen Gelegenheit.

M. St., 37 Jahr alt; starb 25. April 1873, Section 27. April. Diagnose: Frische Pericarditis; Stenose und Insufficienz der Mitralis; beschränkte graurothe und rothe Hepatisation der untern Lungenlappen; ältere und frischere Gerinnungen im Herzen; Stauungsleber; Schrumpfungsniere.

---

1) Zur patholog. Anatomie der Wundkrankheiten. Virchow's Archiv, Bd. 40, p. 379.

Sectionsbefund:

Mässig abgemagerter Körper. Rigor verschwunden. Schädeldach normal. Dura blass. Gröbere und mittlere Gefässe der Pia mässig gefüllt: feine leer, etwas stärker geschlängelt. In den nicht erweiterten Seitenventrikeln einige Tropfen Serum. Hirn von guter Consistenz; wenig Blutpuncte auf der Schnittfläche; Rinde blass. Im Herzbeutel circa 60 Ccm. leicht trübes Serum. Viscerales Pericard am Sulcus transversus stellenweise getrübt durch einen zarten fibrinösen Belag, hellroth injicirt und ecchymosirt. Herz vergrössert, misst vom sulcus atrio-ventricularis bis zur Spitze 13 Cm., in der grössten Breite $11^1/_2$ Cm. Rechter Ventrikel erweitert. Wandung mässig verdickt: valvula tricuspidalis et pulmonalis normal. Linker Ventrikel stark hypertrophisch: Segel und Sehnenfäden der Mitralis stark verkürzt und verdickt, zu einem unregelmässigen höckerigen, starren Ringe von ca. $2^1/_2$ Cm. Durchmesser geschrumpft. Auf den Höckern des Ringes frische, dunkelrothe, papilläre Auflagerungen. In beiden Ventrikeln, dem Ostium atrio-ventriculare gegenüber, weiche, theils bis haselnussgrosse polypöse, theils mit den Trabekeln verfilzte flache Gerinnsel: die polypösen zeigen centralen, die flachen oberflächlichen puriformen Zerfall. Herzfleisch rothbraun, etwas brüchig. — Linke Lunge frei, rechte an der Spitze verwachsen. Aus dem linken Bronchus entleert sich schaumig seröse Flüssigkeit. Bronchialschleimhaut blauroth injicirt. Oberer Lappen der linken Lunge lufthaltig, oedematös, vorn mässig, hinten stark hyperaemisch. Am vordern Rande desselben eine keilförmige, dunkelgraurothe, feste Infiltrationsstelle mit haemorrhagischem Rande. Unterer Lappen lufthaltig, stark hyperaemisch und oedematös; der vordere untere Zipfel desselben auf der Schnittfläche prominirend, luftleer, derb, grauroth, fein gekörnt. Aus dem r. Bronchus entleert sich derselbe Inhalt, wie links. Oberer und mittlerer Lappen der rechten Lunge lufthaltig, hyperaemisch und oedematös: unterer in der vordern Partie lufthaltig, oedematös: und hyperaemisch, im Uebrigen im Zustand einer frischen, derben, rothen Hepatisation. — Im Abdomen, ausser Stauungsleber und Schrumpfungsniere, nichts Abnormes.

In den Lungen finden sich ziemlich zahlreiche, in Tropfen und kleinen Cylindern, bisweilen in feinen Verzweigungen auftretende Fettembolieen. Die Herzthromben enthalten kleinere Fetttropfen in grosser Menge, daneben feinkörnigen Detritus und farblose Blutkörperchen.

Dieser Fall ist dem ersten vollständig analog; da auch hier jede andere Aetiologie fehlt, so müssen als solche die zerfallenden Gerinnungen im Herzen angenommen werden.

K. R., 42 Jahre alt, starb 17. April 1873, Section 18. April. Diagnose: Eitrige Gonitis; chronische Bronchitis; Miliartuberkulose der Lungen; polypöse Gerinnungen im Herzen.

Sectionsbefund:

Kräftiger, etwas abgemagerter Körper. Rechte Kniegelenksgegend angeschwollen, fluctuirend. Schädeldach und Dura blass. In den Subarachnoidealräumen eine mässige Menge Serum. Pia von ziemlich normalem Blutgehalt. Seitenventrikel nicht erweitert. Hirn von guter Consistenz, mässig feucht; auf der Schnittfläche eine geringe Menge feiner Blutpuncte; Rinde blass. — Beide Lungen durch bandförmige Adhaesionen verwachsen. Herz normal gross. Im rechten Herzen wenig flüssiges Blut, viel schlaffer Cruor und Faserstoffgerinnsel; im linken Herzen flüssiges Blut. Herzklappen frei. In beiden Ventrikeln, den Atrioventrikularostien gegenüber einige bis haselnussgrosse, weiche, graurothe, polypöse Gerinnsel mit glatter Oberfläche und centraler puriformer Erweichung. Aus dem linken Bronchus entleert sich schleimig-eitriges Secret. Bronchialschleimhaut blauroth injicirt, mässig geschwellt. Linke Lunge lufthaltig, oedematös, vorn und oben von mittlerem, hinten und unten von vermehrtem Blutgehalt; die ganze Lunge durchsetzt von mässig zahlreichen, stecknadelkopfgrossen, graugelben, festen Knötchen. Rechts wesentlich dasselbe. — Milz circa $^1/_3$ vergrössert, im Ganzen dunkel grauroth und mässig consistent, an der Peripherie mehrere haselnussgrosse, tief dunkelrothe, derbere Partieen: Malpighi'sche Körper undeutlich. Leber normal gross: Parenchym derb feucht: Läppchen deutlich, im Centrum

dunkelroth, Peripherie blass gelbroth. Nieren normal gross. Kapsel löst sich leicht; Parenchym derb: Rinde und Pyramiden blass violett. Magenschleimhaut blass. Darmschleimhaut blass, oedematös. In der rechten Kniegelenkshöhle mehrere Unzen dünner Eiter; Gelenkkapsel derb verdickt, oedematös; Synovialis theils dunkelroth injicirt und mit eitrig-fibrinösem Belag bedeckt, theils durch gefässreiche papilläre Wucherungen von sammetartiger Beschaffenheit.

Die Untersuchung der Lungen, Nieren, Milz und Leber auf Fettembolie ergab ein negatives Resultat. — Die Gerinnungen im Herzen enthielten nur moleculären, nicht fettigen Detritus.

Die Fettembolieen fehlen also bei einfachem, nicht bis zur Oberfläche reichendem Zerfall der Herzthromben. In wiefern von andern Fällen, in welchen die Fettembolieen der Resorption von Fett aus Eiterherden zugeschrieben werden, Herzthromben ebenfalls an den Fettembolieen sich betheiligten, kann ich aus dem vorliegenden Material nicht entscheiden.

Man hat sich überzeugt, dass die Fettembolieen aus den früher angegebenen Ursachen keine Entzündungsreize darstellen. Busch vermisste Eiter- und Bindegewebs-Wucherung und Hepatisation; er giebt nur für sehr bedeutende Ausbreitung der Embolieen Haemorrhagieen zu. Dass sie nicht die morphologisch nachweisbare Ursache der pyaemischen Abscesse sind, haben die jüngsten Forschungen über Letztere ergeben. Auch die von Herzthromben abstammenden Fettembolieen ziehen keine entzündlichen Erscheinungen nach sich. Eine bestimmte Beziehung der morphologischen Veränderungen der Lungen zu den Embolieen ist auch in meinen Fällen nicht nachzuweisen: im Gegentheil sind die Embolieen am zahlreichsten und ausgedehntesten im noch unveränderten Gewebe.

Ueber die Erscheinungen der Fettembolieen im Leben existiren keine genauen Angaben. Dass rasche und ausgebreitete Fettembolie der Lunge Hyperaemie, acutes Oedem und Tod bewirken könne (Wagner) ist plausibel, und auch beobachtet worden (Busch). Von dem zuerst beschriebenen Falle, den ich auf der Klinik zu beobachten Gelegenheit hatte, kann ich constatiren, dass das auffallendste Symptom, welches der Kranke in den vier bis fünf letzten Lebenstagen bot, eine denselben in hohem Grade belästigende Dispnoe war, für welche aber physikalisch keine Ursache nachgewiesen werden konnte. Bei der ungeheueren Ausdehnung der Fettembolieen dürfte die Vermuthung nahe liegen, dass die Dispnoe eine Folge der ausgebreiteten Verstopfung der Lungencapillaren war.

Druck von Breitkopf und Härtel in Leipzig.

Fig 1

Fig 2

Fig 3

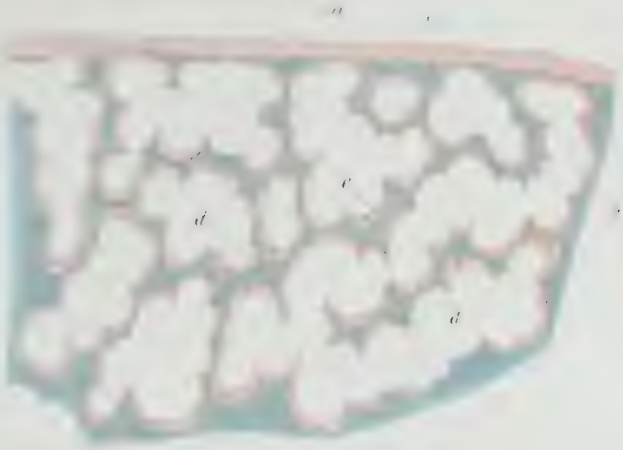

Fig 4

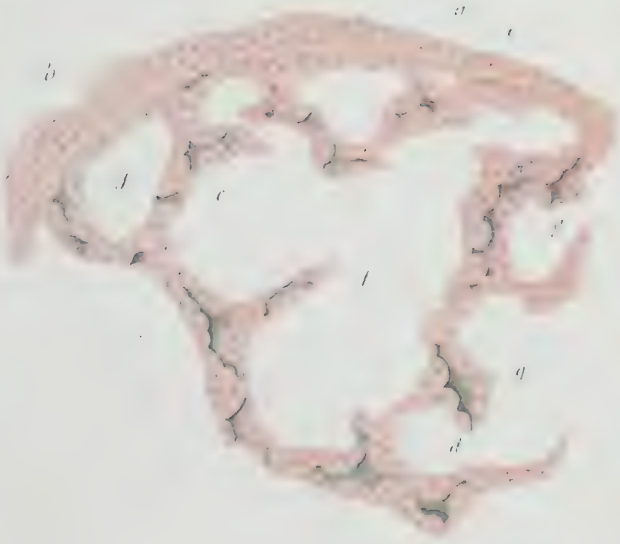

Fig 5

Fig. 6.



Fig. 7.



Fig. 8.

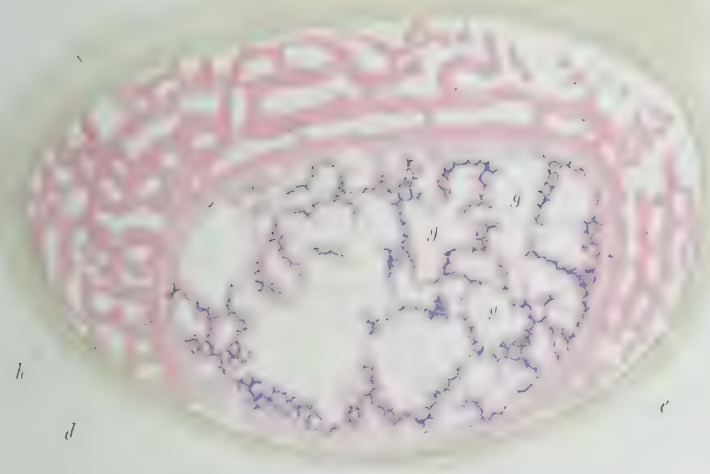

Fig. 9.

Fig. 11.

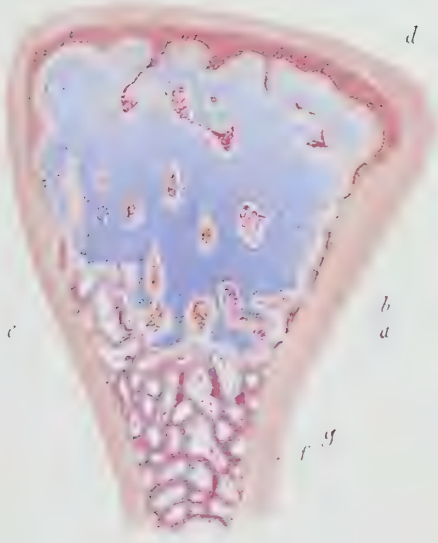

Fig. 10.

Fig. 12.



Fig. 14.

Fig. 13.

Fig. 15.

Fig. 16.

Lith. Anst. v. C. Bach, Leipzig.

Fig. 17.

Fig. 18.

Fig. 19.

Fig. 20.

UNTERSUCHUNGEN

AUS DEM

PATHOLOGISCHEN INSTITUT IN ZÜRICH

HERAUSGEGEBEN

VON

C. J. EBERTH,

O. O. PROFESSOR DER PATHOLOG. ANATOMIE.

ZWEITES HEFT.

MIT ZWÖLF LITHOGRAPHIRTEN TAFELN IN FARBENDRUCK.

LEIPZIG,

VERLAG VON WILHELM ENGELMANN.

1874.

Vorwort.

Obgleich ich mich längst von der Richtigkeit der Cohnheim'schen Untersuchungen über die Herkunft des Eiters und die Veränderungen der Hornhaut bei der Entzündung überzeugt habe, schien es mir doch ein zu leicht erworbener Ruhm, wollte ich jene Beobachtungen einfach bestätigen. Seit aber die Opposition gegen die neue Entzündungslehre immer lauter wird, und diese nicht nur in der kleinlichsten Weise bekämpft, sondern selbst gegen die Hauptpunkte und statt mit Argumenten oft nur mit einem Aufwand von Hypothesen und Worten ihre Angriffe richtet, da mag es Pflicht sein, der guten Sache seine Unterstützung zu leihen.

Zudem haben Cohnheim und die meisten neueren Forscher ausschliesslich mit der acuten Entzündung sich beschäftigt und die chronische wie die Ausgänge des entzündlichen Prozesses überhaupt nur wenig bearbeitet. Ueber den Antheil, welchen Organismen an der Entzündung haben, liegt ferner bis jetzt keine Detailuntersuchung vor. Wer sich freilich noch der wunderbaren Entdeckungen der sechziger Jahre über Cholera- und andere Pilze erinnert, der wird eine Abneigung gegen dergleichen Untersuchungen verzeihlich finden. Liess ich doch auch, nachdem ich mich in der Zürcher Choleraepidemie von 1867 hinreichend überzeugt hatte, mit wie wenig Kritik und Gewissenhaftigkeit jene Arbeiten ausgeführt waren, enttäuscht die parasitologischen Studien ruhen, bis zufällige Beobachtungen von mir und die Anregung durch andere Collegen mich zu ihrer Fortsetzung ermuthigten. Die schwärmerischen Verehrer der Micrococcen, welche diesen fast jede Entzündung aufbürden, werden allerdings durch die folgenden Mittheilungen etwas verstimmt werden und nicht minder die, welche, ohne selbst zu prüfen, sich bisher ablehnend gegen die pathogenen Micrococcen verhielten. „Est modus in rebus".

Gerne hätte ich dem Leser gewissermassen zur Controlle meiner Keratitisstudien eine Reihe von Entzündungsversuchen an dem gefässlosen Knorpel, welche auf meine Veranlassung und unter meiner Leitung Th. v. Ewetsky angestellt hat, zur Hand gegeben. Ich erfüllte jedoch nur einen Wunsch des Herrn Verlegers, wenn ich diese Publication, um den Umfang des Heftes nicht zu sehr zu vergrössern, auf später verschob. Sie soll in einigen Wochen folgen.

Die zweite Arbeit wurde von Dr. Strelzoff während der letzten 3 Jahre selbständig im hiesigen Institut ausgeführt. Wenn ich betone „selbständig", so soll damit nicht gesagt sein, als sei ich diesen Untersuchungen fern gestanden und nur als stummer Zuschauer gefolgt; ich will damit nur aussprechen, dass ich keine Pression auf ihren Verfasser geübt habe. Strelzoff und ich hatten wie so Viele der Annahme gehuldigt, dass bei dem Knochenwachsthum eine Zerstörung des schon gebildeten Knochens stattfindet, bis wir im weiteren Verlauf der Arbeit uns überzeugten, dass die zu Gunsten der Resorption gedeuteten Erscheinungen auch eine andere Erklärung zulassen. Nun weiss ich wohl, dass man eine solche Meinung nur aussprechen darf, um sofort eine Legion von Gegnern zu haben. Mag übrigens der Leser selbst entscheiden, ob trotz der für die Resorption günstigen Versuche Wegner's an Kaninchen-Knochen die Erscheinungen an den Krapp-Knochen der Tauben nicht auch für die Expansion statt nur für die Resorption sprechen.

Welchem dieser Vorgänge man auch die Hauptrolle zuerkennen mag, es wird immer ein Verdienst Strelzoff's bleiben in einer Zeit, wo selbst das appositionelle Wachsthum der Knochen in Frage gestellt wurde, zuerst das selbständige und ungleiche Wachsthum des endochondralen und periostalen Knochens hervorgehoben, die feineren Vorgänge bei der Markraumbildung und der Knorpel und Periostverknöcherung aufgeklärt, neue Thatsachen für das interstitielle Knochenwachsthum gebracht und in der eingehendsten Weise durch mühsame Untersuchung der Krappknochen, auf welche sich die Anhänger der Resorptionstheorie stets mit Stolz und Zuversicht beriefen, diese Lehre geprüft und damit für die Knochenexpansion wichtige Stützen gewonnen zu haben.

Zürich, im October 1874.

C. J. Eberth.

Inhalt.

Seite

Vorwort von Prof. Eberth III

1. Experimentelle Untersuchungen über die Entzündung der Hornhaut von C. J. Eberth 1

Einleitung 1

Untersuchungsmethode 4

Die Keratitis durch Aetzung. — Chlorzink 7

Höllenstein 13

Aetzung mit Kochsalz 15

Die Keratitis nach Einwirkung ätherischer Oele 16

Die Keratitis durch Blosslegung und Verdunstung 18

Die traumatische Keratitis 22

Die mycotische Keratitis 28

Die Ausgänge 38

Schluss 47

Erklärung der Abbildungen 54

2. Genetische und topographische Studien des Knochenwachsthums von Dr. Z. J. Strelzoff, aus Jekatherinoslaw 59

Vorwort von Dr. Strelzoff.

I. Resorptionstheorie. Krappfütterung. — Ursprung der Resorptionstheorie. — Modellirende Absorption von J. Hunter. — Innere und äussere Resorption. — Primäre und secundäre Markräume. — Haversian spaces. — Physiologische und pathologische Knochenresorption. — Resorptionsorgane. — Mechanische Versuche 59

II. Knochenbildung bei Vögeln. Untersuchungsmethode. — Einschnürung des Knorpels. — Primordialer Markraum. — Knorpelverkalkung. — Markraumbildung. — Ossificationstypen und Ossificationsformen. — Intramedulläre Ossification. — Knochenarchitectur 83

III. Krappfütterung. Untersuchungsmethode. — Streifige und diffuse Färbung. — Generelle und Havers'sche Streifen. — Virole colorée. — Drei Stadien des Knochenwachsthums. — Primäre und secundäre Knochenschicht. — Generelle und Havers'sche, geflechtartige und dornkronenförmige Saftkanäle. — Knochenterritorien. — Interterritoriale Saftkanäle. — Decoloration der Krappknochen. — Scheinbare Färbung 94

IV. Knochenwachsthum. Reticuläre, trabeculäre und glatte Ossificationsflächen. — Ueberkleidete und nackte aplastische Flächen. — Wachsthumslacunen und ihre Varietäten. — Charakteristik des interstitiellen Wachsthums. — Proliferirende Knotenpuncte und proliferirende Knochenterritorien. — Verschiebung der Knochenterritorien. — Bedeutung der intramedullären Ossification. — Interterritoriale Linien. — Senescenz der Knochen. — Schluss 134

Erklärung der Abbildungen 189

1.

Experimentelle Untersuchungen über die Entzündung der Hornhaut

von

C. J. Eberth.

Einleitung.

Seit Cohnheim der herrschenden Meinung entgegen, welche den Eiter als das Product der entzündlichen Gewebsproliferation betrachtete, vielmehr in dem Inhalt der Blutgefässe die Quelle des Eiters erkannte, hat diese Lehre eine ebenso bereitwillige Aufnahme wie Opposition gefunden. Manche haben bis heute noch nicht ganz mit den früheren Anschauungen gebrochen, und ohne die entzündliche Proliferation preiszugeben, noch nebenbei den Austritt farbloser Blutkörper zugelassen. Diese bestechende Ansicht fand erst neuerdings trotz der warmen Vertheidigung Cohnheim's durch Wallis und Axel Key einen beredten Anwalt in Böttcher [1]), welcher für die leichteren Entzündungsreize mit aller Entschiedenheit eine Eiterproliferation der gereizten Zellen vertritt und den Austritt farbloser Blutkörperchen nur als die Wirkung stärkerer Entzündungserreger auf die Gefässe selbst erklärt. Dieser Fall würde schon eintreten, wenn ein Entzündungsreiz auf eine grössere Entfernung von der Applicationsstelle die Gefässe in einer Weise alterirte, welche den Blutkörperchen gestattet die Bahn zu verlassen. Die Störungen der Gefässwand sind nach Böttcher theils moleculäre, theils mikroskopisch nachweisbare, die sich in einer Proliferation der Capillaren und ihrer Kerne kundgeben [2]).

---

1) Virchow's Archiv. 58. Bd. 1873 S. 352.
2) l. c. S. 415.

Für Bottcher ist die Extravasation der weissen Blutkörper nur abhängig von der Alteration der Gefässwände, die ja auch Cohnheim als nothwendig für das Zustandekommen der Eiterung betrachtet. Insofern jedoch Cohnheim in seinen Versuchen eine Wirkung der Entzündungserreger auf die entfernteren Gefässe nicht ausgeschlossen hat, ist eben nur jene Thatsache erwiesen, die entzündliche Reizung der Gewebe aber noch nicht widerlegt. Wird durch den Lapisstift das Hornhautcentrum geätzt, so können je nach der Intensität der Wirkung bald nur die in der Umgebung des Aetzbezirks liegenden Corneazellen, bald im weiten Umkreis sämmtliche Elemente insultirt und zerstört werden. Die Alteration der Cornea- und Conjunctivagefässe, die Extravasation der farblosen Zellen und die periphere Trübung sind etwas Secundäres und compliciren den Process, der ohne diese Gefässbetheiligung rein ablaufen und mit einer Vereiterung der gereizten Stelle endigen kann. Die Randtrübung, welche nach centraler Lapisätzung folgt und in der beginnenden peripheren Eiterung ihren Grund hat, kann darum auch nicht allein als ein Beweis für die von der Peripherie gegen das Centrum fortschreitende Eiterung gelten. Ja es liesse sich kaum etwas Anderes erwarten, nachdem durch den Höllenstein weithin gegen den Rand die Zellen zerstört wurden. Denn nur in der Peripherie liegen noch proliferationsfähige Elemente, welche das Centrum mit Eiterkörperchen versorgen können, und dort verlaufen auch die Blutgefässe, von denen die Ueberschwemmung der Cornea mit Eiterkörpern ausgeht. Wie auch die Eiterbildung geschehen mag, die Entzündung musste vom Rande gegen die Aetzstelle fortschreiten.

Gleiche Nachtheile wie der Lapisstift haben noch andere Methoden Cohnheim's. Sowohl bei derjenigen Keratitis, welche als eine Theilerscheinung der Panophthalmitis nach Durchziehen des Bulbus mit einem Faden sich entwickelt, wo also die Cornea durch das Trauma selbst nicht beschädigt wurde, wie bei jener Entzündung, welche ein durch die Mitte der Cornea und die vordere Kammer geführter Seidenfaden hervorruft, lässt sich eine schädliche Wirkung auf die Gefässe nicht ausschliessen. Denn in dem letzteren Fall kann schon wegen des geringen Durchmessers der Froschcornea das Trauma schwerlich auf das Centrum beschränkt bleiben, abgesehen von der Complication, welche durch das Ausfliessen des Kammerwassers gesetzt wird.

Dergleichen Bedenken gegen die angeführten Methoden veranlassten Bottcher Mittel zu wählen, welche das Hornhautgewebe reizen, ohne es zu tödten, und die Gefässe nicht alteriren. Beide Zwecke hoffte er theils durch die chemische Beschaffenheit des Cauteriums theils durch eine möglichst beschränkte centrale Reizung von bestimmter Dauer zu erreichen. Derjenige Körper, welcher im Gegensatz zum Lapis infernalis durch seine milde, einfach reizende und nicht zerstörende Wirkung sich besonders empfahl, schien das Chlorzink in fester und flüssiger Form. Anderen Aetzmitteln gegenüber bietet dieses neben den schon erwähnten Vorzügen die Annehmlichkeit keinen Schorf zu setzen und die Grundsubstanz unverändert zu lassen. Dadurch wird es möglich die in dem durchsichtigen Aetzbezirk auftretenden Veränderungen genau zu verfolgen.

Lässt man den Chlorzinkstift 10 — 15 Secunden auf die Cornea des Frosches einwirken, so findet man nach 24 Stunden in der Ausdehnung der Aetzung den grauen epithelialen Schorf bereits abgestossen, das im Grunde desselben freiliegende Corneagewebe undurchsichtig und dessen Umgebung schleierähnlich getrübt. Diese Trübung, die während der nächsten Tage vielleicht noch etwas an Ausdehnung gewinnt, bildet sich im Verlauf einer Woche in der Regel zurück, ohne dass eine Spur einer Randtrübung während dieser Veränderung des Centrums aufgetreten ist.

Etwa drei Tage nach der Aetzung zeigt die vergoldete Cornea in der Ausdehnung des kreisförmigen Aetzbezirks — »in dem gereizten Centrum« — Corneakörperchen, welche ihre verästelte Gestalt verloren, eine langgestreckte Spindelform angenommen und in feine kurze, bald unterbrochene, bald aus perlschnurartig an einander gereihten Körnern bestehende, goldgefärbte Fädchen sich verwandelt haben.

Der Aetzbezirk wird in der Breite von 4—6 Reihen Hornhautkörperchen von einem schmalen Ring umgeben, welcher gegen das Centrum wie gegen die Peripherie der Cornea sich scharf begrenzt. In seiner ganzen Ausdehnung ist die Grundsubstanz gleichmässig hell, die Elemente dagegen sind viel intensiver gefärbt als die des Centrums und der Peripherie. Seine Hornhautkörper haben ihre Fortsätze verloren und sich in rundliche und rundlich eckige Gebilde verwandelt. Ihr Kern zeigt abgesehen von der runden Gestalt keine bemerkenswerthe Veränderung. Durch seine Grösse und hellere Färbung ist er als der charakteristische Kern der Hornhautkörper leicht zu erkennen. Zwischen diesen Elementen finden sich goldgefärbte, rundliche Körperchen bald von der Grösse ganz kleiner Pünctchen, bald von jener menschlicher rother Blutkörper. In der peripheren Zone »Randzone« sind die Corneakörperchen unverändert.

Obgleich es nahe liegt die Veränderung des Aetzbezirks als den Effect der Schrumpfung in Folge der Wasserentziehung durch den Chlorzinkstift aufzufassen, sträubt sich Böttcher [1]) gegen diese Auffassung schon deshalb, weil jene Veränderung durchaus nicht Schritt hält mit der Stärke der Aetzung. Im Gegentheil bei starker Aetzung gehen in wenigen Tagen die Hornhautkörper zu Grunde und das ganze System der Saftkanälchen tritt in dem Aetzbezirk hervor. Bei leichter Aetzung dagegen entstehen spindel- und kugelförmige Hornhautkörperchen, und da um diese keine verästelten Saftkanälchen zu erkennen sind, lässt sich der Vorgang kaum anders erklären, als dass die Hornhautkörper ihre Fortsätze eingezogen haben.

Aetzt man etwas länger, 20—30 Secunden, so findet man im ganzen Aetzbezirk wie in dem ihn umgebenden Saum die Hornhautkörper in grosse rundliche, mehrkernige Protoplasmaballen umgewandelt. In der übrigen Cornea (Randzone) sind die fixen Hornhautkörperchen vergrössert, ihre Ausläufer stärker entwickelt, von farblosen Blutzellen jedoch

1) l. c. S. 376.

ist nichts zu sehen. Die mehrkernigen Protoplasmaballen, welche morphologisch vollkommen mit den von Cohnheim, Wallis und Axel Key beschriebenen und als eingewanderte farblose Blutkörper erklärten Elementen übereinstimmen, entwickeln sich nach Bottcher aus den Corneakörpern oder kleinen von ihnen abgelösten Theilchen, und damit wäre die centrale Keratitis ohne jede Zellenimigration vom Rande her bewiesen.

So liegt die Entzündungsfrage zum Theil noch so wie vor einigen Jahren. Wohl Niemand bezweifelt mehr die Herkunft der Eiterkörperchen von den Gefässen, aber die active Betheiligung der Gewebselemente an der Eiterbildung ist noch immer controvers.

Wählen wir zu den Entzündungsversuchen gefässreiche dünne Membranen, wie das Mesenterium, die Zunge oder Schwimmhaut, welche den grossen Vorzug der mikroskopischen Beobachtung am lebenden Thiere bieten, so sind wir genöthigt in grosser Nähe der Blutbahnen zu operiren, die ja gerade für das Studium der brennenden Frage möglichst vermieden werden sollen, abgesehen von den Complicationen, welche der Process durch den auf mehrere Tage ausgedehnten Versuch erfährt. Nehmen wir die Hornhaut als Operationsfeld, so begeben wir uns allerdings der grossen Vortheile, welche die Detailbeobachtung des lebenden Organs gewährt, wir gewinnen jedoch dabei in 2 Richtungen. Einmal lassen sich in ziemlicher Entfernung von den Gefässen die Entzündungsreize appliciren, ferner können wir dieselben auf einen sehr zellenreichen Theil, auf ein Gewebe einwirken lassen, in dem die entzündlichen Processe am häufigsten auftreten, Vortheile, welche wir nicht unterschätzen werden, sobald wir die Untersuchung nach der activen Betheiligung der Gewebselemente uns zur Aufgabe machen. Der eine Uebelstand, welcher bei dem Studium der Entzündung an der Cornea unvermeidlich ist, dass wir nicht Schritt für Schritt den Process unter dem Mikroskop verfolgen können, lässt sich meines Erachtens durch eine sorgfältige Untersuchung in den verschiedensten Stadien der Entzündung excidirter Corneae ziemlich heben.

Die Cornea war aber auch dasjenige Object, welches am häufigsten zu Entzündungsversuchen diente und schon aus diesem Grund müssen wir uns an diese halten, wenn wir die an ihr gemachten Beobachtungen einer genauen Prüfung unterwerfen wollen.

Untersuchungsmethode.

Als Versuchsthiere dienten Sommer- und Winterfrösche, Rana temporaria, wie esculenta, Kaninchen und Tauben. Nahm der Versuch längere Zeit — 2 bis 3 Monate — in Anspruch, wurden die Frösche künstlich gefüttert.

Was den Aetzstift betrifft, suchte ich, da es mir darauf ankam, nur eine kleine Fläche des Hornhautcentrums zu ätzen, mit möglichst spitzen Stiften zu operiren. Diese stellte ich mir dadurch her, dass ich dem Lapisstift, nachdem ich ihn mit dem Messer etwas zugespitzt hatte, auf feinem Bimstein, wie man ihn zum Spitzen der Bleistifte braucht, durch Schleifen eine möglichst feine Spitze gab. Mit einiger Geduld wird dieser Zweck, wenn man etwas vorsichtig verfährt, erreicht. Mit dem Messer wäre dies nicht möglich.

An den Chlorzinkstiften, welche nach der Angabe von Bergmann[1]) angefertigt wurden, liess sich wegen der grossen Brüchigkeit viel schwieriger als bei denen aus Silbernitrat eine einigermassen feine Spitze anbringen. Die beste Methode schien mir schliesslich folgende. Man giebt mit dem Messer dem in Staniol- oder Pergamentpapier gehüllten Stift rasch eine grobe Spitze. Da nun das Chlorzink an der Luft begierig Wasser aufnimmt und schmilzt, benütze ich diese Eigenschaft für meine Zwecke, indem ich mehrere Minuten lang das leicht zugespitzte Ende auf einer Unterlage von Fliesspapier reibe, wodurch es gelingt, eine recht feine Spitze zu erhalten.

Vor der Anwendung dieser Cauterien wurde die Cornea, um eine rasche Ausbreitung des Aetzmittels zu vermeiden, durch einen zarten Pinsel oder mit Fliesspapier vorsichtig abgetrocknet und nach der Application des Mittels mit Kochsalzlösung oder Brunnenwasser abgespült.

Die Untersuchung der Präparate geschah theils im Humor aqueus, theils, und am häufigsten, nach Vergoldung. Da Böttcher besonders die von Bastian angegebene, von Pritchard und ihm verbesserte Methode empfiehlt, habe ich auch diese versucht. Sie besteht in Folgendem. Die ausgeschnittenen, frischen Corneae kommen auf 15—20 Minuten in Goldchlorid von $^1/_5$ %, und darauf sofort 20—24 Stunden in ein Stöpselglas, welches eine Mischung von einem Theile Ameisensäure, einem Theile Amylalcohol auf 100 Theile Wasser enthält. Die Vortheile dieses Verfahrens sollen darin bestehen, dass in 24 Stunden die Reduction des Goldes vollendet ist, was bei der Cohnheim'schen Methode erst nach 5—6 Tagen der Fall ist. Die Färbung ist ferner eine ziemlich gleichmässige, die Grundsubstanz bleibt hell, wenn das Gold nicht zu lange eingewirkt hat, eine körnige Ausscheidung desselben tritt nicht ein, und das Nachdunkeln findet nicht in dem Grade wie bei der Cohnheim'schen Methode statt.

Für einzelne Puncte kann ich die Empfehlung Böttcher's unterschreiben; nur habe ich gefunden, dass bei diesem Verfahren, auch, wenn man die Menge der Ameisensäure auf die Hälfte reducirt, das Protoplasma der Eiter- und Corneazellen nicht mit der Schärfe hervortritt wie bei der Cohnheim'schen Vergoldung. Deshalb gebrauchte ich nach diesen Erfahrungen häufiger letztere Methode mit geringen Modificationen, indem ich in

---

1) 1 Theil Kali nitricum und 2 Theile Zincum muriaticum werden bis zum Verpuffen allen Krystallwassers längere Zeit geschmolzen, und wenn die Masse gleichmässig fliesst, in Formen von Staniolpapier gegossen.

der Regel die Cornea 15—25 Minuten in einer ½ procentigen Goldlösung verweilen liess.

Bei dem Verfahren von Böttcher kann man meist nach 2—3 Tagen mit der Staarnadel unter dem einfachen Mikroskop das Epithel abschaben oder abheben, besonders, wenn die Hornhäute kurz vorher einige Minuten in reinem Glycerin gelegen haben. Bei der zweiten Methode gelingt dies erst nach dem 5. oder 6. Tag.

Ist die Vergoldung gelungen, so treten in der nicht oder nur wenig gefärbten Grundsubstanz die Cornea- und Eiterkörper, letztere mit etwas tieferem Ton scharf hervor. Die Kerne der Letzteren erscheinen besonders intensiv gefärbt.

Aus Gründen, die ich nicht kenne, glückt die Goldfärbung nicht immer. Die Färbung der Zellen ist nicht lebhaft genug, die Kerne sind nicht deutlich und die Grundsubstanz ist leicht violett tingirt. Dergleichen Präparate lassen sich durch eine nachträgliche Behandlung mit Hämatoxylin leicht verbessern. Es ist nur nöthig, nachdem sie, um die Essigsäure zu entfernen, ein Bad von destillirtem Wasser erhalten haben, dieselben für etwa ½ Stunde oder noch länger in eine gute Hämatoxylinlösung zu bringen und nach mehrstündigem Waschen (6—24 Stunden) in destillirtem Wasser in dünnen Lamellen zu untersuchen. Ich betone: in dünnen Lamellen. Denn das Hämatoxylin färbt gewöhnlich die Grundsubstanz hellblau. Es ist dies ein Vorzug und ein Nachtheil. Hat man ein Interesse die Grundsubstanz gefärbt zu sehen, vielleicht um besser ihr Gefüge und die in ihr vorhandenen Lücken zu studiren, ist diese Behandlung recht gut, sie eignet sich aber wegen der Färbung der Grundsubstanz weniger für die Untersuchung der ganzen Hornhäute bei schwacher oder starker Vergrösserung.

Das Hämatoxylin ist übrigens nicht für frische Präparate zu gebrauchen, weil hier die Färbung blass und diffus wird. Selbst Hornhäute, welche mehrere Wochen in Müller'scher Flüssigkeit gelegen haben, färben sich damit nur gut, wenn eine mehrtägige Conservirung in dünnem Weingeist vorausgegangen ist. Diese Behandlung liefert mitunter ganz reizende Präparate, welche vollkommen mit den Goldpräparaten concurriren können.

Vortreffliche Dienste leistet die combinirte Behandlung mit Silber und Hämatoxylin. Lässt man eine Silberlösung von ½—1 % auf die frisch excidirte Cornea oder den ganzen Bulbus eine Stunde oder noch länger wirken, erhält man im günstigsten Falle die Grundsubstanz in der ganzen Dicke der Hornhaut gebräunt. Kommt es nicht darauf an, eine totale Färbung zu erzielen, will man vielleicht nur die hintersten Hornhautlamellen färben, oder hat man das vordere Epithel entfernt, genügt schon ein Höllensteinbad von 15—30 Minuten.

An den versilberten Hornhäuten ist es nun leicht, sich über die Gestalt, die Grösse und Zahl der Saftkanälchen zu orientiren. Aber die Versilberung hat den Nachtheil, das Protoplasma der Zellen und die Kerne undeutlich zu machen. Wir erhalten wohl eine sehr scharfe Zeichnung der Lücken und Kanäle, aber über ihren Inhalt und über die Lagerung der Eiterkörper zu denselben und den Corneazellen suchen wir oft vergebens Aufschluss. Bringt

man jedoch ein Silberpräparat, nachdem es mit destillirtem Wasser gewaschen wurde, auf 1—3 Stunden in Hämatoxylinlösung, so erhält man nicht nur die reizendsten, sondern auch die instructivsten Bilder. Die Grundsubstanz ist mehr oder weniger braun, in ihren Lücken erkennen wir das Protoplasma der Eiter- und Hornhautkörper bis in die feinsten Ausläufer und besonders die Kerne leuchtend blau gefärbt.

Die Keratitis durch Aetzung.

Chlorzink.

Aetzt man mit einem frisch bereiteten, spitzen Chlorzinkstift das Centrum der Cornea, so erscheint darauf die geätzte Partie als ein matter, hellgrauer aber noch durchscheinender, scharf umschriebener Fleck. In den nächsten Tagen vergrössert sich derselbe noch etwas, die bläulich weisse Trübung wird gegen den 4. bis 5. Tag etwas stärker, nimmt aber gegen Ende der ersten Woche allmählig ab. Das Centrum erscheint dann noch leicht verschleiert, aber bald kehren hier die normalen Verhältnisse wieder. Jedoch nicht, ohne dass am 2.—4. Tag nach der Aetzung eine anfangs schwache Trübung des Hornhautrandes aufgetreten ist, die gegen das Centrum sich verlierend in den nächsten Tagen an Intensität und Ausdehnung gewinnt, endlich den schmalen Gürtel noch durchsichtigen Hornhautgewebes überschreitet, welcher den Aetzbezirk von der Peripherie trennt, und mit der centralen Trübung zusammenfliesst. Die Hornhautperipherie erscheint dann milchig, der obere Rand etwas stärker als der untere, beide Ränder fast immer trüber als die seitlichen. Das Centrum bildet einen grauen, aber noch durchscheinenden, circumscripten Fleck, vorausgesetzt, dass die Randtrübung noch nicht zu weit gegen das Centrum vorgerückt und zu intensiv ist. In diesem Fall erscheint die ganze Cornea fast gleichmässig milchig getrübt oder wie mit einem grauen Schleier bedeckt.

Gegen Ende der ersten oder Anfangs der zweiten Woche hellt sich die Peripherie wieder auf, nur das Centrum erscheint noch als ein grauer Punct oder Fleck mit undeutlicher Begrenzung; endlich schwindet auch diese Trübung und die Cornea ist klar wie zuvor.

Die Trübung des oberen Randes, welche gewöhnlich, bei nicht zu energischer Aetzung, als ein gegen die Seitenränder sich verschmächtigender halbmondförmiger Saum erscheint, verbreitert sich aber mitunter rasch in der Mitte des Halbmondes und rückt in Gestalt eines gleichschenkligen Dreiecks mit der Spitze gegen den Hornhautscheitel vor, wo sie sich um den Aetzbezirk zu einem verschieden breiten Ring entwickelt, oder sie wird, indem sich

die Spitzen der Sichel gegen einander krümmen, zu einem Ring, welcher das Centrum vollständig umgreift. Dergleichen Bilder habe ich am häufigsten an Sommerfröschen, bei denen sich die entzündlichen Veränderungen mit einer gewissen Vehemenz entwickeln, angetroffen.

Man würde übrigens sehr irren, wollte man erwarten, dass die skizzirten groben Veränderungen immer in einer bestimmten Folge und mit der gleichen Lebhaftigkeit sich entwickeln. Aetzt man eine grössere Zahl von Fröschen gleich lang, so findet man nicht allein grosse Unterschiede bezüglich des Eintritts, der Intensität und Ausbreitung der entzündlichen Vorgänge, sondern auch beim Vergleich der Augen eines und desselben Versuchsthieres solche Differenzen.

Die Trübung beginnt jedoch nicht immer am oberen Rand. Nach stärkerer Höllensteinätzung besonders tritt sie zuerst unten auf, um von da keilförmig gegen den Aetzbezirk vorzudringen, welchen sie ringförmig umgiebt. Auch hier fehlt die Trübung des obern Randes nicht, nur ist sie schwächer. Dies geschieht dann, wenn auch das hintere Epithel der Hornhaut von dem Aetzmittel getroffen wurde. Wenigstens sah ich in solchen Fällen kurz nach der flüchtigen Aetzung weisse Schüppchen und Körnchen in der vorderen Kammer, die aus abgelöstem versilberten Epithel und Silberniederschlägen bestanden. Sie fallen dann auf den Boden der Kammer und sind wahrscheinlich Ursache des Hypopyons, welches häufiger nach Lapisätzung eintritt. Später kommt es dann zur Perforation der Hornhaut nahe dem unteren Rand.

Die bisher geschilderten Veränderungen entwickeln sich übrigens nicht ohne Mitbetheiligung der Conjunctiva und Nickhaut. Selbst nach Chlorzinkätzung stellt sich, auch, wenn man jede stärkere Spannung und Zerrung dieser Membranen während des Experiments zu vermeiden suchte, ein leichtes Oedem der Conjunctiva und Membrana nictitans ein, welches aber bald wieder schwindet; hat man jedoch mit Höllenstein touchirt, werden sowohl die ödematöse Schwellung wie die Hyperämie stärker und dauern länger.

Aetzt man nur 1 — 2 Secunden mit dem Chlorzinkstift, so ist der Effect fast null. Der Aetzbezirk erscheint kaum getrübt, und diese Trübung geht rasch vorüber, ohne dass es zu entzündlichen Veränderungen kommt. Bei 10 Secunden langer Aetzung ist die periphere Trübung schwach, ja sie kann für das freie Auge kaum wahrnehmbar sein. Wurde 30 — 45 Secunden geätzt, entwickelt sich eine stärkere milchige Trübung, die von der Peripherie in kurzer Zeit über die ganze Hornhaut sich ausbreitet, aber nach einer Woche wieder schwindet, indem sie immer schwächer und schwächer wird.

Vergoldet man nach 10 — 30 Secunden langer Aetzung die Hornhaut, so findet man den Aetzbezirk von mattem Aussehen in Folge der Ablösung der oberflächlichsten Epithelien. Entfernt man das Epithel vorsichtig, so erkennt man in der Ausdehnung des Aetzbezirks die Körper der Hornhautzellen vergrössert, die Ausläufer verkürzt; statt des reichen Netzes von Protoplasmafäden findet man in gleichen Entfernungen gelagerte Sterne mit kurzen Strahlen. Die Zellen sind in Folge der Schrumpfung der Grundsubstanz einander näher gerückt. Das Centrum erscheint darum auch bei schwacher Vergrösserung dunkler. Diese Veränderung betrifft übrigens nur die oberflächlichsten Zellen des Aetzbezirks, die der mitt-

leren und tieferen Lagen wie der Peripherie erscheinen unverändert, oder die Veränderung ist so schwach, dass sie nicht besonders in die Augen springt. Ausser der Vergrösserung der Zellkörper und der Verkürzung ihrer Ausläufer fällt noch die stärkere Trübung des Protoplasma durch viele kleine mattglänzende Körnchen auf. Diese Veränderung ist übrigens nicht allein durch das Auftreten von Körnchen — durch eine Art Niederschlag aus dem Protoplasma — sondern mehr durch das Erscheinen zahlreicher, sehr kleiner heller Tröpfchen (Vacuolen) bedingt, welche je nach ihrer Grösse und Zahl dem Zelleninhalt bald eine mehr körnige Beschaffenheit, bald das Aussehen eines von vielen feinen Lücken durchbrochenen Netzes verleihen. Die Kerne der Hornhautzellen zeigen keine bemerkenswerthe Veränderung, vor Allem keine auffallende Schrumpfung.

Wurde auch die Grundsubstanz gefärbt, so erscheinen die Lücken für die Hornhautkörper vergrössert, mit einer klaren Flüssigkeit gefüllt, welche zerstreute feine Körnchen enthält. Es hat den Anschein, als hätte sich die Zellsubstanz in ihre festen und flüssigen Theile gesondert.

24 Stunden nach 30 Secunden langer Aetzung findet man im Aetzbezirke reichliche Vacuolenbildung um den Kern und im Protoplasma, welches dadurch so durchbrochen und rareficirt ist, dass die Kerne fast frei, nur getragen von einem sehr feinen Gitter von körnigen Fädchen, oder von einer klaren, wenige Körnchen enthaltenden Flüssigkeit umgeben scheinen. Um den Aetzbezirk herum liegen dunkle geschrumpfte oft lang gezogene Hornhautkörper mit verkürzten, sich ablösenden und in Körner zerfallenden Fortsätzen. In der Peripherie beginnende Eiterung.

Vergoldet man die Hornhaut 2—3 Tage nach 10—30 Secunden langer centraler Aetzung, so erscheint der Aetzbezirk als eine helle Scheibe, welche ein schmaler dunkler Ring von der breiten Randpartie trennt. Betrachten wir den durchsichtigen hellen Aetzbezirk, so fällt sofort der Mangel an Hornhautzellen auf. Statt ihrer finden wir feinkörnige, goldgefärbte kurze Fädchen oft im rechtem Winkel zu einander gestellt, bald aus solchen gebildete sternförmige Figuren. Diese Gebilde, welche stark reducirte Cornealzellen sind, finden sich aber nur in den vordersten Lamellen, je mehr wir den Tubus senken, desto mehr unveränderte Hornhautzellen tauchen auf, und in den innersten Lamellen sind diese weder an Zahl, Grösse, noch an Gestalt und Inhalt verändert. Taf. I. Fig. 1.

Um den Aetzbezirk Taf. I. Fig. 4 a zieht sich ein Ring aus intensiver gefärbten rundlichen und eckigen Körpern (Böttcher's Reizungszone). Taf. I. Fig. 4 b. Nach Böttcher sind dies Hornhautzellen, welche ihre Fortsätze eingezogen haben. Nach 20—30 Secunden langer Aetzung sollen sich diese Gebilde in mehrkernige Protoplasmaballen umwandeln, während in der Hornhautperipherie die Zellen unverändert bleiben und keine Imigration von Eiterkörpern eintritt. Diese würden vielmehr von den Elementen der Reizungszone geliefert. Es ist jedoch nicht schwer nachzuweisen, dass sehr oft, bevor es noch zur Bildung der Reizungszone gekommen ist, oder, wenn diese auch schon besteht, am 2. Tage etwa, im Hornhautrand schon sehr viele Eiterkörperchen aufgetreten sind, deren Zahl, je mehr die Reizungszone sich entwickelt, rasch ansteigt (Taf. I. Fig. 4 f). Diese Randtrübung auf eine schon vor der Aetzung bestandene Eiterung zurückzuführen, wie Böttcher annimmt, kann ich mich schon darum nicht entschliessen, da ich dieselbe zu constant, sowohl bei Winter- wie bei Sommerfröschen, bei frisch eingefangenen und längere Zeit Internirten beobachtet habe, als dass ich an eine zufällige Complication denken könnte.

Untersucht man die Hornhaut nach einer stärkeren Aetzung von 1—2 Minuten Dauer in Humor aqueus des Frosches, so erscheint das Epithel am Rand klar, im Aetzbezirk dagegen trüb; die Kerne der Epithelien sind von einem Kranz kleiner Vacuolen umgeben, mitunter eingebuchtet, geschrumpft und verzerrt. Gegen das Centrum werden die Zellen kleiner und feinkörnig getrübt. Diese Trübung rührt grösstentheils von vielen kleinen Vacuolen her, welche die Zellsubstanz förmlich gesprengt haben. Ganz im Centrum sind die Epithelien glänzend, wie eingetrocknet. Auch die Kittsubstanz ist in dem übrigen Aetzbezirk von vielen feinen Vacuolen durchsetzt.

Im Aetzbezirk finden sich viele längliche und rundliche klare Tropfen in der Grundsubstanz, oft spindelförmige mit klarer Flüssigkeit gefüllte varicöse Spalten, die durch feine Fäden unter sich und

mit den Hornhautkörpern zusammenhängen. Es sind dies Zellenausläufer, welche in Tropfen zerfallen sind. Um die Kerne herum liegen zum Theil in zahlreichen Buchten der Kernoberfläche viele kleinere und grössere helle Vacuolen. Die Umgebung des Aetzbezirks enthält leicht gequollene Hornhautzellen von vielen Vacuolen durchsetzt, der blasse Kern ist geschrumpft, undeutlich, verzerrt, stabförmig, ja in manchen Zellen ist derselbe gar nicht mehr zu erkennen. Oder die erweiterten Saftkanalhöhlen sind mit einer dunkeln, wenig getrübten Flüssigkeit erfüllt, in welcher die zu sternförmigen Körpern geschrumpften Zellen liegen.

Diese Veränderungen concentriren sich aber nicht allein auf den eigentlichen Aetzbezirk, sondern erstrecken sich mit abnehmender Intensität in eine ziemlich breite Zone, welche den Aetzbezirk vom Hornhautrande trennt. Die Zellen dieser Zone sind etwas blasser als die des Randes und des Aetzbezirks gefärbt, die Zellkörper mehr rundlich, die Ausläufer verdünnt, ihr Protoplasma enthält mitunter Vacuolen. Die Randpartieen scheinen unverändert.

19 Stunden nach 1 Minuten langer Aetzung findet sich im Aetzbezirk einfache Kernschrumpfung neben solcher durch Vacuolenbildung. Die Hornhautzellen sind auf schmale körnige Fädchen reducirt, die Ausläufer in kurze Stücke zerfallen, am Rand des Aetzbezirks sind die Zellen plumper, ihre Ausläufer verkürzt und an Zahl vermindert, das Protoplasma dunkler als in der Peripherie.

Gegen Ende des zweiten Tages haben sich die Zellen des Centrums noch mehr verschmächtigt, darauf folgt nach Aussen um den Aetzbezirk eine Zone von Hornhautzellen mit kugligem Körper und verkürzten, spärlichen Ausläufern, welche durch eine aus dunkeln rundlichen und rundlicheckigen Ballen bestehende Zone von einer Schicht vacuolenhaltiger Hornhautzellen getrennt wird, die allmählig in die Hornhautperipherie mit wenig veränderten oder intacten Zellen übergeht.

5 Tage nach 1 Minuten langer Aetzung ist die Atrophie der Hornhautzellen schon eine ganz bedeutende. Von ihnen sind nur noch die Ausläufer übrig, welche ein Netz bilden, dessen Fädchen von vielen kleinen Löcherchen (Vacuolen) unterbrochen sind und eine ziemliche Zahl feiner dunkel gefärbter Körnchen enthalten.

In der Peripherie des Aetzbezirks finden sich kuglige Ballen und Tropfen, Corneazellen mit gequollenem Körper und kurzen verschmächtigten Ausläufern, mit Vacuolen und kleinen dunkeln Körnern.

In der intermediären Zone — gegen den Hornhautrand — sind die Corneazellen grösser, die Fortsätze verkürzt, die Kerne verzogen, das Protoplasma dunkler gefärbt und vacuolenhaltig.

Die Peripherie enthält anscheinend normale Zellen; hier wie in den centralen Partieen finden sich viel Eiterkörper.

Mikroskopisch zeigen diese Hornhäute gegenüber den frisch geätzten insofern einen bemerkenswerthen Unterschied, als sich jetzt statt des dunkeln Aetzbezirkes eine helle Scheibe findet umgeben von einem verschieden breiten dunkeln Ring, welcher durch einen schmalen hellen Saum, der übrigens nicht besonders deutlich hervortritt, von der Randpartie geschieden wird.

8 Tage nach 30—45 Secunden langer Aetzung sind von den Hornhautzellen im Aetzbezirk nur feine dunkelgefärbte Körnchen übrig, die mitunter zu kurzen Fäden aneinandergereiht sind, und am 12. Tage sind auch diese Reste verschwunden.

Von den zahlreichen Versuchen, die ich mit Chlorzink angestellt habe, wurden hier, der Kürze wegen nur einige charakteristische Beispiele angeführt. Es ergiebt sich daraus dass sowohl nach schwacher, wie nach starker Aetzung (10, 30, 45 Secunden und 1 bis 2 Minuten) zuerst im Aetzbezirk die Hornhautzellen verändert werden und zwischen dem 8. und 12. Tag in Folge der erlittenen Störung und zwar nach schwacher Aetzung nur in den vordersten Lamellen, nach stärkerer in der ganzen Dicke der Hornhaut zu Grunde gehen. Immer beginnt dieser Schwund mit einer starken Verschmächtigung der Zellkörper, Taf. I. Fig. 1, dann atrophiren auch die Ausläufer, es schwinden die Kerne, und eine Zeit lang sind an Stelle der Hornhautzellen aus feinen Fädchen bestehende Sternchen und spin-

delförmige Körper vorhanden, die in immer kleinere Partikelchen zerbröckeln und endlich resorbirt werden. So viel möchte ich hier schon bemerken, dass diese mit Gold sehr lebhaft, ungefähr so intensiv wie die feinsten Nerven sich färbenden Theilchen, nicht etwa dadurch schwinden, dass sie eine progressive Entwickelung nehmen und nachdem in ihnen Kerne entstanden, zu Eiterkörperchen werden, wie Böttcher [1]) annimmt. Mit dem Zerfall der Hornhautzellen des geätzten Centrums wird dieses mehr und mehr von diesen Zellentrümmern befreit, ohne dass es möglich ist eine rein centrale Eiterung zu constatiren oder etwa verschiedene Entwickelungsstufen nachzuweisen, welche jene Zellentrümmer bis zu ihrer definitiven Metamorphose in Eiterkörper durchlaufen müssten.

Die Veränderungen, welche die geätzten Hornhautkörper bis zu ihrem Untergange durchlaufen, bestehen hauptsächlich in einer Vacuolenbildung, welche sowohl im Protoplasma wie im Kern stattfindet. Taf. IV. Fig. 13 B. Je mehr die helle Flüssigkeit, welche den Inhalt der Vacuolen bildet, zur Resorption gelangt, desto mehr schrumpft das Protoplasma ein, wobei sich aus demselben oft feine, mit Gold intensiv sich färbende Körnchen abscheiden. Durch diese Vacuolenbildung wird das Protoplasma mehr und mehr durchlöchert, und endlich zerfallen die stark verschmächtigten Zellensterne in feine Körnchen. Neben der Schrumpfung mit Vacuolenbildung kommt übrigens ebenso häufig noch einfache Schrumpfung vor. Das Endresultat ist in beiden Fällen dasselbe.

Untersucht man nach 30 Secunden langer Aetzung, so findet man die Zellen wahrscheinlich in Folge der Schrumpfung der Grundsubstanz dichter gelagert, vergrössert, die Ausläufer verkürzt, das Protoplasma getrübt und in viele feine Körnchen zerfallen, die Kerne nicht oder nur wenig geschrumpft.

Nach Aetzung von einer Minute oder darüber zeigen sich die Zellenhöhlen erweitert, oft varicös ausgebuchtet, mit einer hellen, durch Gold intensiv blau sich färbenden Flüssigkeit gefüllt, in welcher dunkle Körnchen suspendirt sind. Die Zellkörper und ihre Ausläufer sind geschrumpft, ebenso der Kern, der meistens schwer sichtbar ist. Vacuolen sind nicht constant. Es hat den Anschein, als hätte statt der Vacuolenbildung an der ganzen Zellenoberfläche eine Ausscheidung von Flüssigkeit stattgefunden.

Die oft unmittelbar nach der Aetzung schon vorhandene scheinbare Vergrösserung der Zellkörper erklärt sich wohl zum Theil aus der starken Retraction der Ausläufer, deren Substanz ja die Masse der Zellkörper vermehrt hat. In wie weit bei diesen Veränderungen noch die Contraction des Protoplasma mitwirkt, oder ob sie lediglich auf Schrumpfung zurückgeführt werden müssen, mag vorläufig unentschieden bleiben.

Die Atrophie der Hornhautkörper schreitet in der Peripherie des Aetzbezirks langsamer vor, als im Centrum. Vacuolenbildung ist auch dort constant, aber die hellen Tropfen, welche sich sowohl im Protoplasma, wie im Kern bilden, sind grösser und erscheinen meist zuerst an der Oberfläche des Kerns. Dieser wird dadurch vielfach eingebuchtet, als ob

---

1. c. S. 391.

kleine runde und halbmondförmige Stücke ausgeschlagen wären, verzerrt und zackig. Je weiter die Vacuolenbildung geht, desto mehr schrumpft der Kern, die Vacuolen sind dann oft nur durch schmale Fäden von Kernsubstanz getrennt, endlich zerfällt der Kern in feine Körnchen — er wird durch die Vacuolen zersprengt.

Neben diesem Schwund durch Schrumpfung scheint aber noch eine einfache Verflüssigung des Kerns vorzukommen. Wenigstens trifft man Zellen mit wenig Vacuolen ohne Spur eines Nucleus. Das Erscheinen von hyalinen Tropfen in der Zellsubstanz wird begleitet von einer Ausscheidung grösserer und kleinerer mattglänzender Tropfen und Körnchen aus dem Protoplasma. Von den Körnchen der zerfallenen Kerne unterscheiden sich diese Formen durch die stärkere Färbung, welche sie in Gold oder Hämatoxylin annehmen. Sie werden durch jenes schwarzblau, durch letzteres schön dunkelblau gefärbt. (Taf. IV. Fig. 13g.)

An den Aetzbezirk schliesst sich eine Zone, welche etwa die Breite von 6—10 Zellenreihen hat, die Reizungszone Bottcher's, (Taf. I. Fig. 4b. Taf. IV. Fig. 13A.) oder wie ich sie nennen will, die Körnerzone. Bei schwacher Vergrösserung erscheint sie als ein aus dunkeln Puncten und Körnern bestehender Ring. Dieser ist ausgezeichnet durch die starke Schrumpfung der Zellen, die theils mit, theils ohne Vacuolenbildung erfolgt. Die Veränderungen beginnen mit einer Verkürzung der Ausläufer. Dadurch entstehen zuerst rundlich eckige, zackige und rundliche Körper mit kurzen Fortsätzen. Die Ränder dieser Körper erscheinen oft wie angefressen, wo an der Oberfläche Vacuolenbildung stattgefunden hat. (Taf. IV. Fig. 13 A, a.) Um den Kern herum treten nur selten Vacuolen auf. Sind noch Ausläufer vorhanden, so sind sie auf feine Fädchen reducirt, welche durch mattglänzende Tropfen stellenweise varicös aufgetrieben sind. (Taf. IV. Fig. 13 A, d.) Mitunter sind die stark geschrumpften Zellen noch von einem unterbrochenen Kranz der in Tropfen zerfallenen Ausläufer umgeben. (Taf. IV. Fig. 13A, a, b.) Dabei ist die Schrumpfung der Zellkörper eine recht bedeutende. Das Protoplasma schrumpft zu einem ganz schmalen Saum, welcher den um mehr als die Hälfte reducirten, nun mehr rundlichen Kern eng umgiebt. (Taf. IV. Fig. 13A, e.) Charakteristisch für die geschrumpften Zellen und ihre Ausläufer ist die intensiv schwarzblaue und dunkelblaue Farbe, welche sie nach Gold oder Hämatoxylinbehandlung annehmen. Je weiter die Schrumpfung fortschreitet, desto schwieriger wird es Kern und Zellsubstanz von einander zu unterscheiden; endlich decken sich die Conturen beider, an Stelle der Zellen sind nur noch kleine rundliche und zackige Körper vorhanden, die immer mehr in kleine Tropfen zerfallen, welche endlich ganz schwinden. (Taf. II. Fig. 7c, d.)

An diese Körnerzone schliesst sich nach Aussen ein schmaler heller Gürtel vacuolenhaltiger wenig geschrumpfter Zellen. (Taf. I. Fig. 4c.) Ihre Ausläufer sind sehr verkürzt, an Zahl reducirt und in Tropfen zerfallen, welche sich in Gold oder Hämatoxylin stark färben. Mitunter findet auch eine seröse Quellung der Zellen statt. Die erweiterten Höhlen füllt dann verflüssigtes Protoplasma ohne deutliche Begrenzung, von den Zellen scheint oft nur der Kern erhalten, der Rest des Protoplasma bildet einen zarten Belag auf der Wand

der Zellenhöhle, welcher den Kern umschliesst, und sich auf kurze Strecken in die Kanäle der Zellenausläufer fortsetzt. Oder die Zelle ist noch erhalten, nur etwas geschrumpft und blass und spannt sich mit ihren Ausläufern wie ein Netz durch die von seröser Flüssigkeit stark dilatirte Höhle. (Taf. IV. Fig. 13 B, g.) Dieser Gürtel geht allmählig über in den Hornhautrand mit unveränderten Zellen.

Der Gürtel dunkler Körper, welcher um den Aetzbezirk erscheint — Bottcher's Reizungszone — findet sich sowohl bei schwacher wie bei starker Aetzung (10—15 Secunden 1—2 Minuten) und kommt immer erst in den nächsten Tagen nach der Aetzung zwischen dem 2—3. Tag zur Entwickelung. Nach dem 8—12. Tag sind nur noch Spuren dieser Körper als kleine Körnchen vorhanden. Da wir die Veränderungen, welche diese Zone charakterisiren nie in dem Aetzbezirk, wo doch das Aetzmittel am intensivsten eingewirkt hat, antreffen, werden wir sie auch nicht als die directe Wirkung der stärkeren Wasserentziehung durch Chlorzink deuten können. Es ist vielmehr wahrscheinlich, dass wir es mit einem degenerativen Process zu thun haben, welcher in dem vom Chlorzink weniger afficirten Hornhautgewebe allmählig sich entwickelt und zum Untergang der Zellen führt.

Höllenstein.

Was die Veränderungen nach Aetzung mit Silbersalpeter betrifft, so kann ich mich um so kürzer fassen, als bereits Wallis und Axel Key hiervon eine sehr genaue Schilderung gegeben haben, mit welcher meine Erfahrungen vollkommen übereinstimmen.

Gegenüber dem Chlorzink zeichnet sich der Silbernitrat durch seine sehr energische Wirkung aus. Die entzündliche Trübung wird schon nach einer 5—6 Secunden langen Aetzung mit einem sehr spitzen Stift viel stärker als nach der Application des Chlorzinks. Auch die ödematöse Schwellung der Lider ist bedeutender, Perforation der Hornhaut und ausgedehnte Vereiterung derselben sind häufiger. Wurde die abgetrocknete Cornea nur flüchtig (1 Secunde) mit dem spitzen Stift touchirt, darauf mit Kochsalzlösung abgespült und nach Verlauf von 2 Tagen vergoldet, so erscheint der Aetzbezirk als ein blau gefärbter, scharf umschriebener Fleck, (Taf. VI. Fig. 18 a.), umgeben von einem hellen violett oder roth gefärbten breiten Saum, der allmählig in den blautingirten Hornhautrand übergeht. Fig. 18 d. Aber schon nach 2 Tagen zeigt sich diese rothe Zone in 2 geschieden, von denen die innere schmale in der Breite von 3—6 Hornhautzellen als heller rosiger Saum die Aetzstelle umgiebt, (Taf. VI. Fig. 18 b.) während die äussere, breitere ohne scharfe Grenze gegen die Hornhautperipherie sich verliert. Obgleich die beiden Zonen nicht durch einen besonderen Contur von einander getrennt sind, so setzen sie sich doch sehr scharf gegen einander ab. In dem inneren schmalen Ring fehlt nämlich jegliche Zeichnung, während dagegen in dem äusseren Saum, obgleich die Grundfarbe nahezu die gleiche ist, die geformten Elemente doch noch mehr oder weniger erhalten sind. Er erscheit darum mehr violett.

Die beiden rothen Zonen entsprechen der Körnerzone nach Chlorzinkätzung und dem sie umschliessenden wenig ausgeprägten Ring vacuolenhaltiger Zellen. Wir können sie darum als Vacuolenzone bezeichnen. Man denke sich den silbergefärbten Aetzbezirk weg, lasse den inneren rothen Ring sich so weit nach innen ausdehnen, dass er das Centrum vollständig einnimmt, so hätten wir nahezu die gleichen Verhältnisse wie nach Chlorzinkätzung — ein helles Centrum, den Aetzbezirk, umgeben von einem Ring vacuolenhaltiger Zellen (Vacuolenzone sammt Körnerschicht). Denn mit Ausnahme der Silberimprägnation der Grundsubstanz sind die Veränderungen der Zellen des Aetzbezirks die gleichen wie in den angrenzenden rothen Zonen. Hier wie dort erfährt nämlich das Protoplasma die gleiche Zerstörung, nur mit dem Unterschied, dass nach Aetzung mit Silbernitrat grössere Vacuolen sich bilden wie nach Chlorzink. Für das Studium dieser Veränderungen ist darum die Lapisätzung vorzuziehen.

Die Vacuolenbildung beginnt fast immer in der Umgebung des Kerns. (Taf. I. Fig. 2 a.) An der Kernoberfläche erscheinen grössere und kleinere hyaline Tropfen in halbmondförmigen Vertiefungen. Je zahlreicher diese Vacuolen werden, desto mehr schrumpft der Kern zu einem zackigen sternförmigen Körper ein; es bleibt dann noch ein feines Netz oder Gerüste von Kernsubstanz, das in feine Körnchen sich auflöst, die später zu Grunde gehen. Die gleichen Veränderungen treten auch am Zellenprotoplasma, sowohl im Zellenkörper wie in den Ausläufern auf. Die anfangs vereinzelten Vacuolen nehmen in kurzer Zeit an Zahl bedeutend zu, das Protoplasma wird so förmlich durchlöchert und in ein Netz aus feinen blassen Fäden verwandelt, welches durch neue Vacuolen endlich in kleine Stücke zersprengt wird, die nach kurzer Zeit vollständig verschwinden.

Schon im Beginn dieser Veränderungen erscheinen mattglänzende Körnchen im Protoplasma, welche mit Gold sich intensiv blau färben. Sie verschwinden dann auch mit den abgeblassten Protoplasmaresten oder etwas später. (Taf. I. Fig. 2 b, c.)

Axel Key und Wallis[1]) verlegen die Vacuolen, welche zuerst in der Peripherie des Kernes erscheinen, in den Kern selbst. Es kann jedoch kein Zweifel sein, wie dies auch bereits Auerbach[2]) ausgesprochen hat, dass jene Vacuolen hyaline Tropfen sind, welche aus den Kernen durch ihre Wandungen ausgepresst wurden und den eingezogenen Stellen der Kernoberfläche anhaften. Sieht man genauer zu, so wird man oft die doppelten Conturen der Kernmembran auch im Grund der Buchten wahrnehmen, welche die Vacuolen enthalten. Auerbach scheint mir aber zu weit zu gehen, wenn er eine allmählige Zersprengung der Kerne durch die Vacuolen, wie sie Wallis und Axel Key annehmen, für unmöglich erklärt. Die Bilder, welche man an geätzten Hornhäuten erhält, sind kaum anders zu deuten. Zudem sehen wir in der grossartigsten Weise die Zersprengung des Zellprotoplasma durch Vacuolenbildung. Diese Veränderungen beginnen zuerst im Centrum und schreiten von hier gegen

1) Virchow's Archiv Bd. 55. S 298. 1873.

2) Organologische Studien 1874 S. 71.

die Peripherie, in der Ausdehnung der rothen Zone fort. Endlich gehen im Aetzbezirk und einem schmalen Ring, etwa in der Breite von 4—6 Hornhautzellen, die Elemente zu Grunde[1]). Erst später wird auch der äussere rothe Ring von dieser Störung getroffen und so die zellenfreie Zone verbreitert. Es ist jedoch in diesem der Process nie so auffällig, weil die Zerstörung eine viel geringere Tiefenausdehnung erreicht wie im Centrum und der dasselbe umgebenden Zone. Die wenig veränderten oder intacten Zellen der mittleren Hornhautschichten schimmern noch durch die zellenfreie, äusserste Lamelle hindurch, während in der unmittelbar den Aetzbezirk umgebenden Zone und in letzterem selbst die Hornhautzellen mit Ausnahme der tiefsten Lagen verändert oder zerstört sind.

An der Grenze zwischen der innern und äussern Vacuolenzone finden sich auch die gleichen Gebilde wie in der Körnerzone nach Chlorzinkätzung, nämlich rundliche und eckige, mitunter vacuolenhaltige Körper und kleine Körner. Erstere sind stark geschrumpfte Zellen, letztere die Zerfallproducte der Zellen und ihrer Ausläufer. Beide färben sich intensiv schwarzblau in Gold. Bereits Cohnheim[2]), Wallis und Axel Key[3]) erwähnen diese Gebilde von der mit Lapis geätzten Hornhaut.

Die Bildung dieser Körner ist also keineswegs für die Aetzung mit Chlorzink charakteristisch, wenn sie auch hier wie bei keiner anderen Methode ganz besonders schön und zahlreich sind.

Aetzung mit Kochsalz.

Ausser dem Chlorzink und Silbernitrat habe ich noch einige Versuche mit Kochsalz angestellt, indem ich 1 — 3 Minuten lang einen kleinen Krystall davon auf die Hornhaut wirken liess. Die Veränderungen, welche darauf eintraten, waren ganz übereinstimmend mit denen nach Chlorzinkätzung. In der ganzen Ausdehnung der Applicationsstelle erscheinen unmittelbar nach dem Versuch die Zellkörper vergrössert und ihre Ausläufer verkürzt. Da und dort findet sich spärliche Vacuolenbildung. Im Umkreis des Aetzbezirkes sind die Zellenkörper wie Ausläufer stark verschmächtigt. Die Kerne sind sowohl im Aetzbezirk, wie in dessen Nachbarschaft noch vorhanden, dort indessen weniger geschrumpft wie hier. Im Allgemeinen ist die Kernschrumpfung ziemlich gering. Bei schwacher Vergrösserung erscheint der Aetzbezirk blass, aus dicht gedrängten, etwas plumpen Hornhautzellen bestehend, die ihn umgebende Zone, welche gegen den Hornhautrand sich allmählig verliert, trotz der Verkleinerung der Zellen dunkler, weil die Goldfärbung hier eine viel intensivere ist als im Centrum und der Peripherie.

---

1) Dieser unmittelbar den Aetzbezirk umgebende Ring hat eine ziemlich constante Breite, mag man stark oder schwach, eine grössere Fläche oder nur einen Punct ätzen.

2) Virchow's Archiv Bd. 45. 1869. S. 336. Ueber das Verhalten der fixen Bindegewebskörper bei der Entzündung.

3) l. c. S. 300.

In den nächsten Tagen nach dem 3ten und 4ten Tag nimmt die Vacuolenbildung zu. Im Aetzbezirk erblasst das Protoplasma mehr und mehr und wird allmählig durch die reichliche Vacuolenbildung ganz zersprengt, dass nur noch kleine Fädchen und Körner übrig bleiben. In der benachbarten Zone findet neben der Vacuolenbildung noch eine stärkere Schrumpfung statt, wodurch die Zellen in feinstrahlige, unregelmässige Sterne und in rundliche und zackige Körper verwandelt werden. Diese Zone entspricht der Körnerschicht, deren ich früher bereits gedacht habe. Sie entwickelt sich übrigens nie zu einem so scharf ausgeprägten Ring wie nach der Chlorzinkbehandlung. Die weiteren Veränderungen bestehen in einem körnigen Zerfall der Zellenreste des Aetzbezirks und der umgebenden Zone und endlichem Schwund der Zerfallsproducte.

Die Abscheidung feiner Tropfen und Körner aus dem Protoplasma, welche mit Gold intensiv sich färben, fehlt auch hier nicht.

Die Randpartieen der Schrumpfungszone gehen allmählig über in die Hornhautperipherie mit unveränderten Zellen.

In allen 3 Versuchen liess sich, vorausgesetzt, dass eben nur das Hornhautcentrum geätzt wurde, keine Veränderung der peripheren Zellen jenseits der Vacuolen und Schrumpfungszone nachweisen. Die Hornhautzellen bewahren hier ihre Gestalt und ihr Aussehen, auch der Kern zeigt keine Spur einer Proliferation. Allerdings findet man auch hier mitunter, aber keineswegs oft, Zellen mit 2, und solche mit gelappten Kernen. Dergleichen kommen aber auch in der normalen Hornhaut und zwar ebenso häufig wie in der entzündeten vor.

Die Keratitis nach Einwirkung ätherischer Oele.

Die zu den Aetzversuchen gebrauchten Substanzen entziehen sämmtlich den Geweben Wasser, und es lag darum nahe, die nach ihrer Einwirkung auftretenden Veränderungen der Hornhautzellen lediglich als die Folge dieses Eingriffes zu betrachten. Aus diesem Grund versuchte ich Körper, von denen eine gleich intensive Wirkung wohl ausgeschlossen werden kann, nämlich Oele. Da das heftig wirkende Crotonöl von den Fröschen nicht gut vertragen wird, wählte ich das Nelkenöl. Für meine Zwecke verdünnte ich es mit der gleichen Menge Olivenöl und brachte von dieser Mischung einen ganz kleinen Tropfen auf das Centrum der abgetrockneten Cornea. Derselbe darf jedoch, wenn man eine reine Wirkung

haben will, nicht länger als höchstens eine halbe Minute stehen bleiben. Denn bei einer längeren Application löst sich sofort das Epithel in der Ausdehnung des Tropfens ab, und ausser der specifischen Wirkung des Oels haben wir noch die der Epithelentfernung. Deshalb wurde bereits nach einer halben Minute das Oel mit etwas Fliesspapier aufgesogen und die Hornhaut darauf mit Wasser abgespült.

4—5 Tage nach Anwendung des Nelkenöls ist die Hornhaut noch ganz klar: an vergoldeten Präparaten erscheint die mit dem Oel benetzte Partie als ein heller Fleck, welchen ein schmaler Ring aus dunkeln Hornhautzellen von der breiten Randpartie abgrenzt.

Der helle Fleck enthält sehr blasse, geschrumpfte, vacuolenhaltige Zellen mit kleinen, dunkeln Tropfen.

Der dunkle Ring besteht aus dunkelgefärbten, trüben Hornhautzellen, welche sich von denen des unveränderten Randes auch durch ihre Spindelform und ihre dichtere Lagerung unterscheiden. Die Anordnung dieser Zellen ist meist so, dass sie mit ihrem längsten Durchmesser in der Richtung des Hornhautradius liegen. Die übrigen Veränderungen, welche wir hier wahrnehmen, bestehen nur in der Anwesenheit kleiner Vacuolen und dunkler Körnchen. Der Kern ist meist einfach und unterscheidet sich nicht von dem Kern normaler Hornhautzellen. Wenn man nun auch diesen Ring als eine Proliferationszone Reizungszone auffassen wollte, wozu besonders nach der Betrachtung der ganzen Hornhaut bei schwacher Vergrösserung die Versuchung nahe genug liegt, so würde der Befund des Hornhautrandes sehr bald diese Annahme als irrig erweisen. Obgleich die Eiterung im Allgemeinen eine geringe ist, sieht man doch, wenn man von Tag zu Tag untersucht, dass die Eiterkörperchen zuerst in der Peripherie auftreten, gegen den Ring aus dunkeln Hornhautzellen wandern, diesen überschreiten und endlich in grösserer Zahl in dem hellen Aetzbezirk sich anhäufen.

Etwa mit dem 5—6 Tage sind die Hornhautzellen des Aetzbezirks schon auf feine, kernlose Fädchen reducirt. Versilbert man dergleichen Präparate, so findet man statt der zierlichen, mit vielen Fortsätzen versehenen Saftkanallücken sehr kleine, zackige und spindelförmige Spältchen, entweder mit einer hellen Flüssigkeit oder mit einer sehr zarten feinkornigen Masse gefüllt, in denen manchmal homogene Tropfen vertheilt sind, welche sich in Gold intensiv schwarzblau färben. Auf Taf. III. Fig. 10 habe ich bei einer ziemlich starken Vergrösserung eine Abbildung des Aetzbezirks, in Fig. 9 eine solche von dem Aetzbezirk und der ihn begrenzenden Zone, in Fig. 11 von 2 Hornhautzellen der letzteren gegeben.

Nach einigen Tagen sind auch diese Zellenreste des Aetzbezirks verschwunden.

Die Keratitis durch Blosslegung und Verdunstung.

Die Veränderungen, welche eintreten, wenn wir feuchte Gewebe längere Zeit der Einwirkung der äusseren Luft aussetzen, sind wohl in erster Linie Folgen der Wasserverdunstung. Dass die Luft sonst keine entzündungserregende Eigenschaft hat, davon kann man sich ja oft genug beim interstitiellen Lungen-Emphysem und auch an der Hornhaut überzeugen, wenn man mit einer feinen Canüle Luft in dieselbe injicirt Die unbedeutende Wunde schliesst sich bald, und die Veränderungen, welche in der Hornhaut auftreten, sind dieselben wie nach einer einfachen Verletzung. Ebenso verläuft eine Luftinjection in die vordere Kammer; die Cornea bleibt in beiden Versuchen vollkommen klar mit Ausnahme einer leichten grauen, aber noch durchscheinenden Trübung um die Wunde; Iris und Conjunctiva sind nach Luftinjection in die Kammer 2—3 Tage hindurch etwas stärker injicirt, aber nach dieser Zeit erscheint das Auge, mit Ausnahme einer kleinen, grauen Trübung an der Injectionsstelle, klar wie zuvor.

Bei der längeren Berührung verwundeter oder ihrer schützenden Decke beraubter Gewebe mit Luft wirken ausser der Verdunstung als Entzündungsreiz die Störung der Saftcirculation und Filtration, also verschiedene chemische und physicalische Processe mit. Dass ausser der entzündungserregenden Eigenschaft der Luft durch Wasserentziehung etwa in derselben vorhandene organisirte und nicht organisirte Körper als weitere Entzündungserreger in Betracht kommen, ist schon a priori wahrscheinlich.

Entfernt man von dem Centrum der Froschcornea das Epithel durch Schaben mit einem scharfen Messer, oder indem man ein Stückchen weiches Fliesspapier an die Hornhaut drückt, wodurch in der Regel ein Theil des Epithels am Papier kleben bleibt, so erhält man einen scharf umschriebenen Epitheldefect.

Sofort in Humor aqueus untersucht, erkennt man die Zellen der obersten Hornhautlagen in der Ausdehnung des Epithelverlustes verkleinert, trüb, ihre Ausläufer verkürzt und varicös, die unveränderten Kerne mitunter nur von schmalen körnigen Protoplasmasäumen umgeben, welche zackige und eckige Figuren bilden. Das trübe Aussehen der Zellen und ihrer Ausläufer rührt von einer grossen Zahl sehr kleiner Vacuolen her, die in dem Zellenprotoplasma aufgetreten sind. Diese Vacuolen enthalten allerdings eine wasserklare Flüssigkeit, aber das sie trennende Protoplasmanetz ist trüber. Hierzu kommt, dass die Vacuolen oft äusserst klein sind, wodurch bei einer mässig starken Vergrösserung die Zellsubstanz stärker gekörnt und getrübt erscheint, während man bei Immersion 11 erkennt, dass diese Trübung nur durch die Trennung des Protoplasmas in flüssige und festere Partikelchen — die Vacuolen und Körner bedingt ist. Oft werden die Ausläufer ganz zersprengt in kleinere und grössere, vacuolenhaltige Tropfen. Dieser Befund findet sich jedoch nur in den obersten und mittleren Hornhautlagen, in den untersten Schichten sind die Zellen und ihre Ausläufer unverändert.

Zwanzig Stunden nach der Epithelentfernung ist die Hornhautsubstanz im Bereich des Epitheldefectes stark gequollen, und die Vacuolenbildung hat besonders um den Kern zugenommen. Wahrscheinlich durch diese sind die Kerne oft in kleine Klümpchen zerfallen oder zersprengt, die Zellen noch mehr verkleinert, aber weniger körnig, sondern mehr abgeblasst. Diese Veränderungen der Zellen erstrecken sich noch ziemlich weit über den Rand des Substanzverlustes hinaus. Daran reihen sich weniger vacuolenhaltige, aber sehr blasse Zellen, welche den Uebergang zu den normalen Randpartieen bilden.

Versilbert man die Cornea 24 Stunden nach Ablösung des centralen Epithels, so erhält man die blossliegende Hornhautpartie silbergefärbt. (Taf. V. Fig. 15. Erst bei längerer Einwirkung der Silberlösung wird auch die noch mit Epithel bedeckte Hornhaut gebräunt.

Der Substanzverlust erscheint jetzt als ein brauner Fleck, in dessen Centrum weder Spuren von Zellen noch von Zellenhöhlen zu erkennen sind. Gegen den Rand dieses Fleckes finden sich spärliche interfibrilläre Spalten, und nach Anwendung von Hämatoxylin erkennt man bei starken Vergrösserungen einige sehr feine, blass tingirte, theils unterbrochene, theils zusammenhängende sich kreuzende Fädchen als die spärlichen Reste der früheren Zellen. (Taf. V. Fig. 15e, c.) Ganz in der Peripherie der entblössten Partie liegen sehr verschmächtigte, mit einer feinkörnigen Detritusmasse und mitunter auch mit einem stabförmigen, geschrumpften Kern erfüllte Spalten der Hornhautzellen. (Taf. V. Fig. 15d.) Ihre etwas zackigen Formen, ihre gestreckten feinen spitzen Ausläufer unterscheiden sie leicht von anderen Höhlen, welche ohne bestimmte Anordnung neben jenen sich finden. Diese mehr rundlichen, ausgebuchteten und spindelförmigen Räume sind angefüllt mit mehrkernigen Protoplasmassen (Eiterkörperchen). Mitunter finden sich diese, wenn auch nicht häufig, in leeren Saftkanallücken, oder sie theilen diese mit den zerfallenen Hornhautzellen. (Taf. V. Fig. 15b.) In der nächsten Umgebung des Substanzverlustes — gegen den Hornhautrand — fehlen die Hornhautzellen vollständig; es ist dies ein Gürtel, der bei einem Epitheldefect von 1 Mm. Durchmesser etwa der Breite von 4—6 Hornhautkörpern entspricht. Von diesen sind nur einige blasse Fäden und Stränge, und zackige aus einer feinkörnigen Substanz bestehende Figuren übrig. (Taf. V. Fig. 15f.) und statt ihrer finden sich schon zahlreiche mehrkernige Protoplasmaballen regellos zerstreut.

Dann folgt weiter nach Aussen eine schmale Zone blasser, vacuolenhaltiger Hornhautzellen und endlich der unveränderte Hornhautrand. Beide Zonen gehen allmälig in einander über. Je mehr wir uns dem Hornhautrand nähern, desto zahlreicher werden die Eiterkörper.

Die Eiterung tritt hier verhältnissmässig rasch und sehr heftig auf, wie sich auch schon äusserlich durch die Zunahme der Trübung in den ersten 4—5 Tagen kundgiebt.

So günstig auch die Bedingungen für eine Einwanderung von Zellen aus dem Conjunctivalsack sind, so ergiebt eine an mehreren Thieren angestellte Reihe von Beobachtungen gerade das Gegentheil. Das Centrum des Substanzverlustes ist in den ersten 2 Tagen noch nicht durch Eiterkörperchen getrübt, während dagegen der Hornhautrand, besonders der

obere, deren schon eine ziemliche Zahl enthält. Erst in den darauf folgenden Tagen rücken die Eiterkörperchen über den Rand des Substanzverlustes gegen das Centrum vor. Diese Thatsache widerlegt auch die Annahme, dass die um den Substanzverlust herumliegenden Cornealzellen die Brutstätten der Eiterkörperchen sind. Wir würden in diesem Falle jenen continuirlichen Eiterstrom vermissen, der sich von der Peripherie gegen das Centrum ergiesst, sondern aller Wahrscheinlichkeit nach fände sich näher oder entfernter um den Substanzverlust eine ringformige Eiterzone — ein sogenannter Reizbezirk. Aber gerade da, wo ein solcher jener Voraussetzung nach zu erwarten wäre, sehen wir die Hornhautzellen untergehen.

Vergoldet man kurz nach der Epithelentfernung oder einige Tage später die Hornhaut, so wird das Gewebe in der Ausdehnung des Epitheldefectes mehr blau, die übrige Hornhaut mehr rosa gefärbt. Das blossliegende Hornhautgewebe ist gequollen und bereits nach 24 Stunden sind die Zellen auf kleine Fädchen reducirt.

Um zu entscheiden, ob diese Vacuolenbildung in den Zellen Folge der Verdunstung oder der Imbibition mit Conjunctivalsecret sind, wurde das ganze Froschauge exstirpirt, ein Theil seines Epithels entfernt und der Bulbus in einer Glasdose, welche, um eine zu rasche Verdunstung zu vermeiden, durch ein Stückchen nasses Fliesspapier feucht erhalten wurde, aufbewahrt. Schon nach $2^1/_2$ Stunden konnte man in der Ausdehnung des Epithelverlustes die schönste Vacuolenbildung um den Kern sowohl, wie im Protoplasma, und starke Schrumpfung nachweisen. Jenseits des Epitheldefectes dagegen waren die Zellen unverändert.

Da nach den Untersuchungen von Leber[1], das Kammerwasser schon von dem hinteren Epithel allein zurückgehalten wird, werden wir kaum die Veränderungen der Hornhautzellen allein auf eine stärkere Filtration von Kammerwasser zurückführen können. Es ist vielmehr wahrscheinlich, dass es sich dabei um eine Vacuolenbildung und Schrumpfung in Folge von geringer Verdunstung handelt.

Diese Versuche zeigen wohl, dass nicht die kurze Berührung der entblössten Cornea mit Conjunctivalflüssigkeit während der Zeit von der Epithelentfernung bis zur Excision der Hornhaut jene Veränderungen an den Zellen bewirkt, sie lassen jedoch die Frage unbeantwortet, wie viel von diesen Veränderungen auf den mit der Ablösung unvermeidbaren mechanischen Insult und wie viel auf die Verdunstung kommen. Hierüber mag der folgende Versuch Aufschluss geben.

Exstirpirt man einem eben getödteten Frosch den Bulbus, entfernt mit einem scharfen Messer durch leichtes Schaben ein Stück Epithel, und untersucht sofort in Humor aqueus die Hornhaut, so erkennt man die Hornhautzellen der nicht entblössten Partie als mattglänzende Sterne von ganz demselben Aussehen und Kaliber wie in einer intacten frisch exci-

1) Studien über den Flüssigkeitswechsel im Auge, Archiv für Ophthalmologie 19. Bd. 1873. S. 179.

dirten Hornhaut; in der entblössten Hornhautpartie dagegen vermisst man die bekannte Zellenzeichnung und statt ihrer findet man nur kleine, nicht zusammenhängende, um einen blassen geschrumpften Kern gruppirte Häufchen und Fäden feiner glänzender Körnchen. Selten sind diese zu sternförmigen Figuren angeordnet, es hat vielmehr meistens den Anschein als wäre das Protoplasma sämmtlicher Hornhautzellen der äussersten Schichten in der Ausdehnung des Epitheldefectes in Körner zerfallen. Dieser Zerfall ist sonach Wirkung des Traumas selbst, und die Vacuolenbildung, welche nach einigen Stunden am exstirpirten Auge in so prägnanter Weise hervortritt, scheint die Wirkung der stärkeren Verdunstung, vielleicht auch ein weiterer Grad der durch das Trauma bewirkten Veränderungen zu sein.

Um die Veränderungen der Hornhaut durch Verdunstung bei noch erhaltenem Epithel zu studiren, entfernte ich bei Fröschen die Nickhaut und das obere Lid und brachte die Thiere in ein leeres, offenes Glas. Die Hornhaut ist selbst am 6. Tage nach diesem Eingriff noch vollkommen klar, das Epithel und die Hornhautzellen sind nirgends verändert, nur ganz am Rande finden sich Eiterkörperchen in geringer Zahl, die wahrscheinlich von der benachbarten Wunde her eingewandert sind.

Auch bei Kaninchen gelang es mir nicht durch Einlegen eines Lidhalters eine stärkere Verdunstung der Cornea zu erzielen; die Lidhalter fielen immer nach einigen Stunden aus, ohne dass es mit Ausnahme eines stärkeren Oedems und Injection der Conjunctiva und einer Vermehrung ihres Secrets zu einer Entzündung der Hornhaut kam.

Den gewünschten Zweck erreichte ich dagegen mit der Durchschneidung des Trigeminus in der Schädelhöhle. Bei vollkommener Trennung erfolgt sofort eine stärkere Protrusion des Bulbus. Am folgenden Tage erscheint meist das Centrum der Hornhaut matt, bläulich grau getrübt. Nach 2 Tagen ist auch die obere Hälfte der Cornea mehr milchig, aber noch durchscheinend, die untere dagegen stark getrübt. Die Hornhauttrübung nimmt in den nächsten Tagen zu, wird mehr schmutzig graugelb, besonders das Centrum ist stärker trüb, ganz matt, trocken, mit eingetrocknetem Secret bedeckt, und in der vorderen Kammer findet sich Eiter.

In den darauffolgenden Tagen kommt es zu einer starken eitrigen Infiltration mit centraler Geschwürsbildung.

Viel milder verläuft diese Entzündung, ja sie wird oft um mehrere Tage verzögert, wenn es schon bald (nach dem ersten Tage) zu einer Verklebung der Lider mit Conjunctivalsecret kommt. Löst man die Verklebung, so entwickelt sich rasch die Entzündung in der bekannten Weise.

Mikroskopirt man in den ersten Tagen nach der Durchschneidung, so findet man das Epithel eingetrocknet, glänzend, oft von Rissen und Spalten durchzogen, mit Kalksalzen incrustirt, und besonders in den Spalten mit einem dünnen Micrococcenlager bedeckt. Auch die äussersten Partieen der Hornhaut sind oft diffus mit diesen Organismen infiltrirt. Macht man einige feine Stiche in die Hornhaut, so erfolgt in der gleichen Weise eine Infection mit Micrococcen, wie nach Verimpfung von Diphtheriepilzen. Die mycotischen Wucherungen in der Hornhaut nach Trigeminusdurchschneidung sind übrigens wegen der meist sehr aus-

gebreiteten Eiterung nie so schön, wie in den ersten 2 Tagen nach Verimpfung von Micrococcen auf die normale Cornea.

Die traumatische Keratitis.

Durchsticht man das Centrum der Froschcornea mit einer feinen Nadel, so tritt das Kammerwasser aus der kleinen Wunde, die Hornhaut faltet sich, aber schon nach 2 Tagen ist die Lücke mit Epithel überhäutet. So gering dieser Eingriff ist, so führt er doch zu einer eitrigen Keratitis, die allerdings für gewöhnlich keine grossen Dimensionen annimmt, ja kaum durch eine stärkere allgemeine Trübung sich kundgiebt. Dagegen erscheint der Wundrand schon bald bläulich getrübt. Zwei Tage nach der Verletzung, zu welcher Zeit die Kammer sich grösstentheils wieder gefüllt hat, zeigt sich unter dem Mikroskop die Wunde als ein feiner zackiger Spalt, dessen Ränder durch eine zarte feinkörnige Masse so leicht mit einander verklebt sind, dass es einer vorsichtigen Präparation bedarf, um die Theile in ihrer Lage zu erhalten. Die Wunde ist von einem schmalen hellen Saum umgeben, der auch in Chlorgold und Hämatoxylin nur schwach sich färbt, während das übrige Gewebe damit doch lebhaft blau wird. Auch die Grundsubstanz, welche so leicht mit Hämatoxylin sich imbibirt, wird in der Umgebung der Wunde damit nur wenig tingirt. Ausserdem sind auch die Zellen in einer Zone von 3—6 Zellenreihen verändert und in kleine, zackige, vacuolenhaltige Körper oder feine, körnige Fädchen umgewandelt. Trotz der unbedeutenden Verletzung und der geringen Ausdehnung der um die Wunde auftretenden Veränderungen finden wir immer eine von der Peripherie beginnende, mässige Eiterung.

Um einen sehr kleinen und nur oberflächlichen Substanzverlust zu setzen, griff ich zum Cauterium actuale. Dasselbe muss allerdings mit grosser Vorsicht gebraucht werden, denn es geschieht nur zu leicht, dass man, statt oberflächlich zu cauterisiren, die verhältnissmässig dünne Froschcornea durch und durch brennt, und damit die Kammer eröffnet. Bei einiger Geduld und, wenn man nicht mit dem Material geizt, kommt man übrigens doch zum Ziel. Zur Cauterisation benütze ich eine leicht conisch geschliffene Stricknadel, die ich glühend oder fast zum Glühen erhitzt einen Moment auf die abgetrocknete Cornea wirken lasse. Diese Methode hat entschieden manche Vortheile vor dem Haarseil voraus, auch wenn dasselbe sehr dünn ist und nur durch die Cornea geführt wird. Die Continuitätstrennung ist beim Durchziehen eines Fadens jedenfalls grösser, und wenn derselbe liegen bleibt, der Reiz stärker als nach einer beschränkten und ganz oberflächlichen Verletzung. Auch ist es bei der kleinen Froschcornea kaum möglich mit dem Faden in grösserer Entfernung vom Hornhautrand zu bleiben, während man mit dem Glüheisen einen ganz centralen und sehr kleinen Substanzverlust setzen kann.

Untersucht man sogleich nach der Cauterisation in Humor aqueus, so findet man die unmittelbar unter dem dünnen Schorf gelegenen und die ihm benachbarten Hornhautzellen mit kleinen Vacuolen durchsetzt; grössere Vacuolen haften an der Oberfläche der eingebuchteten Kerne, das Protoplasma ist trüb. Die Schrumpfung der Zellen ist nicht so stark, wie nach der Epithelentblössung. Am Rand der Brandwunde sind die Zellen häufiger in kleine dunkle Körnchen zerfallen (Zersprengung durch Vacuolenbildung), das Epithel stark getrübt, die Zellen blass. Die tiefer gelegenen Corneazellen sind weniger körnig, die Vacuolenbildung ist spärlicher.

24 Stunden nach centraler oberflächlicher Verbrennung ist die Cornea noch klar, und die Brandwunde erscheint als ein kleiner grauer Fleck. Nach 2 Tagen ist die Wunde von einem verwaschenen bläulichen Hof umgeben. Keine Randtrübung der Hornhaut. So bleiben die Verhältnisse auch in den ersten 2 Wochen, dann erblasst der graue, bläuliche Saum um die Wunde, er bildet jetzt nur noch eine zarte schleierähnliche Trübung, und die Wunde selbst erscheint noch als ein grauer Fleck. Nach 2 Wochen ist es schon bei manchen Thieren schwer, die Brandwunde zu erkennen, bei anderen dagegen ist sie durch einen zarten, grauen Fleck oder Streifen (bei linearer Verbrennung) markirt.

Wurde durch die glühende Nadel die Hornhaut perforirt, so findet man nach 11 Tagen die Oeffnung als kleine, graue, von einer gallertigen, durchscheinenden Masse gebildete Hervorragung, umgeben von einer schmalen, bläulich weissen Linie, die nach aussen in eine graue Trübung übergeht, welche aber den Pupillarrand nicht überschreitet. Die Hornhautperipherie ist klar.

An einer vor 2 Tagen mit dem Glüheisen touchirten Hornhaut ist der Brandschorf schon theilweise abgestossen. Nach Vergoldung erscheint das unter dem Schorf gelegene Hornhautgewebe intensiv blau gefärbt. Ein heller Saum umgiebt diese Partie. (Taf. VI. Fig. 17 A.) Ihre dunkle Farbe rührt her von stark gefärbten Hornhautkörpern, welche in Haufen feiner Körnchen zerfallen sind. Die Grundsubstanz selbst ist ebenfalls blau, nur nicht so intensiv, wie die Zellen.

Der helle Saum enthält stark geschrumpfte, vacuolenhaltige und oft auf feine blasse Fädchen reducirte Hornhautzellen (Vacuolenzone). Er setzt sich ziemlich scharf gegen die Umgebung ab, obgleich auch hier noch vereinzelte, vacuolenhaltige und geschrumpfte Zellen liegen. Daran schliesst sich der unveränderte Hornhautrand mit einer geringen Zahl von Eiterkörpern.

Nach einigen Tagen findet sich an Stelle des dunkeln Aetzbezirks ein heller, scharfconturirter Fleck. (Taf. VI. Fig. 17 B.) Dieser ist theils durch die vollständige Abstossung des Schorfs, theils durch die Resorption der zerfallenen Zellen entstanden und nichts Anderes als die frühere Vacuolenschicht, welche ja nicht allein die Seitenränder des Aetzbezirks, sondern dessen ganze, der Hornhaut zugekehrte Fläche umgab, so dass jene in der Vacuolenschicht, wie in einer Schale lag. Ist dieser helle Fleck sehr klein, so wird er von unver-

ändertem Hornhautgewebe begrenzt, ist er etwas grösser, hat er etwa einen Durchmesser von 5—7 Hornhautzellen, so wird er von einem schmalen, dunkeln Ring eingefasst, der theils aus Eiterkörpern, theils aus vergrösserten Hornhautzellen besteht. In der von dem Ring begrenzten Partie hat auch die Grundsubstanz ihre Structur ganz verloren und besteht aus einer weichen homogenen Masse, welche sich sehr lebhaft in Hämatoxylin färbt. Auf diesen Ring folgt der Hornhautrand mit unveränderten Zellen und einer geringen Zahl von Eiterkörpern.

6—8 Wochen nach oberflächlicher Verbrennung findet sich an Stelle der Brandwunde ein grauer, etwas verwaschener Fleck, der mit dem freien Auge oft kaum sichtbar ist, oder als eine zarte, schleierähnliche Trübung mitten in der durchsichtigen Hornhaut erscheint. Nach Goldbehandlung wird der Fleck intensiv blau. (Taf. VI. Fig. 17 C., a.)

Die Eiterkörperchen sind jetzt ganz oder grösstentheils verschwunden und das Hornhautgewebe mit Ausnahme einer stärkeren Wucherung seiner Zellen im Grund und der Umgebung der früheren Wunde normal.

Mit diesen Beobachtungen scheinen die von Cohnheim[1] in Widerspruch. Wurde die Zunge des Frosches mit dem glühenden Knopf einer dünnen Sonde gebrannt, so erfolgte sofort eine äusserst energische Hyperämie des ganzen Bezirks; weiterhin entwickelte sich die Rückbildung dieses Zustandes, und nur die Gefässe, welche direct in den Brandschorf führten, blieben zunächst dilatirt. Aber nach einiger Zeit verengerten sich auch diese, auch kam es gar nicht zu einer Stagnation in den Capillaren der Umgebung des Schorfs, vollends blieb jegliche Transsudation und Extravasation aus, und abgesehen von den rein mechanischen Folgen des etwaigen Gefässverschlusses, war die einzige Folge dieses Ereignisses, dass ein ganz umschriebener gelblicher Schorf haften blieb, mitten in übrigens ganz unverändertem Gewebe.

Ueber die Brandwunden der Zunge besitze ich zu wenig Erfahrung, um sagen zu können, in wie weit die Gewebsveränderungen von denen der Hornhaut abweichen. Ist das Gewebe weniger zellenreich als die Hornhaut, die Wunde sehr klein, und liegt sie in einem zellenfreien Bezirk, so kann es leicht sein, dass man gar keine Veränderung an den Zellen findet.

Bringt man einen Fremdkörper aus festem Material, etwa eine feine Nadel, oder noch besser einen dichten, indifferenten Körper, etwa ein Stückchen Silberdraht oder einen Glasfaden, so in die Hornhaut, dass er ganz in deren Gewebe liegt, so erfolgt in der Regel nur in der Umgebung des Fremdkörpers eine geringe Eiterung und der Hornhautrand bleibt klar oder wird nur wenig getrübt. Selbst, wenn der Körper mehrere Tage liegt, ändert sich dieses Bild wenig, die Eiterung wird um den Fremdkörper etwas stärker und führt schliesslich auch zu einer Ausstossung desselben, ohne dass die Hornhautperipherie

1) Neue Untersuchungen über Entzündung. 1873. S. 20.

stärker getrübt und undurchsichtig wird. Die Trübung ist vielmehr so gering, dass die Hornhaut nur leicht verschleiert erscheint. Die Eiterung ist jedoch auch hier im Anfang keine rein centrale. Erst durch die Anhäufung der von der Peripherie eingewanderten Zellen bildet sich ein centraler Eiterheerd.

Stärker wird die entzündliche Trübung nach Einführung eines dichten Fadens aus Hanf, Seide oder Catgut. Die Trübung beginnt auch hier vom oberen Rande und schreitet von da gegen das Centrum vor, wo sie um den Fremdkörper herum bald einen hellen Hof bildet. Hypopyon tritt, selbst, wenn der Faden eine Woche liegt, nicht ein.

Mitunter entwickelt sich jedoch nach Einführung eines Seiden- oder Leinenfadens statt der milchigen Trübung eine schmutzig graugelbe, die Injection der Conjunctiva wird stärker, die Secretion vermehrt, Hypopyon erscheint, und lässt man der Entzündung ihren Lauf, kommt es zu einer förmlichen Vereiterung und endlichen Abstossung der Cornea.

Untersucht man, so lange die schmutzige Trübung, welche immer zuerst von dem Fremdkörper ausgeht, noch auf dessen nächste Umgebung localisirt ist, so findet man sowohl an der Oberfläche des Fadens, wie in dessen Spalten dichte Massen grauer und graubrauner Micrococcen, die oft in grossen rundlichen Ballen beisammen liegen. Wie bei der einfachen Rachendiphtherie, kommen auch hier kleinere, mehr graue und etwas grössere, graubraune Coccen vor.

Aber auch in den mit dem Wundkanal communicirenden Spalten der Hornhaut sind diese in grossen Colonieen gehäuft (Taf. VI. Fig. 19, 20 b.) und weithin bilden sie eine mehr diffuse Infiltration des Gewebes durch zahlreiche Einzelindividuen oder kleine Haufen. (Taf. VI. Fig. 20 c.) Die Eiterung um den Fremdkörper kann noch eine sehr minime sein, ja sie hat oft noch nicht einmal dessen Umgebung erreicht. Die schmutzige Trübung um den Fremdkörper ist in diesem Fall grösstentheils durch die Organismen bedingt.

Der Eiter in der vorderen Kammer enthält, auch wenn die Ligatur nur durch die Hornhaut geführt wurde, vereinzelte Micrococcen und kleine Ketten derselben.

Diese Versuche zeigen, wie sich bei Anwendung des gleichen Materials eine spontane Wundmycose entwickelt, die sich in nichts von der durch Verimpfung diphtherischer Auflagerungen erzeugten unterscheidet. Offenbar ist es die grössere Oberfläche dieser Fremdkörper und ihre geringe Dichtigkeit, welche eine Ansiedlung und enorme Vermehrung der Organismen in den mit zersetztem Wund- und Conjunctivalsecret durchtränkten Fäden ermöglicht. Dass nicht in allen Versuchen bei Anwendung des gleichen Materials diese Wundmycose sich entwickelt, daran tragen wohl äussere Bedingungen, vielleicht auch die stärkere Reaction des Gewebes Schuld. Was die Operation betrifft, so war diese stets mit der grössten Vorsicht und Reinlichkeit ausgeführt worden, auch hatte ich mich vorher durch mikroskopische Untersuchung der Fäden von der Abwesenheit pflanzlicher Organismen überzeugt, und doch entwickelte sich in dem einen Fall nur eine einfach eitrige, in dem andern eine mycotische Keratitis.

Obgleich ich keine Statistik dieser Versuche besitze, kann ich doch soviel schon

sagen, dass ich bis jetzt nach Anwendung von Catgutligaturen nie eine Mycose habe eintreten sehen. Der Grund liegt wohl in der grösseren Dichtigkeit dieser Saiten und wohl auch in der stärkeren Reaction, welche die sie tränkende Carbolsäure hervorruft. Wie eine Vergleichung der Querschnitte von gewöhnlichen Seiden- und Leinenfäden mit denen der carbolisirten Darmsaite lehrt, ist diese, was die Dichtigkeit betrifft, jenen Ligaturen vorzuziehen.

Um die Hornhaut nur mechanisch und mit Vermeidung einer Continuitätstrennung zu reizen, brachte ich kleine, festgerollte Baumwollenbäusche in den Conjunctivalsack[1]). Es erfolgt darauf schon bald ein starkes Oedem der Conjunctiva und Nickhaut, welches selbst nach einem nur mehrstündigen Verweilen der Bäusche noch 3—5 Tage sich erhält. Die Cornea bleibt dabei klar. Hat die Baumwolle 3 Tage gelegen, so erscheint die Hornhaut, soweit sie nicht mit dem Fremdkörper in Berührung war, — in ihrer oberen Hälfte — wenig getrübt, die untere, der Berührung und dem Druck des Fremdkörpers ausgesetzte Hornhautpartie dagegen leicht grau, und mit einem zarten, grauen, schleierähnlichen Exsudatbelag aus Eiterkörpern und einigen Micrococcen lose bedeckt. Liegt die Baumwolle noch länger, dann entwickelt sich eine starke Trübung der Cornea, die meist mit einer Erweichung (eitrigen Schmelzung) des unteren Hornhautsegmentes endigt.

Untersucht man 2 Tage nach dem Einbringen der Baumwolle die Cornea, so findet man nicht allein im unteren Hornhautsegment in der Ausdehnung der Berührungsfläche mit dem Fremdkörper, sondern auch im Centrum und dem obern Rand die Hornhautkörper sehr verändert. Im Centrum ist die Veränderung verhältnissmässig am schwächsten.

Man vermisst zuerst an den Zellen die zierliche Sternform und das Netz der Ausläufer. Dieses ist vielmehr unterbrochen, die Zellen, ihre Kerne und die Ausläufer sind geschrumpft, das Protoplasma ist trüb, vacuolenhaltig und färbt sich intensiv schwarzblau in Gold. Neben diesen weniger veränderten Hornhautzellen finden sich solche, welche in kleinere und grössere Tropfen zerfallen sind, die bald noch in sternförmigen Haufen beisammen liegen, bald zerstreut vorkommen. Mitunter ist das Protoplasma der Hornhautkörper so stark reducirt, dass die Kerne fast frei und nur von schmalen Protoplasmahöfen umgeben sind. Diese Veränderungen beschränken sich hauptsächlich auf die obersten Schichten der Hornhaut; die mittleren und die tieferen Lamellen werden erst bei längerem Liegen der Fremdkörper afficirt.

Die Eiterkörper finden sich in ziemlicher Zahl in der Hornhautperipherie, viele davon sind bereits bis nahe an das Centrum vorgerückt. Blieb die Baumwolle 8 Tage liegen, so löst sich, soweit dieselbe die Cornea berührte, das Epithel leicht ab, an einzelnen kleinen Stellen fehlt es bereits. Die Zerstörung der Hornhautzellen und die Eiterung sind jetzt schon recht beträchtlich.

---

1) Bei dergleichen Versuchen ist es gerathen mit einer grösseren Zahl von Versuchsthieren zu operiren, da oft kurz nach dem Versuch oder in den ersten Tagen nachher die Bäusche ausfallen.

Gegen diese Versuche liesse sich einwenden, dass die Hornhaut nicht allein mechanisch, sondern auch chemisch durch das von der Baumwolle aufgesogene, zersetzte Conjunctivalsecret gereizt wurde. Auch kann die Möglichkeit einer Einwirkung niederer, in dem veränderten Secret vorhandener Organismen nicht ausgeschlossen werden. Und in der That findet man bei längerem Liegen der Baumwolle in der sie tränkenden, zellenhaltigen Flüssigkeit Micrococcen sowohl vereinzelt wie in Colonieen, wenn auch nicht in überraschend grosser Menge.

Um jenen Einwand zu entkräften, versuchte ich die Hornhaut durch andauernden Druck mit einem dichten Körper zu reizen und zugleich eine Stagnation des Secrets zu vermeiden. Dies hoffte ich durch das Einbringen kleiner Glasstückchen in den Conjunctivalsack zu erreichen. Zu diesem Zweck nahm ich kleine Splitter von Deckgläschen und schmolz diese zu flachen und napfförmigen kleinen Stückchen etwa von der Grösse einer kleinen Linse und darunter, wobei ich alle Kanten und Ecken durch Schmelzen abrundete. Bringt man solche Glasstückchen in den Conjunctivalsack, so fallen allerdings viele wieder aus, doch passirt dies im Allgemeinen weniger leicht bei nicht zu kleinen, napfförmigen Glasstückchen, wenn man dieselben so in den Conjunctivalsack bringt, dass sie ihre convexe Fläche der Hornhaut zukehren. Durch den Fremdkörper wird der untere Abschnitt der Nickhaut stärker gespannt und so jener leicht gegen die Hornhaut angedrückt; der freie Theil der Membrana nictitans, schlägt sich etwas über den Rand des Glasstückchens und verhindert dadurch das Herausfallen desselben. Dabei ist die Bewegung des Lides nicht merklich behindert, und die ganze obere Hälfte der Cornea kann noch von dem oberen Abschnitt des Lides bedeckt werden.

Die Hornhaut bleibt in diesem Fall klar, und selbst, wenn der Fremdkörper 10 Tage liegt, ist die Eiterung eine sehr schwache und meist nur auf den Rand beschränkt. Veränderungen, wie sie bei den andern Entzündungsversuchen constant auftreten, kommen hier selten vor. Einige Hornhautzellen sind etwas vergrössert, mit kleinen, dunkeln Körnern erfüllt, wenige enthalten kleine Vacuolen und geschrumpfte Kerne. Mitunter sind die Ausläufer in dunkle Tropfen zerfallen, wie nach Chlorzinkätzung.

Hat der Fremdkörper 10 Wochen gelegen, so zeigt das Mikroskop, obgleich die Hornhaut kaum getrübt erscheint, doch eine recht beträchtliche Eiterung. Viele Corneazellen sind geschrumpft, ebenso die Kerne, welche auffallend homogen und glänzend erscheinen. Daneben finden sich grössere, trübe Corneazellen mit stark eingeschnürtem, doppeltem oder dreifachem Kern. In der oberen Hälfte der Hornhaut ist die Eiterung und die Veränderung der Zellen schwächer.

Die mycotische Keratitis.

Von den entzündlichen Processen nehmen die mycotischen unser Interesse mehrfach in Anspruch. Für die uns zunächst beschäftigende Frage nach der Herkunft der Eiterkörper ist die mycotische Keratitis von ganz besonderem Werth. Denn alle die Reize, welche wir bisher in ihrer Wirkung auf die Cornea berücksichtigt haben, der Aetzstift, Fremdkörper, das Glüheisen, die Blosslegung sind immer noch verhältnissmässig grobe Insulte. Wenn wir auch den Lapisstift sehr fein spitzen, wenn wir eine sehr dünne Nadel für längere Zeit in die Hornhaut bringen, wir setzen damit doch immer Verletzungen, die im Vergleich zu dem mit einer spitzen Nadel gemachten Impfstich recht ansehnlich sind. Verwunden wir dagegen die Hornhaut des Kaninchens oberflächlich durch kleine Nadelstiche, so sind diese Eingriffe an und für sich unbedeutend — ein solcher Stich ist oft kaum grösser als ein Hornhautkörperchen mit seinen Ausläufern —, aber wir erhalten für unsere Zwecke kein brauchbares Resultat, weil bei dem geringen Durchmesser dieser Wunden alsbald eine Ueberhäutung und eine Ausfüllung der Gewebslücken mit Epithel stattfindet und oft nicht einmal Eiterung erfolgt.

Verletzen wir dagegen die Hornhaut des Kaninchens in der angegebenen Weise, und bringen darauf Bacterien in die kleinen Wunden, so ist der Effect trotz der minimen Continuitätstrennung ein ganz anderer. Die Organismen fassen in der kürzesten Zeit Wurzel in den kleinen Wunden und verhüten dadurch in der Regel ein Einwandern von Zellen des Conjunctivalsacks, was mitunter nach einfachen Stichen noch vor der raschen Ueberhäutung geschieht. Dadurch wird aber eine Complication geschaffen, welche die richtige Schätzung der Veränderung wesentlich erschwert. Vielleicht ohne eine bemerkenswerthe Zellenimigration vom Hornhautrand bilden sich kleine, centrale Eiterheerde, die man leicht als das Product einer entzündlichen Proliferation der Hornhautkörper aufzufassen versucht sein könnte.

Ein grosser Vorzug, welchen die mycotische Keratitis den andern Entzündungen gegenüber bietet, ist der, dass wir hier von einem Puncte aus grössten Theils subcutan die Entzündungserreger auf die Cornea und zwar auf ganz beschränkte Partieen derselben wirken lassen können. Durch die rasche Vermehrung dieser Organismen multipliciren sich diese allerkleinsten Reize, und wir erhalten darum in der nächsten Umgebung der Pilzrasen immer die frische Wirkung der eingedrungenen Parasiten auf das Hornhautgewebe.

Wurden auf das Centrum der Kaninchen-Hornhaut etwa in der Ausdehnung einer mässig weiten Pupille durch einige Stiche Bacterien verimpft, so findet sich, wenn die Vegetation keine zu energische war, vom 2.—4. Tag nur die Umgebung der Stiche inficirt.

Dies ist der geeignetste Zeitpunct für das Studium der durch die Parasiten hervorgerufenen Veränderungen. Um diese Zeit nämlich bilden letztere noch ganz umschriebene Wucherungen, welche bald als kleine, rundliche Heerde, bald als Rosetten oder zierliche,

vielstrahlige Sterne oder Spiesse auftreten. (Taf. II. Fig. 6a.) Diese Bildungen kommen so zu Stande, dass von den kleinen Stichen aus, die man bei nicht zu dünnen Schnitten im Centrum jener Figuren als Puncte oft noch erkennen kann, die wuchernden Pilze in die interfibrillären Spalten, wie in die Interlamellarlücken oder beide zugleich eindringen und diese durch ihre rasche Vermehrung recht beträchtlich dilatiren. Die rosettenförmigen, platten Pilzrasen entsprechen meist der zwischen den Hornhautlamellen wuchernden Vegetation, die stern- und spiessförmigen den interfibrillären Ansiedelungen. Die Begrenzung der Pilzcolonieen ist ein feiner scharfer Contur, theils gebildet von der Grenzlinie der interfibrillären Spalte, theils von dem Contur der betreffenden Pilzcolonie. Bei den interlamellaren Vegetationen ist die Begrenzung etwas schwächer. Oefters wird die scharfe Conturlinie dieser Pilzrasen unterbrochen durch oberflächliche Sprossen aus feinen, gewundenen, rosenkranzförmigen Pilzfäden, die auf eine kurze Strecke, aber immer noch in Verbindung mit der Hauptcolonie, in das umgebende Gewebe hineinragen.

Mitunter kommt es gar nicht zur Bildung von Pilzcolonieen, sondern schon vom 2. Tage an ist die Cornea weithin — sowohl in den interfibrillären wie interlamellaren Spalten mit Einzelindividuen oder kurzen, gegliederten Fäden der Bacterien durchsetzt. Das ganze Gewebe erscheint wie bestaubt, oder von feinen, körnigen, sich kreuzenden Fäden und dünnen, langgezogenen Spindeln durchzogen, die nichts weiter sind, als die mit Bacterien gefüllten, interfibrillären Spältchen. Seltener dringen jene auch in die Saftkanäle. Diese erscheinen dann als engmaschige Netze mit grösseren Knotenpuncten, wie man sie auch bei Injectionen der Saftkanäle gewinnt.

Das Erscheinen der Pilze in den Spalten der Hornhaut ist von der nachtheiligsten Wirkung auf die Hornhautzellen. Um die nicht inficirten Impfstiche finden sich gewöhnlich am 4.—5. Tag und später keine bemerkenswerthen Veränderungen an den Hornhautkörpern, oder es ist nur die nächste Reihe, welcher etwa 2—5 Zellen entsprechen, in der schon früher bei der Aetzkeratitis beschriebenen Weise durch Vacuolenbildung im Kern und Protoplasma oder durch einfache Schrumpfung verändert und zerstört. Wurden dagegen die Impfstiche und die durch sie geöffneten Lücken inficirt, so zerfallen in der gleichen Weise, wie nach anderen Eingriffen, die Corneakörper in recht beträchtlicher Ausdehnung.

Schon am 2ten Tage nach der Impfung sind die Corneazellen in der nächsten Umgebung der Pilzrasen vacuolenhaltig und geschrumpft. Vom 4. bis 5. Tage trifft man bereits auf ziemliche Entfernung von den Pilzcolonieen die Corneakörper zerstört, so dass in einem Umkreis, dessen Radius etwa 8—12 und mehr Zellen entspricht, diese vollständig fehlen. Dabei kommt es übrigens selbst am äussersten Rand dieser Zone nicht zur Bildung der, nach Chlorzinkätzung gewöhnlich auftretenden, dunkeln Körner, oder wenn überhaupt, ist ihre Zahl eine sehr beschränkte. Die Hornhautzellen gehen vielmehr durch einfachen Zerfall nach Vacuolenbildung zu Grunde. An Gold- oder Hämatoxylinpräparaten, welche sich besser für die Untersuchung bei schwacher Vergrösserung eignen, als die frischen, erscheinen die stern-, rosetten- und spindelförmigen Pilzcolonieen von hellen, an Goldprä-

paraten mehr roth gefärbten und oft ziemlich breiten Höfen umgeben, in denen man vergebens nach Zellen sucht. (Taf. II. Fig. 6 b.) An diese hellen Ringe stossen mehrere Reihen vacuolenhaltiger und geschrumpfter, zackiger Corneazellen, die allmälig den Uebergang zu den peripheren Hornhautpartieen mit unveränderten Zellen vermitteln. (Taf. II. Fig. 6 c.)

Stehen die Pilzcolonieen dicht, so können in der ganzen Ausdehnung des Impfbezirks die Zellen bald zerstört werden. Das Hornhautcentrum besteht dann nur aus der Grundsubstanz und Bacterien, und erst mehr gegen die Peripherie erscheinen kleine Reste veränderter Hornhautkörper. Von einem eigentlichen Reizbezirk (Proliferationszone) um den Impfrayon ist niemals, zu welcher Zeit man auch untersuchen mag, eine Spur zu entdecken.

Die Degeneration und den endlichen Untergang der Corneazellen in der Umgebung der Pilzcolonieen dürfen wir aber als die directe Wirkung der Entzündung erregenden Organismen auf ihr Substrat betrachten. Die auf die Hornhaut verimpfte, bacterienhaltige Flüssigkeit wirkt nur dann besonders entzündungserregend, wenn die Uebertragung der in ihr suspendirten Organismen gelungen ist. Diejenigen Impfstiche, in denen sich keine Bacterien angesiedelt haben, die aber aller Wahrscheinlichkeit nach wohl mit der Intercellularflüssigkeit des Impfmaterials benetzt wurden, zeigen nur Degeneration und Vernichtung einiger weniger Corneazellen, wie wir sie etwa auch nach oberflächlichen Nadelstichen antreffen. Filtrirt man bacterienhaltige Flüssigkeiten, deren energische Wirkung vorher durch Impfungen auf die Cornea constatirt wurde, durch Thoncylinder, und bringt auf die durch zahlreiche Stiche verwundete Hornhaut und in den Conjunctivalsack wiederholt von dem Filtrat, so erfolgt entweder gar keine oder eine leichte Keratitis. Nicht die Intercellularflüssigkeit, sondern die Organismen scheinen das wirksame Princip zu sein.

Wahrscheinlich spielt hier der durch die Anfüllung der Gewebsspalten mit Organismen verursachte Druck nur eine untergeordnete Rolle. Wir sehen wenigstens, wenn wir eine sehr elastische Nadel parallel der Krümmung der Hornhaut auf eine grössere Strecke durch diese führen, die Entzündung selten zu der Höhe sich entwickeln, welche sie wenige Tage nach einer Bacterieninvasion erreicht. Und doch muss im ersten Fall bei einem mehrtägigen Verweilen des Fremdkörpers durch den Widerstand der Hornhaut, welcher die gespannte Nadel hindert vollständig in die Gleichgewichtslage zurückzukehren, die Spannung und der Druck im Gewebe recht bedeutend sein. Ziehen wir einen nicht zu feinen, aber etwas festen Ligaturfaden aus Seide oder Hanf auf 2—3 Millimeter durch die Cornea des Kaninchens, ohne die vordere Kammer zu eröffnen, so wird die Entzündung, wenn keine Infection oder andere Schädlichkeiten hinzutreten, ebenfalls nie so heftig, wie nach der Mycose.

Der Untergang der Hornhautkörper im Umkreis der Pilzrasen ist aber nicht das Resultat eines Eindringens von Bacterien in die Zellen oder einer förmlichen Verzehrung dieser durch die Parasiten. Denn in den ersten Tagen der Invasion sind die Pilzrasen meist noch ganz circumscript, die angrenzenden Corneakörper aber bereits geschrumpft oder va-

cuolenhaltig, und doch sucht man vergebens in ihnen Bacterien. Sollte es schon genügen, nachdem die Ausläufer der an eine Pilzcolonie stossenden Hornhautkörper von Bacterien attaquirt wurden, dass auch in dem Protoplasma der entfernter gelegenen Zellkörper alsbald degenerative Processe sich einstellen?

Diese Veränderung wird aber um so stärker hervortreten und auf einen um so grösseren Bezirk sich erstrecken, als wir bei der Hornhautmycose nicht eine vorübergehend wirkende Noxe, sondern Entzündungserreger haben, die fortwährend sich reproduciren, und deren Wirkung proportional ihrer Vermehrung sich steigert. Dies hindert die Reparation der Gewebe und giebt diesen Entzündungen einen so destructiven Charakter.

Erklärt sich die Heftigkeit und die Ausbreitung der mycotischen Keratitis schon zum Theil aus der rein mechanischen Wirkung (Druck) der rasch wachsenden Pilzcolonieen, so dürfen wir doch auch die chemischen Vorgänge, welche die auf Kosten des Hornhautgewebes vegetirenden Organismen in diesem hervorrufen, als weitere Ursachen für jene Erscheinungen betrachten.

Man könnte einwenden, dass eine Proliferationszone nicht zur vollen Entwickelung kommt, weil sie, kaum gebildet, von der rasch wachsenden Pilzcolonie zerstört wird. In den ersten 2 Tagen ist jedoch die Vermehrung der Bacterien eine mässige und erst gegen Ende des zweiten und während des dritten Tags macht sich ein grosser Fortschritt derselben bemerkbar. Aber selbst in dieser Periode und bei lebhafter Wucherung der Organismen finden sich immer einige Colonieen, die in ihrem Wachsthum etwas zurückgeblieben sind. Hier sollte also wohl die Reizungszone vorhanden sein, und doch ist sie hier ebenso wenig zu entdecken, wie um die grossen Colonieen. Nach den Angaben von Norris und Stricker würde übrigens diese Zone, welche durch eine Kernvermehrung der Hornhautkörper und Umwandlung dieser in vielkernige, amöboide Protoplasmaballen sich charakterisiren soll, schon 15—20 Stunden nach der Aetzung ausgebildet sein, zu welcher Zeit übrigens die Pilzcolonieen noch sehr klein sind, sodass eine vollständige Zerstörung jener Zone durch die andringenden Parasiten nicht sehr wahrscheinlich ist.

Allerdings erfolgt auch bei der Keratitis, welche nach Verimpfung von Bacterien sich einstellt, eine Eiterung im Impfrayon, bevor noch die Eiterkörper, welche massenhaft vom Rande einwandern, diesen um ein Bedeutendes überschritten haben. Selbst bei erfolgreicher Impfung werden doch selten alle Stiche inficirt. Unter den gewöhnlichen Verhältnissen schliessen sich die nicht inficirten Wunden rasch durch das regenerirte Epithel; bei der mycotischen Keratitis dagegen tritt schon in den ersten 2 Tagen eine ödematöse Schwellung und Hyperämie der Conjunctiva mit oberflächlicher Eiterung ein. Noch bevor 24 Stunden verflossen sind, findet man bei den perniciösen Fällen die geschwellten Lidränder verklebt, die Conjunctiva dicke, ödematöse Wülste bildend und im Conjunctivalsack eine ziemliche Menge weisslichen, mitunter schmutzigen Eiters. Später kommt es selbst zu einem dicken, croupösen und diphtherischen Belag der Bindehaut. Die Randtrübung der Cornea kann um diese Zeit noch ziemlich schwach sein. Hier ist es die conjunctivale Eiterung, welche die

Epithelregeneration derjenigen Impfstiche überholt, welche von der Pilzinvasion verschont geblieben sind, und jene ebenso mit Eiterkörperchen inficirt, wie dies bei den übrigen Stichen mit Bacterien geschah. Durch die Stiche dringen die Eiterkörper in die eröffneten Spalten verschieden weit ein, erweitern diese zu spindelförmigen Räumen und so entstehen ähnliche, sternförmige Figuren mit radiär zu den Impfstichen gestellten Strahlen, wie bei der durch Impfung erzeugten mycotischen Keratitis. Nur sind die Strahlen jener Sterne meist dünner, als die der sternförmigen Pilzcolonieen.

Die Imigration der Zellen erreicht bald ihr Ende, und es stellt sich eine rückgängige Metamorphose der Eiterkörper ein, die mit Vacuolenbildung im Protoplasma beginnt und mit einem körnigen Zerfall desselben endigt, so dass nach einiger Zeit nur eine feinmoleculäre Masse mit eingestreuten Kernen und Kernresten vorhanden ist, wie wir so häufig bei üppiger Eiterung in der Hornhaut der Säuger sehen.

Es lässt sich übrigens noch in einer anderen Weise das Eindringen der Eiterkörperchen vom Conjunctivalsack her in jene Impfstiche, die nicht mit Bacterien inficirt wurden, demonstriren. Bringt man nämlich auf eine mit Bacterien geimpfte Hornhaut oder in den Conjunctivalsack Zinnoberpulver, sobald die Eiterung in der Conjunctiva einmal im Gang ist, also etwa einen Tag nach der Impfung, so wird man bei einigem Suchen immer Impfstiche finden, deren radiäre Ausläufer zinnoberhaltige Eiterkörperchen beherbergen. Wie den Zinnoberstaub, nehmen die Eiterkörperchen des Conjunctivalsackes auch Bacterien auf und verschleppen sie in das Hornhautgewebe.

Vom 2. Tage an, oder etwas später, (wenn nicht zu grosse Mengen von Bacterien verimpft wurden), nimmt die Einwanderung der Eiterkörperchen von der Peripherie her rasch zu, so dass am dritten Tage mitunter schon einzelne Eiterkörper die Zone der degenerirten Hornhautzellen um den centralen Impfbezirk überschritten und das Centrum der Cornea erreicht haben. In der Peripherie drängen sich die Eiterkörper so sehr, dass es nicht mehr möglich ist, die Hornhautzellen zu erkennen. Bei nicht zu lebhafter Eiterung sind dieselben übrigens ohne Mühe und in ihrer normalen Anordnung nachzuweisen. Bald wächst die Zahl der Eiterkörperchen im centralen Impfbezirk, sie häufen sich um die Pilzcolonieen in grossen Massen an, die scharfe Begrenzung dieser geht verloren, durch die eitrige Schmelzung ihrer Umgebung verlieren sie gewissermassen allen Halt, und lösen sich endlich mehr oder weniger auf. Das Centrum der Cornea erscheint jetzt ganz trüb und undurchsichtig; neben einigen wohlerhaltenen Eiterkörpern wird dasselbe von einer feinkörnigen Masse eingenommen, die ausser Detritus-, Fettkörnchen und Kernen, die von zerfallenen Eiterkörpern stammen, isolirte und zu kleinen Gruppen vereinte Bacterien enthält. Stärkere, fleckige, verwaschene Trübungen verrathen noch die in Auflösung begriffenen oder schon aufgelösten Pilzcolonieen.

Das Impfmaterial für meine Versuche war ein ziemlich reichhaltiges und wurde sowohl von Lebenden, als von frischen und faulen Leichen, von faulenden Organen, thierischen Flüssigkeiten und Eiweisskörpern genommen. Die Zahl meiner Impfversuche beträgt 300.

Diphtherische Membranen verimpfte ich theils direct von Kranken, theils von frischen Leichen und benützte dazu die Auflagerungen bei Rachendiphtherie Erwachsener, bei Wunddiphtherie Operirter und Verletzter, bei diphtherischer Endometritis, bei circumscripter Diphtherie des Rectums, bei diphtherischer Endocarditis, die croupös diphtherischen Massen des Pharynx, wie den schmutzig eitrigen Inhalt an Croup verstorbener frischer Kinderleichen.

Das Resultat war in den meisten Fällen ziemlich dasselbe. Mit sehr seltenen Ausnahmen zeigten sich bereits 24—48 Stunden nach der Impfung die im Centrum der Cornea mit einer feinen Nadel applicirten oberflächlichen Impfstiche, in welche ich mit einem Glasstab einige Tropfen der Impfflüssigkeit oder einige Bröckel und Fetzen des festeren Impfmaterials gebracht hatte, makroskopisch als kleine graue oder schmutzig graubraune Flecke, die Peripherie der Cornea entweder noch klar oder leicht getrübt, in der Regel nur die äussersten Randpartieen trüb, die palpebrale Conjunctiva stark injicirt und ödematös, die Lidränder durch Eiter verklebt, der in ziemlicher Menge den Conjunctivalsack erfüllt. In manchen Fällen ist schon nach dem ersten Tage die Cornea schmutzig grau und undurchsichtig, meist erfolgt diese Trübung erst nach dem 2ten Tag, nachdem die Impfstiche sich etwas vergrössert haben. Die diffuse Trübung, welche schon 24 Stunden nach der Verimpfung auftritt, scheint mir hauptsächlich durch eine rasche Ausbreitung der Organismen im Gewebe verursacht. In einigen solchen Fällen starben die Thiere sehr rasch (in den ersten 2 Tagen ohne dass es möglich war eine allgemeine Mycose nachzuweisen. Diese Fälle bilden jedoch eine ziemlich geringe Minorität und betreffen jüngere und etwas schwächliche Kaninchen. Ich kann die Möglichkeit nicht ausschliessen, dass es sich dabei um ein zufälliges Zusammentreffen verschiedener Schädlichkeiten, vielleicht um Digestionsstörungen durch ungewohntes Futter gehandelt habe.

Mit der Trübung hat die Cornea am 2. Tage schon allen Glanz verloren, sie erscheint matt, und mitunter bilden sich am 3.—4. Tage noch kleine, oberflächliche Geschwüre um die Impfstiche.

Am Bulbus selbst bemerkt man meist schon am 2. Tage eine starke Protrusion: waren die Lider nicht verklebt, dann erscheint besonders die der Lidspalte entsprechende Fläche der Hornhaut matt und trocken. Hierzu gesellt sich früher oder später, gewöhnlich schon zwischen dem 2.—4. Tag, auch, wenn keine Eröffnung der vorderen Kammer durch die Stiche stattgefunden hat, ein oft recht beträchtliches Hypopyon. Vorher hat die Schwellung des ganzen Bulbus zugenommen, die Cornea ist stärker gewölbt und zuerst an ihrem hinteren, bald aber auch am vorderen Rande erscheint das sclerale Gewebe etwas gelockert und eitrig infiltrirt. Dann bilden sich an diesen Stellen Risse von mehreren Millimetern Länge, aus denen oft mit starker Blutung Iris, Glaskörper und Linse prolabiren. Dem Rand der Hornhaut folgend, verlängern sich diese Risse, endlich treffen sie zusammen, und die ganze Hornhaut stösst sich ab. Da es für meine Zwecke kein besonderes Interesse hatte den Process immer bis zum Ende zu verfolgen, wurden die Thiere meist vor dem 5. Tag für die Untersuchung getödtet.

Von frischen[1] und älteren Leichen Pyämischer benützte ich zu Impfversuchen den diphtherischen Wundbelag, den bacterienhaltigen Eiter entzündeter Venen, Lungen und Nierenabscesse, der Gelenke und Bauchhöhle (bei puerperaler Peritonitis), den eitrig-jauchigen Inhalt und die croupös diphtherischen Auflagerungen der Innenfläche des Uterus an Puerperalfieber Verstorbener, wie das bacterienhaltige Blut von den Leichen Pyämischer und Puerpern.

In mehr als 80 Versuchen, die ich mit diesem Material angestellt habe, wurde die Verimpfbarkeit der in ihm vorhandenen Organismen constatirt. Nur wenige Versuche fielen negativ aus. Bei den Experimenten mit positivem Resultat gelang es mir übrigens nie, auch wenn ich den Process am Auge zu Ende verlaufen liess, wo dann der ganze Bulbus oder der grösste Theil desselben vereiterte, eine allgemeine Mycose und metastatische Eiterungen zu erhalten. Die Reaction ist am Auge nach Ver-

1) In einigen Fällen wurde schon 1—5 Stunden nach dem Tode und in kühler Jahreszeit die Section ausgeführt, und gleich darauf die Impfung vorgenommen.

impfung von Bacterien eine so heftige, dass der Infectionsheerd — die Cornea — wie nach Verimpfung diphtherischer Auflagerungen des Rachens — durch die Eiterung demarkirt wird, oder, wenn auch die Conjunctiva stärker ergriffen ist, dass die mit Bacterien inficirten Partieen der Schleimhaut durch eitrige Schmelzung zerstört, und die bereits angesiedelten Bacterien mit dem Eiterstrom weggeführt werden. Dass es nicht zu einer massenhaften Invasion von Bacterien in den Körper und damit zu einer allgemeinen Mycose kommt, scheint sowohl von den Einrichtungen des Theils, der Armuth desselben an Blut und Lymphgefässen, der Dichtigkeit seines Gefüges, der beschränkten Vermehrung der Organismen gegenüber der Menge des Eiters und dessen rascher Production, wie von den regenerativen Vorgängen in den betreffenden Geweben abzuhängen.

Versuche mit Injection von bacterienhaltigem Eiter in die Blutgefässe und Höhlen des Körpers glaubte ich für die mich zunächst beschäftigende Frage unterlassen zu können.

Einigen dieser Experimente kann eingewendet werden, dass nicht specifische Organismen der Pyämie, sondern Bacterien verimpft wurden, deren Keime in den Organen, dem Blut, den Gewebssäften, dem Darminhalt präexistirten, und erst post mortem eine rapide Entwickelung genommen haben und in die bacterienfreien Organe und Flüssigkeiten gelangt sind. Leider besitzen wir noch zu wenig mikroskopische Untersuchungen des Blutes Pyämischer und anderer Kranken, auch fehlen noch Versuche, durch welche das Blut beider Kategorieen auf seine Infectionsfähigkeit bezüglich der etwa darin vorhandenen Pilzkeime geprüft worden ist. So kann man eine gewisse Berechtigung dergleichen Einwürfen nicht absprechen. So gerne ich auch in der angedeuteten Richtung unsere Erfahrungen vervollständigen wollte, so bin ich doch zum Theil aus äussern Gründen daran verhindert worden. Ich hoffe jedoch, dass sich diese Lücke durch eine vergleichende Untersuchung des Blutes Pyämischer und an anderen Krankheiten Verstorbener und durch Impfversuche wenigstens einigermassen überbrücken lässt. In dieser Richtung angestellte Untersuchungen ergaben, dass mit Ausschluss der an Infectionskrankheiten, Verletzungen und ulcerativen Processen Verstorbenen im Blut und dem Inhalt der serösen Höhlen Bacterien nie so früh und in so grosser Menge vorhanden waren wie bei den Leichen Pyämischer und an Puerperalfieber Verstorbener. Billroth fand unter 200 Leichen bei 113 keine Organismen im Pericardialserum. Es waren dies auch die früher (im Mittel nach 24 Stunden), die 87 mit positivem Resultat, die später (nach 30 Stunden) Secirten. Die frischesten Leichen, welche Billroth untersuchte, hatten bereits 14 — 20 Stunden gelegen. Auf sie treffen 33,3 % positive Resultate. Ein besonders auffallender Einfluss der äusseren Temperatur auf die Entwickelung der Organismen lässt sich aus Billroth's Beobachtungen nicht nachweisen. Die Leichen, welche keine Organismen enthielten, hatten in einer Temperatur von 17 —19° C., jene mit Organismen in einer Temperatur von 16—18° C. gelegen. Untersucht man jedoch noch früher etwa 1 — 7 Stunden post mortem und in kalter Jahreszeit, so findet man bei den an Puerperalfieber Verstorbenen in dem anfangs serös eitrigen, etwas klebrigen Exsudat der Bauchhöhle und im Blut massenhaft Ketten und Einzelindividuen von Kugelbacterien. Bei einigen Pyämischen fand ich ebenfalls im Blut, dem eitrigen Inhalt der Venen, den metastatischen Abscessen der Lunge, der Niere, des Knochenmarks, in der Knochenrinde noch ziemlich entfernt von den Amputationsflächen in den ersten 6 Stunden nach dem Tod sehr viele Organismen. Die im Blut vorhandenen Bacterien bildeten meist aus kleinen Kügelchen bestehende Ketten, in den Knochen-, den Lungen- und Nierenabscessen fanden sich mehr rundliche Ballen von Kugelbacterien.

Der Gehalt der verschiedenen Organe an Bacterien ist allerdings ein sehr variabler. Am zahlreichsten waren sie in einigen sehr früh 1, $3^1/_2$—5 Stunden post mortem und im Winter secirten Wöchnerinnen, und zwar sowohl im eitrigen Exsudat der meisten serösen Höhlen, als auch in den Gelenken und dem Blut. Bei einer an Puerperalfieber verstorbenen Wöchnerinn fand ich eine Stunde nach dem Tod in dem fadenziehenden Peritonealexsudat sehr zahlreiche Mikrococcencolonieen neben kleinen Ketten. In anderen Fällen waren sie im Blut in der Minorität, sehr zahlreich dagegen in dem Exsudat der Bauchhöhle, und in einer dritten Gruppe konnte ich sie in grosser Menge in dem serös eitrigen Erguss der Peritonealhöhle, in dem Eiter der Lymphgefässe und der Venen des Uterus, aber nicht mit Sicherheit

im Blut erkennen. Aehnlich verhielt es sich auch bei der Pyämie. Einige Male kamen im Blut zahlreiche Bacterien vor, in anderen Fällen liessen sich solche nur in den frischen Lungen- und Nierenabscessen, auf der Wunde und in den benachbarten Venen nachweisen.

Ist aber auch die Menge der im Körper vorhandenen Bacterien sehr schwankend und sind die Localisationen sehr verschieden, so darf uns dies nicht verführen, die Bedeutung dieser Organismen zu unterschätzen. Wenn es auch nicht an solchen Fällen gebricht, welche selbst bei einer sorgfältigen Untersuchung zu keinem positiven Resultat führten, so erklärt sich dies doch aus der Schwierigkeit, jene Organismen in Flüssigkeiten und Geweben nachzuweisen, welche eine grössere Menge von Detrituskörnchen enthalten. Kleine Heerde der Bacterien können auch in kurzer Zeit durch die ausgiebige Eiterung ganz verdeckt werden, wo die Invasion durch eine grosse Zahl Einzelindivuen geschah oder kleine Colonieen vorhanden sind, können sie sich leicht in dem flüssigen Eiter vertheilen. Von der Schwierigkeit, sie zu sehen, habe ich mich oft genug überzeugt, wenn ich von der frischen, mycotischen Cornea eines lebenden Kaninchens kleine Stückchen abtrug und sie dann mit den Schnitten verglich, welche von derselben Hornhaut im Höhestadium der Entzündung genommen worden waren. In den ersten Tagen fand ich die schönsten Pilzrasen ohne Mühe, späterhin war schon eine viel sorgfältigere Präparation und sehr aufmerksames Suchen nothwendig, um zwischen den oft zerfallenen Eiterkörpern die Pilzcolonieen oder zerstreute einzelne Bacterien nachzuweisen. Wir können aber auch die Möglichkeit nicht bestreiten, nachdem wir wissen, dass angeschwemmte Pilze von den Nierenglomerulis in die Harnkanälchen durchbrechen, dass auf diesem Wege die Materia peccans entfernt wird, während vielleicht noch eine ziemlich lange Zeit verstreicht, bis die durch sie hervorgerufenen Entzündungsheerde heilen.

Da das diphtherische Impfmaterial mit Ausnahme eines in seiner Aetiologie noch unaufgeklärten Falls von mycotischer Endocarditis, von Wunden und verschieden weit vorgeschrittener Rachendiphtherie stammte, also von veränderten Geweben, musste man sich wohl die Frage stellen, ob die darin vorhandenen Micrococcen echte Parasiten und nicht vielmehr Saprophyten sind. Letztere Vermuthung hat schon darum viel für sich als zwischen den Micrococcen der Fäulniss und Diphtherie keine morphologischen Unterschiede wahrgenommen werden. Vergleicht man nun die Resultate, welche die Verimpfung der Diphtheriebacterien ergeben hat, mit denen nach Uebertragung von Fäulnissorganismen, die in faulem Fleisch vom Menschen und Frosch, im Blut, Eiter und Eiterserum gezüchtet wurden, so ergiebt sich als Unterschied nur eine grössere Schwierigkeit der Transplantation für die Fäulnissorganismen. Nach vielen vergeblichen Bemühungen betrachtete ich es schon als ein Ding der Unmöglichkeit, diese auf den lebenden Körper zu übertragen. Eine beharrliche Fortsetzung dieser Versuche lieferte mir aber doch einige positive Resultate, wenigstens mit faulem Fleisch und Blut des Menschen. Aber die Wirkung war nicht ganz die wie bei den Diphtheriebacterien, die Entzündung wurde nie so heftig, aber freilich war auch die Infection nie so ausgedehnt wie dort.

Neuerdings hat Dolschenkow[1], die Resultate einer grösseren Zahl von Untersuchungen publicirt und auf Grund dieser zu erklären versucht, weshalb die Impfungen mit Fäulnissbacterien schwieriger reussiren. Die Ursache scheint ihm das Absterben der Organismen in den späteren Stadien der Fäulniss. In der ersten Zeit dagegen, so lange der Process noch im Fortschreiten begriffen war, gelang es ihm kugel- und stäbchenförmige Micrococcen zu verimpfen. Auch glaubt er sich überzeugt zu haben, dass kugelförmige Bacterien in stäbchenförmige übergehen können. In meinen Versuchen mit Fäulnissbacterien, die auch aus Micrococcen und Stäbchen bestanden, liessen sich nur die ersteren übertragen.

Auch nach den Impfungen mit Mundbacterien (Stabbacterien und Micrococcen) war der Entzündungsprocess nie so heftig, wie nach der Uebertragung von Diphtherieorganismen. Von den Mundbacterien liessen sich übrigens nur die kugligen Coccen verimpfen.

---

1) Centralblatt der med. Wissenschaften Nr. 42 und 43. 1873.

Nach der Uebertragung von Anthraxbacterien aus dem frischen Blut milzbrandkranker Thiere war selbst 5 Tage nach der Impfung die Keratitis sehr schwach, obgleich sich doch die Bacterien theils als isolirte Stäbe, theils als lange Ketten solcher in grosser Zahl in den Hornhautlücken angesiedelt hatten. Auch hier fanden sich die Pilze in sternförmigen Haufen und diffus. Was die übrigen Veränderungen der Hornhaut betrifft, so bestanden diese in einer bläulichen Trübung, die hauptsächlich auf Rechnung der Pilzvegetation und zum kleinsten Theile auf die der Eiterkörperchen kam. Bekanntlich findet auch beim Milzbrand keine stärkere Eiterung wie bei der Pyämie statt. Ob die in einigen Fällen nach Verimpfung nicht ganz frischen, bacterienhaltigen Milzbrandblutes auf die Cornea daselbst beobachteten kleinen Kugelbacterien als specifische Organismen des Milzbrandes und nicht vielmehr als Fäulnissorganismen aufgefasst werden müssen, muss ich vorläufig dahingestellt sein lassen.

Ausser den Stabbacterien des Milzbrandes ist es mir nur einmal gelungen neben Kugelbacterien auch noch kurze, stabförmige zu verimpfen, welche sich zusammen in dem diphtherischen Belag des Uterus fanden. Die Nester der Stab- und Kugelbacterien in der Hornhaut waren übrigens immer vollständig separirt, nie fanden sich in ihnen Kugel- und Stabbacterien gemischt. Es wäre damit der Beweis geliefert, dass es auch diphtherische Auflagerungen aus Stabbacterien giebt. Ob wir es hier mit besonderen Species oder nur mit Varietäten oder mit verschiedenen Entwickelungsstadien zu thun haben, kann ich bis heute nicht beantworten.

Von den kugligen Coccen liessen sich 2 Grössen in der Hornhaut unterscheiden. Kleine graue Sporen, welche ich sowohl nach Verimpfung von diphtherischem Material als faulem Blut gewann, und grössere, graubraune, mitunter auch mehr röthlichbraun gefärbte, die ich in diphtherischen Auflagerungen des Rectums und Rachens reichlich fand. Die kleinen wie die grösseren Coccen bildet nicht immer gegeneinander abgeschlossene Ansiedelungen.

Der einzige Unterschied, welchen ich an den mit diphtherischen Auflagerungen des Rachens und den mit dem Blute und Exsudat frischer Leichen Pyämischer inficirten Augen habe auffinden können, war eine grössere Neigung der echten Diphtherieorganismen zur Bildung von Colonieen und eine etwas dunklere, graubraune Farbe derselben. Nach den Impfungen mit Blut und Exsudat Pyämischer findet man die Organismen oft in sternförmigen Haufen frei in den Spalten und seltener in Colonieenform. Sollten vielleicht die in das Blut übergetretenen Organismen des diphtherischen Wundbelags in dem flüssigen Medium vorübergehend die Eigenschaft verloren haben eine Gallerte zu produciren und sich zu Colonieen zu entwickeln? Dass das Substrat auch von einigem Einfluss auf die Farbe ist, sah ich bei einer Versuchsreihe mit braunrothen Auflagerungen von Rachendiphtherie. Die in den Impfwunden angesiedelten, und der Luft mehr exponirten Coccen waren mehr rothbaun, die in der Hornhaut gelegenen Colonieen von mehr graubrauner Farbe.

Lymphe aus kleinen, frischen Pockenpusteln verimpfte ich 2 Mal vom Lebenden auf die Kaninchencornea. Um Verunreinigungen des Impfmaterials mit auf der Epidermis angesiedelten Bacterien (Schweissbacterien) zu verhüten, war die Haut durch wiederholtes Waschen mit Wasser möglichst gereinigt worden. Die mikroskopische Untersuchung der frischen Lymphe, die ich in frisch ausgeglühten Glasröhren gesammelt hatte, ergab eine ziemlich grosse Zahl einzelner Micrococcen. Von ihr verimpfte ich mit einer spitzen, reinen Lancette in die Cornea. Der Erfolg war sehr überraschend. Schon am zweiten Tag fand sich eine starke, besonders marginale Eiterung der Cornea und Conjunctiva. Um nicht durch die heftige Eiterung den Befund zu trüben, exstirpirte ich Ende des zweiten Tags beide Augen. In jeder Cornea war die Umgebung der oberflächlichen Impfstiche bereits weithin mit grossen, rundlichen Ballen graubrauner Micrococcen inficirt.

An der Fortsetzung dieser Versuche bin ich bis jetzt durch Mangel an geeignetem, frischen Material (kleine, frische Pusteln) gehindert worden.

Ganz erfolglos waren die wiederholten Impfungen mit den Organismen des blauen Eiters und rothen Kugelbacterien, welche sich auf macerirenden Knochen angesiedelt hatten.

In den Capiteln über die Entzündung nach Traumen und Verdunstung habe ich Versuche mitgetheilt, welche zeigen, dass nach gewissen Verletzungen der Hornhaut und nach Verdunstung bei stark vermindertem oder aufgehobenem Lidschluss eine Mycose erfolgt, die sich, was die Heftigkeit und die sie veranlassenden Organismen betrifft, nicht von der durch Verimpfung diphtherischen Materials erzeugten unterscheidet. (Seite 21 u. 25.) Da hier höchst wahrscheinlich die Infection durch Luftsporen erfolgt, schien es mir von Interesse festzustellen, wie lange eingetrocknete Bacterien ihre Keimfähigkeit bewahren. Zu dem Zweck verimpfte ich zuerst von dem frischen Peritonealexsudat einer vor $3^1/_2$ Stunden an Puerperalfieber verstorbenen Wöchnerinn — die Section wurde an einem kalten Wintertag, 1. Febr. 1873 — von mir ausgeführt —, bei welcher im Uterus, in dem reiswasserähnlichen, fadenziehenden Peritonealexsudat und im Blut viele Einzelindividuen und Ketten von Kugelbacterien sich fanden, auf die Hornhaut mehrerer Kaninchen. Alle diese Thiere bekamen eine heftige, mycotische Entzündung. Ein Theil des frischen Peritonealexsudats wurde filtrirt, das Filtrat und den geringen Filterrückstand liess ich bedeckt mit Papierfiltern, um sie vor Staub zu schützen, bei Zimmerwärme zu einer blättrigen Masse eintrocknen. In der gleichen Weise verfuhr ich mit einigen Portionen des nicht filtrirten Exsudats. Nach einiger Zeit brachte ich in den Conjunctivalsack einiger Kaninchen, deren Hornhaut durch Nadelstiche oberflächlich verletzt war, von dem eingetrockneten Filtrat, andere Thiere impfte ich mit dem eingetrockneten Filterrückstand und eine dritte Reihe mit dem eingetrockneten und in reiner Pasteurscher Flüssigkeit zu einem dicken Brei erweichten Peritonealexsudat.

Die ersten Versuche stellte ich am 4. Mai mit circa 2 Monate altem, eingetrocknetem Exsudat und Filterrückstand an. Sämmtliche Thiere bekamen eine heftige Hornhautmycose, wie nach Verimpfung der frischen Materials.

Am 5. Aug. 1873 wurden in der gleichen Weise wieder 3 Kaninchen geimpft, und wie bei der ersten Versuchsreihe von einander separirt. Der Effect war der gleiche, wie in den ersten Versuchen.

Am 4. Dec. 1873 machte ich noch einige Impfungen. Auch diese hatten ein positives Resultat. Endlich wiederholte ich noch am 4. Febr. 1874, also mit ein Jahr lang eingetrocknetem Material die Versuche, und auch hier erfolgte eine hochgradige, mycotische Entzündung, die sich nur etwas langsamer wie in den früheren Versuchen entwickelte. Ohne Unterschied — mochte eingetrocknetes Exsudat, oder der eingetrocknete Filterrückstand desselben, oder beide mit Pasteurscher Flüssigkeit erweicht, verimpft werden, — der Erfolg war ganz gleich, die Verimpfung des eingetrockneten Filtrats dagegen resultatlos[1]. Man könnte einwenden, dass es sich in diesen Fällen um eine accidentelle Mycose der kleinen Wunden handle. Ich kann mich jedoch zu einer solchen Auffassung um so weniger bekennen, als ich bis jetzt niemals nach dergleichen Verletzungen spontan eine Mycose habe auftreten sehen.

Aber nicht allein durch Eintrocknen bleiben die im puerperalen Peritonealexsudat vorhandenen Bacterien lebensfähig, ohne an Wirksamkeit zu verlieren, auch der Kälte leisten sie Widerstand.

Von dem gleichen, frischen Exsudat, welches zu den obigen Versuchen diente, liess ich eine kleine Quantität 17 Stunden in einer Kältemischung gefrieren. Die Temperatur der Masse schwankte während dieser Zeit zwischen — 7 und — 13° Cels. Mit diesem Material impfte ich 2 Kaninchen. Das Resultat war eine heftige Mycose.

Ich suchte nun auch die Widerstandsfähigkeit der Bacterien gegen höhere Temperaturen zu prüfen. Zu dem Zweck wurde das frische Exsudat während 4 Stunden im Brutkasten auf 43—58° Cels. erwärmt und auf die Cornea zweier Kaninchen verimpft. Die Versuche fielen negativ aus. Eine Temperatur von 43—58° Cels. tödtet die Organismen.

---

1) Das eingetrocknete Material war in sorgfältig gereinigten und gut verschlossenen Fläschchen aufbewahrt worden.

Feucht aufbewahrt verlieren die Bacterien ihre Wirksamkeit und sterben, wie es scheint, ab. Mit einem sehr wirksamen Material von Rachendiphtherie wurden 12 Tage hindurch Kaninchen geimpft. Während der ersten 6 Tage war die Wirkung eine sehr heftige. Nach Ablauf dieser Zeit machte sich bis zum 10. Tage eine entschiedene Abnahme derselben bemerkbar und nach 10 Tagen war das Material ganz wirkungslos.

Die diphtherischen Massen waren auf ihrer Unterlage — der Pharynxmucosa — während der kühlen Jahreszeit, und durch ein Stückchen Schleimhaut vor Vertrocknung geschützt, aufbewahrt worden.

Es stimmen diese Beobachtungen, über welche ich bereits in der Frühjahrsitzung des Kantonalen ärztlichen Vereins von Zürich 1873, Bericht erstattet habe, überein mit den Erfahrungen Davaines, nach denen die Bacteridien des eingetrockneten Milzbrandblutes Monate lang lebensfähig und wirksam bleiben, während sie nach Davaines und meinen eignen Versuchen im flüssigen Blut bald absterben.

Cohn fand, dass Bacterien in künstlicher Nährflüssigkeit schon bei einer Temperatur von höchstens 60° Cels. ihre Entwickelungsfähigkeit verlieren, während sie nach einer 7 stündigen Erfrierung bei — 18° nicht getödtet werden [1].

Dergleichen Versuche, wie die von mir mitgetheilten liegen noch von Billroth vor. Derselbe liess Flüssigkeiten, welche bald diese, bald jene exquisite Form von Bacterien oder Coccos enthielten, langsam unter Glasglocken eintrocknen, bewahrte sie vor Staub und goss nach längerer oder kürzerer Zeit bald ungekochtes, bald gekochtes bis auf 200° C. (im Papinschen Topf erhitztes) Fleischwasser, Milchserum oder destillirtes Wasser darauf. Ferner liess er Tropfen fauligen Fleischwassers und coccoshaltigen Milchserums auf Objectträgern eintrocknen, und befeuchtete diese später theils mit den gleichen durch Kochen und Filtriren möglichst bacterienfrei gemachten Flüssigkeiten, theils mit destillirtem Wasser. Die Erwartung, dass getrocknete Bacterienkeime mit geeigneten Flüssigkeiten benetzt, sich rasch wieder beleben würden, war nicht in Erfüllung gegangen [2].

Die Ausgänge.

So fleissig auch die acute Entzündung in den letzten Jahren studirt wurde, so haben doch ihre Ausgänge und die Entzündung mit chronischem Verlauf, welche oft zu einer Neubildung eines nicht bloss provisorischen, sondern definitiven Gewebes führt, nur wenige Bearbeiter gefunden. Sehen wir ab von der Neubildung des Epithels und der Gefässe, worüber eine Reihe grösstentheils übereinstimmender Beobachtungen vorliegen, so fehlt eine Detailuntersuchung der Gewebsveränderungen in den späteren Stadien der Entzündung. Die Regeneration des Epithels und die Neubildung der Gefässe sind ja zudem nur Theilerscheinungen der regenerativen und entzündlichen Gewebsneubildung überhaupt und keineswegs die ganze Regeneration. Die Epithelneubildung kommt besonders in Betracht für die

1) Nach neuen Untersuchungen von Kehrer, Archiv für experimentelle Pathologie II. Bd. 1. Hft. 1874 widersteht auch das putride Gift, von dem es allerdings noch fraglich ist, ob es moleculärer Natur oder an Organismen gebunden, dem Frost, aber nicht dem Kochen.

2) Coccobacteria S. 30.

Entzündung nach Continuitätstrennung und die Gefässbildung findet sich keineswegs bei allen entzündlichen Processen, wie gerade die Froschcornea zeigt, an der ich nie jenen Pannus sah, welcher bei Kaninchen nach einem etwas länger einwirkenden Entzündungsreiz so constant auftritt. Wie ist es mit jener Entzündung, die sich ohne vorausgegangene Continuitätstrennung entwickelt, wie z. B. nach Aetzung mit Chlorzink, wo durchaus nicht immer Ablösung des Epithels, oder wenn auch, nur eine Lostrennung der äussersten Schichten erfolgt, wie verhält es sich mit dem entzündeten Bindegewebe? Wenn wirklich, wie ich gezeigt zu haben glaube, der Entzündungsreiz die Gewebszellen schwer verletzt oder tödtlich trifft, wie geschieht die Restitution des veränderten Gewebes, regenerirt sich dasselbe von sich aus oder von der weniger afficirten Nachbarschaft und ist diese Regeneration eine vollkommene oder findet nur eine Substitution statt. Oder sind es die Eiterkörperchen, welche in den Substanzverlust rücken und zu definitivem Gewebe sich entwickeln? »Wenn aber auch diese Umwandlung sicher gestellt wäre, — sagt Cohnheim in seiner letzten Entzündungsarbeit, S. 80 — so würde die eigentliche Schwierigkeit dann doch erst beginnen; denn ausser den zelligen Elementen führt das neue Bindegewebe der Adhäsionen, Schwielen, Narben auch Fasern, und für die Geschichte der Entwicklung der Bindegewebsfibrillen, die schon in der embryonalen, physiologischen Entwicklung so schwer sich verfolgen lässt, ist in pathologischem Bindegewebe bisher so gut wie nichts gethan. Alles dies sind erst, wie gesagt, Aufgaben fernerer Forschung, und gewiss keine leichten.«

Das Hauptargument Böttcher's[1]), das Erscheinen der Eiterkörperchen in der den Aetzbezirk umgebenden Zone ohne irgend welche Imigration von der Peripherie her, haben wir bereits in frühern Capiteln widerlegt. Wir sahen, dass in allen Fällen die Eiterung jenseits der sogenannten Reizungszone beginnt, und dass diese keineswegs aus proliferirenden — in Eiterkörperchen sich metamorphosirenden Hornhautzellen —, sondern aus degenerirten und zerfallenen Elementen besteht. Der Strom der Eiterkörper ist in allen Fällen im acuten Stadium ein vollkommen continuirlicher und erst nachher (vom 2 Tage an) häufen sich dieselben an manchen Puncten stärker an und erhalten sich als isolirte Heerde verschieden lange Zeit. Später zerfallen diese Eiterknoten, wenn ihre Zellen sehr dicht lagen, in eine fein moleculäre Masse. Bei Säugern (dem Kaninchen) finden wir dann lange, schmale, aus feinen Körnchen mit Kernresten bestehende Stränge oder rundliche und sternförmige Haufen jener zerfallenen Wanderzellen.

---

1) l. c. S. 379.

Haben die Eiterkörperchen die Hornhaut grösstentheils wieder verlassen, und sich nur an einzelnen mehr centralgelegenen Puncten als abgeschlossene Heerde erhalten, so können sie um so mehr zu der Annahme einer centralen Eiterung verleiten, als ja jede Continuität mit dem peripheren Eiterstrom fehlt.

Nicht weniger trügerisch sind die Bilder, welche man bei centraler schwacher Aetzung der Kaninchencornea erhält. Die Hornhautperipherie bleibt klar und doch erscheint die Umgebung des Aetzbezirks getrübt und das Mikroskop weist daselbst degenerirte Hornhautzellen und einige Eiterkörper nach. Wenn man aber die mehr nach Aussen gelegenen Hornhautpartieen durchmustert, so stösst man hie und da auf einige Wanderzellen, aber kaum öfter als in einer normalen Hornhaut, und erst in der Peripherie findet man dieselben, wenn auch nicht erheblich, vermehrt. Die Eiterung ist also auch hier keine rein centrale, und wenn zwischen dem Aetzbezirk und der Peripherie nur wenige Eiterkörperchen auftreten, so liegt dies lediglich daran, dass die Imigration überhaupt eine sehr schwache ist.

Nach der Chlorzinkätzung kommt es für gewöhnlich nicht zu einer Eiterzone um den Aetzbezirk, die Eiterkörper sind vielmehr ziemlich gleichmässig durch die ganze Hornhaut, wenigstens die oberflächlichen Partieen, zerstreut und häufen sich mitunter auch stärker im Aetzbezirk an. Ebenso verhält es sich bei der Entzündung, welche nach der Behandlung mit Nelkenöl und nach der Entfernung des Epithels eintritt. Nach der Aetzung mit Schorfbildung (nach Höllenstein und Verbrennung) dagegen, sammeln sich die Eiterkörperchen um den Schorf oder Substanzverlust so, dass sie einen verschieden breiten Saum bilden. Die Imigration in den verschorften Aetzbezirk ist dagegen geringer als in den vorhin erwähnten Fällen.

In den äussersten Partieen der Hornhaut erscheinen die Eiterkörper an Goldpräparaten als mehr platte, rundliche oder mit spitzen und lappigen Fortsätzen versehene Protoplasmamassen, welche ein bis fünf und mehr Kerne enthalten. Die Spindelformen liegen etwas tiefer, wahrscheinlich in den interfibrillären Spalten. Die grossen, vielkernigen Eiterkörper finden sich öfter bei lebhafter Eiterung, vermuthlich weil sie hier häufig sich berühren und dann zusammenfliessen.

War die Ueberschwemmung der Hornhaut mit Wanderzellen nicht zu stark, in welchem Falle das Gewebe erweicht und schliesslich Ulceration und Perforation eintritt, so verlassen allmählig die Eiterzellen die Hornhaut und zwar verschwinden sie zuerst aus den Rändern und nachher aus dem Centrum. So finden wir 14 Tage nach oberflächlicher, centraler Silberätzung noch viel Eiterkörperchen, besonders in und um den Aetzbezirk, ebenso 17 Tage nach Behandlung mit Collodium, obgleich die Hornhaut schon ihre Durchsichtigkeit erlangt hat. Nach 30 Sec. langer Aetzung mit Chlorzink macht sich bereits am 6.—8. Tage eine Abnahme der Eiterung und Trübung bemerkbar. Wie aber bei gleicher Behandlung die Eiterung keineswegs immer auf beiden Augen gleichzeitig und gleich lebhaft eintritt, so ist es auch mit der Lösung des entzündlichen Processes. Im Allgemeinen ist nach der 4—6

4 — 6 Woche die Entzündung abgelaufen. Die Imigration der Eiterkörper kann übrigens oft Monate bei etwas stärkeren Insulten andauern.

Mit der endlichen Befreiung der Hornhaut von Wanderzellen ist aber noch nicht die Restitution vollendet. Diese beginnt erst gegen das Ende des acuten Stadiums der Entzündung, selten fallen ihre ersten schwachen Anfänge noch in das Stadium der Acme, also gegen Schluss der ersten und in die zweite Woche. Um diese Zeit besteht das Centrum der Hornhaut — bei centraler oberflächlicher Aetzung mit Chlorzink, nach Behandlung mit Nelkenöl oder Entfernung des Epithels — in seinen äussersten Lagen nur aus Grundsubstanz und Eiterkörpern, denn auch die spärlichen Reste der Hornhautzellen sind bis dahin [1]) ganz verschwunden. (Taf. II. Fig. 5.) Da unter gewöhnlichen Verhältnissen nach leichteren Eingriffen die Zahl der Eiterkörperchen um die dritte und vierte Woche schon bedeutend abgenommen hat, erscheint an Goldpräparaten das Centrum als ein heller, gegen die Peripherie hin sich verlierender Fleck. Dieser entspricht aber nicht allein der von dem Cauterium berührten, oder der entblössten Hornhautpartie, sondern schliesst noch einen Theil der Vacuolenzone ein. Aetzt man eine grössere Zahl von Fröschen genau in der gleichen Weise — mit demselben Cauter, in derselben Ausdehnung und gleich lange — und vergleicht die Bilder von den ersten Tagen nach der Aetzung mit denen der 3. 4. Woche, so wird man sich leicht von der allmähligen Ausdehnung der Degeneration und dem schliesslichen Untergang der Hornhautzellen bis nahe zum äusseren Rand der Vacuolenzone überzeugen. Während aber in den oberen und mittleren Lagen die Hornhautzellen durch Eiterkörperchen ersetzt sind, finden wir sie unverändert in den tiefsten Lamellen —, wenn nämlich die Aetzung und der Substanzverlust nur auf die obersten Partieen beschränkt war. Wurde dagegen die Hornhaut in ihrer ganzen Dicke geätzt, oder gebrannt, was man nach ein Minuten langer Einwirkung des Chlorzinkstiftes oder nach einer Cauterisation mit der glühenden Nadel bis nahe an die Descemet'sche Haut erreicht, dann fehlen auch in den tiefsten Schichten die Hornhautzellen, und die Eiterkörperchen sind hier fast ebenso zahlreich, wie in den äusseren Lagen. Der Aetzbezirk und die Vacuolenschicht bilden einen flachen Conus mit breiter äusserer Basis, der bei oberflächlicher Aetzung rings von normalem Hornhautgewebe begrenzt wird. Der Durchmesser der Vacuolenzone ist darum in der Tiefe viel kleiner und die Hornhautkörperchen erstrecken sich bis nahe zum Centrum. Zerlegt man die geätzte Cornea, am besten die mit Höllenstein touchirte, in 4—5 Lamellen, so sieht man die successive Verkleinerung des Aetzbezirks gegen die tieferen Hornhautlamellen. Darum finden wir hier mehr Hornhautkörper als aussen.

Die reactiven Vorgänge an den restirenden Hornhautzellen sind im Wesentlichen nicht verschieden, mag die Hornhaut nur in den äussersten Lamellen oder in ihrer ganzen Dicke geätzt worden sein.

---

1) Nach 30 Sec. langer Chlorzinkätzung am 12.—14. Tag.

In jenem Fall nach 15—30 Sec. langer Chlorzinkätzung bemerkt man in der dritten Woche noch keine sehr auffälligen Veränderungen an den oberflächlichen und tieferen Hornhautzellen. Da und dort findet man allerdings einzelne vergrössert, körniger und nach Goldbehandlung intensiver gefärbt, auch gelappte und doppelte Kerne kommen in diesen Zellen häufiger vor, wie sonst, aber vor Allem vermissen wir eine ausgeprägte Reizungs- und Proliferationszone um den Aetzbezirk. Von der 4. Woche an ist die Wucherung der Hornhautzellen schon sehr frappant und während der 7. — 9. Woche ist sie am lebhaftesten. Die äussersten Lagen der Hornhaut enthalten jetzt noch ziemlich viel Eiterkörper. In den mittleren Hornhautschichten ist ihre Zahl schon geringer. Neben ihnen sehen wir aber noch sehr zarte, oft membranartig ausgebreitete und spindelförmig angeschwollene Fäden aus feinkörnigem Protoplasma. Oft erscheint dieses nur in kurzen dünnen Fädchen, dann wieder als ein feines Gitter, oder es entwickelt sich zu einer Platte, von welcher nach verschiedenen Richtungen, am meisten horizontal, zarte Fortsätze ausgehen. Kerne kommen in dieser Substanz nur selten vor; sie sind mehr platt und werden durch Chlorgold nur wenig gefärbt, während die Kerne der Eiterzellen damit dunkelblau werden. Noch etwas tiefer sind die feinkörnigen Stränge und Netze dichter, die Fäden und Platten bilden schon grössere Knotenpuncte, in denen ein bis fünf Kerne liegen, an manchen Stellen sind die Fäden dieses Netzes zu einer grossen Platte zusammengeflossen, die 10 — 80 Kerne enthält und mit ihren feinen, strahlenartigen, bald fadenförmigen, bald platten Ausläufern einem Rhizopoden gleicht. (Taf. IV. Fig. 14a. Dieser Befund wiederholt sich in den tiefsten Schichten. Nicht immer jedoch kommt es zur Bildung solcher grossen Protoplasmamassen oder Riesenzellen[1]), häufiger bilden sich zerstreute kleine Proliferationsheerde mit 5—10 Kernen.

In den äussersten Partieen nimmt die nächste Umgebung des Aetzbezirks und der Vacuolenzone an diesen Proliferationsvorgängen einen mehr untergeordneten Antheil. Körnige, in Gold intensiv sich färbende Protoplasmamassen mit 3—6 Kernen fehlen auch hier nicht, aber sie treten ganz zurück gegen die üppige Wucherung der tiefsten Schichten. (Taf. I. Fig. 3.) Eine ausgeprägte ringförmige Proliferationszone bildet sich bei Fröschen nach oberflächlicher Chlorzinkätzung oder nach Entfernung des Epithels in der Regel nicht. Der ganze Vorgang besteht vielmehr darin, dass die noch unverletzten Protoplasmakörper der untersten Hornhautlagen sich vergrössern und zusammenfliessen. Sie sind einem dichten Gebüsch vergleichbar, welches eine Menge junger Zweige treibt, die allmählig bis zur Oberfläche dringen. Die äussersten feinen Triebe sind anfangs kernlos, je mehr sie aber durch das nachrückende Protoplasma an Substanz gewinnen, desto zahlreicher werden auch die Kerne.

---

1) Am schönsten sah ich diese 9 Wochen nach Entfernung des Epithels in den untersten Hornhautschichten. Auf Taf. I. Fig. 3 habe ich eine ganz getreue Abbildung eines solchen Präparates gegeben.

Letztere scheinen nicht frei zu entstehen, wie ich an einer andern Localität gefunden habe[1]), sondern aus der Tiefe mit den wuchernden Protoplasmafäden nach oben getragen zu werden. Auch in den grossen Protoplasmakörpern der unteren Lagen habe ich wohl häufig eingeschnürte Kerne, aber nie eine freie Kernbildung gesehen.

Bei Kaninchen kommt es nach centraler Chlorzinkätzung gegen Ende der ersten Woche schon zu einer Wucherung der Hornhautzellen um den Aetzbezirk, nachdem eine geringe Eiterung bestanden. Die Hornhautkörper liegen hier oft so dicht, in kleinen Haufen beisammen, dass man dies nicht gut nur aus einer stärkeren Schrumpfung der Grundsubstanz erklären kann. Zudem zeigt das Protoplasma keine der Veränderungen, welche sonst an den geätzten Zellen vorkommen. Auch die Form dieser Körper ist eine etwas andere. Statt der Sterne finden wir, mit einigen polaren Fortsätzen versehene und oft recht lange Spindeln. Die Kerne dieser sind platt, in Form und Farbe nach Goldbehandlung denen der normalen Hornhautkörper gleich. Oft liegen einige Spindeln einander so nahe, dass man einen grösseren in 2 oder 3 Theilung begriffenen Körper vor sich zu haben glaubt, und dann sind die kleineren Spindeln wieder so zahlreich, wie etwa in einem Sarcom. Daneben kommen nun auch noch kleine spindelförmige Eiterkörper vor, die sich durch ihre dunkle Farbe, ihre runden, sehr dunkeln Kerne und durch das Fehlen der langen Fortsätze von den wuchernden Hornhautzellen unterscheiden. Uebergänge zwischen beiden Formen habe ich nie gesehen.

Aehnliche Bilder erhält man bei Fröschen, auf deren Hornhaut eine halbe Minute ein Tröpfchen einer Mischung von gleichen Theilen Nelken- und Olivenöl gebracht wurde. Nur ist gegen Ende der ersten Woche weniger die Vermehrung als die Vergrösserung der Hornhautzellen in einem Ring von 2—3 Zellen Breite um den Aetzbezirk nachzuweisen.

Aetzt man dagegen die Hornhaut des Frosches so, dass in ihrer ganzen Dicke die Zellen zerstört werden, ohne dass dabei eine Eröffnung der vorderen Kammer erfolgt, oder wurde bis nahe an die Descemet'sche Haut mit dem Glüheisen gebrannt, worauf in der noch erhaltenen dünnen Platte unter dem Schorf die Zellen ebenfalls zu Grunde gehen, so werden dadurch die regeneratorischen Vorgänge einigermassen modificirt. Dann finden wir in dem hellen Aetzbezirk und zwar in allen Schichten, am reichlichsten aber in den äusseren, 12 Tage nach ein Minuten langer Chlorzinkätzung eine grosse Zahl von Eiterkörpern, aber keine Hornhautzellen. Nach der Verbrennung bleibt der helle Hof, welcher den Brandschorf umgiebt (Degenerationszone), häufig frei von Eiterkörpern. Diese Zone, ebenso wie die noch erhaltene innere Hornhautlamelle scheinen aus einer vollkommen structurlosen Substanz zu bestehen. Gegen die 4. Woche hin (bei Winterfröschen) ist der helle Aetzbezirk oder die Degenerationszone der gebrannten Cornea von einem dunkeln schmalen Saum umgeben, der sich ziemlich scharf gegen das helle Centrum absetzt und nach aussen sich

1) Die Regeneration des Hornhautepithels. Virchow's Archiv Bd. 15.

allmählig verliert. (Taf. II. Fig. 8. Dieser Saum besteht aus dunkeln Hornhautzellen, deren zahlreiche Ausläufer besonders gegen das Centrum hin stärker entwickelt sind und in Verbindung mit den Zellkörpern einen dunklen Kranz bilden, von dem nur wenig feine, zum Theil anastomosirende Fäden in das helle Centrum sich erstrecken. Die meisten von ihnen sind kernlos, während dagegen die spindelförmig angeschwollenen Ausläufer des Kranzes einzelne Kerne und die grösseren Zellkörper deren eine ziemliche Zahl enthalten. (Taf. II. Fig. 8.) Später strömt immer mehr Protoplasma dem Centrum zu, die Ausläufer confluiren zu Platten, und so entsteht ein aus feinen Fäden mit grossen Knotenpuncten, welche 10 bis 70 Kerne beherbergen, gebildetes Netz, welches sich endlich zu einem Protoplasmaklumpen entwickelt, welcher später den Substanzverlust ziemlich vollständig ausfüllt. Statt des hellen Aetzbezirks haben wir jetzt einen dunkeln Fleck, der aus feinkörnigem Protoplasma, welchem zahlreiche Kerne eingestreut sind, besteht.

War die Hornhaut mit einem spitzen Lapisstift touchirt worden, worauf nur das verschorfte Epithel abgestossen wird, während die äusseren und mittleren Hornhautlamellen in der ganzen Ausdehnung des Aetzbezirks erhalten bleiben, findet man $2\frac{1}{2}$—3 Monate später im scharf umschriebenen Aetzrayon die negative Silberzeichnung. An vergoldeten Präparaten ist das geätzte Centrum blau. Die Saftkanalzeichnung ist äusserst scharf, und zwischen den Saftkanälen und zum Theil auch in ihnen liegen spindelförmige und platte Eiterkörperchen. Aber die meisten Saftkänale sind leer.

Je mehr man sich den tieferen Hornhautschichten nähert, desto blasser wird die blaue Farbe des Aetzbezirks und in den unteren Lagen sind eigentlich nur noch die Contouren einzelner leeren Saftkanäle von zarten, blauen Linien eingefasst, und der Aetzbezirk durch eine etwas breitere, blaue Linie begrenzt. Die Eiterkörperchen, denen man noch in den äusseren Schichten häufig begegnete, sind hier schon sehr spärlich, ja selbst in einer früheren Periode (etwa in der 4. Woche) haben sie oft schon die tieferen Schichten des Aetzbezirks verlassen, und dieser besteht schon um jene Zeit nur aus der silbergefärbten Grundsubstanz und leeren Saftkanälen. 6—8 Wochen später ist das Bild ein ganz anderes. Die Zeichnung der Saftkanäle existirt auch noch, manche derselben sind leer, andere mit ein und 2 kernigen Protoplasmaklumpen gefüllt, und daneben finden sich eben solche Körper, um welche jedoch die silbergefärbten Conturen der Höhlen fehlen. Sind dies etwa neugebildete Hornhautkörper, welche sich selbst ihre Höhlen in der Grundsubstanz ausgegraben? Wir müssen diese Frage bejahen, denn ihre Zahl ist einmal viel grösser als die der normal vorkommenden Hornhautzellen, und dann wissen wir ja auch aus früheren Beobachtungen, dass die Zellen dieser Schichte zu Grunde gegangen sind. Betrachten wir die unterste Platte der Hornhaut, so sehen wir den Aetzbezirk noch durch einen schmalen blauen, Ring eingefasst, aber im Innern dieses Rings vermissen wir gänzlich die Silberzeichnung. Dagegen finden wir ihn durchzogen von einem äusserst reichen Netz anastomosirender, sternförmiger, grosser Hornhautzellen, welches, wenn es auch einige Ausläufer über jenen Ring hinaus sendet, doch im Ganzen auf diesen sich concentrirt, so dass er sammt

seinem Inhalt schon bei einer schwachen Vergrösserung als ein ziemlich scharf umschriebener, dunkler Fleck erscheint.

Die Aetzversuche haben gelehrt, dass beim flüchtigen Touchiren mit dem Silberstift die Hornhautzellen der oberflächlichen und mittleren Schichten zu Grunde gehen und nur in den untersten erhalten bleiben. Die tieferen Lamellen sind es auch, die am wenigsten von Eiterkörpern aufgesucht werden, ja oft von diesen ganz verschont bleiben, und von diesen Schichten sehen wir gerade die Neubildung der Hornhautzellen ausgehen. Wie lässt sich dies mit der Annahme zusammenreimen, dass die Eiterkörperchen die Gewebsneubildung besorgen? Sollte man nicht erwarten, dass die Regeneration am raschesten und ausgedehntesten da erfolgen würde, wo jene zahlreicher sind? Aber die Erfahrung lehrt gerade das Gegentheil. Je länger die Einwanderung dauert, je mehr sich die Occupation in die Länge zieht, desto mehr verzögert sich die Regeneration.

Versilbert man eine mit dem Glüheisen gebrannte Cornea nach 8 Wochen und tingirt darauf mit Hämatoxylin, so erhält man die ganze Cornea mit Ausnahme der Brandstelle silbergefärbt. Letztere dagegen wird ebenso wie die Hornhautzellen schön blau tingirt und erscheint mitten in der braunen Hornhautsubstanz als ein runder, blauer Fleck, der aus formlosem, mit vielen Kernen durchsetztem Protoplasma besteht. Gegen den Rand sind die Kerne etwas regelmässiger vertheilt und liegen in ziemlich gleichen Entfernungen einander sehr nahe. Noch weiter nach aussen treten zwischen den Kernen feine, braune, oft unterbrochene Linien auf, welche rundliche und rundlicheckige Felder begrenzen. (Taf. III. Fig. 12 a b.) Ganz am Rand sind diese mehr gelappt, zackig, sternförmig, von der Gestalt mancher Endothelzellen der Blut- und Lymphgefässe. Daran reiht sich eine Uebergangszone von sternförmigen Körpern, welche oft 3 — 4 Kerne enthalten und mit vielen dicken kurzen Ausläufern anastomosiren. (Taf. III. Fig. 12 b. c.) Mitunter sind diese Sterne durch quere Silberlinien in 3 — 4 kernhaltige Abschnitte getrennt. (Taf. III. Fig. 12 d.) Die äussersten Zellen dieser Uebergangszone gleichen schon mehr in ihrer Gestalt den normalen Hornhautkörpern, sind schlanker, ihre Ausläufer länger und feiner, nur ihre Vertheilung ist noch nicht so regelmässig, wie in der normalen Hornhaut.

Die Wucherung der Hornhautkörper in der Umgebung des zerstörten Gewebes — in Gegenden, welche oft gar nicht von Eiterzellen berührt werden, führt übrigens, wie die Regeneration der untersten Hornhautzellen nach oberflächlicher Aetzung zeigt, zu keiner vollständigen Restitutio ad integrum. Selbst 4 — 5 Monate nach der Verbrennung ist der Defect noch nicht durch echtes Hornhautgewebe ersetzt, ja nicht einmal gewöhnliches Bindegewebe ist entstanden. Man sieht wohl öfter eine leichte Faserung im Protoplasma, und die feinen Ausläufer der neu entstandenen Hornhautkörper sind etwas glänzender, aber eine grössere Menge von Grundsubstanz tritt nicht auf. Auch wenn man dergleichen Präparate versilbert, erhält man nur die vorhin beschriebenen Bilder, aber nie die Zeichnung des normalen Hornhautgewebes. Wir haben eine Narbe aus nicht oder wenig differenzirtem Protoplasma.

Am vollständigsten ist noch die Restitution nach Entfernung des Epithels und nach Aetzung mit Chlorzink und Silbersalpeter. Im letzteren Falle wenigstens in den unteren, nicht geätzten Hornhautlamellen. In den beiden anderen Fällen bleibt die Grundsubstanz erhalten und gewinnt auch mit der Zeit wieder ihre fibrilläre Textur, während von der Umgebung Protoplasma hineinwächst. Die Vertheilung der neugebildeten Hornhautzellen ist allerdings nicht so regelmässig wie in der normalen Cornea, aber dies ist auch die einzige Abweichung, die wir hier finden.

Bottcher[1]) verlegt die Regeneration in eine frühere Zeit. Nach ihm findet schon in der 2. Woche nach der Aetzung im Aetzbezirk eine Regeneration der Hornhautzellen statt, nachdem die gleichmässig graue Trübung derselben verschwunden ist. Zunächst in den oberflächlichsten Lagen treten vereinzelte und in gleichmässiger Vertheilung spindelförmige Körper auf und die feinen Spalten der Grundsubstanz werden mit einer durch Gold sich intensiv färbenden Masse gefüllt. Da bei etwas stärkerer Aetzung sowohl die Zellen der oberflächlichsten, wie der tiefen Lagen zu Grunde gegangen sind, so folgt, dass die sich einstellende Regeneration der Hornhautkörperchen auf eine Einwanderung von Zellen in den Aetzbezirk zurückgeführt werden muss. S. 386 erfahren wir nun einiges Nähere über die Herkunft dieser Wanderzellen. »Wenn sich nach dem Verhalten des Hornhautrandes eine Einwanderung farbloser Blutzellen ausschliessen lässt und anderseits in der Umgebung des Aetzbezirks d. i. innerhalb der Reizungszone grössere und kleinere Protoplasmamassen in Menge vorfinden, die Ortsbewegungen ausführen, so ist es wohl klar, dass sie gegen das Centrum vordringen. Möglich, dass auch die normal in der Hornhaut vorkommenden Wanderzellen dabei betheiligt sind. Da deren Zahl aber jedenfalls nicht ausreichen würde einen Eiterheerd zu bilden, so werden wir die Hauptquelle für die Einwanderung in den Aetzbezirk in der ihn umgebenden Reizungszone suchen müssen.«

Es könnte danach fast scheinen als herrschte keinerlei Differenz zwischen Böttcher und mir über die Reizungszone. Ich muss jedoch daran erinnern, dass das, was Bottcher als Reizbezirk beschreibt, der äusserste Ring der Degenerationszone ist. Es kann darum also auch nicht von einer Identität meiner Proliferationszone mit Bottcher's Reizungszone die Rede sein. Auch kann ich nicht bestätigen, dass die neuen Hornhautkörper aus mobilgewordenen Zellen der Umgebung des Aetzbezirks abstammen. Ich habe vielmehr die Ueberzeugung gewonnen, dass die Regeneration der Hornhautkörper nicht durch Wanderzellen geschieht, mögen sie nun ausgewanderte Blutkörper oder Abkömmlinge der fixen Hornhautkörper sein, welche sesshaft werden, sondern durch einfache Sprossung des Protoplasma der Umgebung.

Ueberrascht hat mich auch die Behauptung Bottcher's[2]), dass die im Umkreis des Reizbezirks gelegenen und im Anfang der Proliferation befindlichen Hornhautkörper in ihren eingekerbten und getheilten Kernen Nucleoli enthalten, welche den unveränderten Kernen

1) l. c. S. 384. 2) l. c. S. 381.

der fixen Hornhautkörper mangeln. Ich finde in den Kernen der normalen Hornhautzellen immer 1—3 Kernkörperchen.

Schluss.

Aus dem bisher Gesagten hat sich ergeben, dass von den verschiedenen Reizen, welche wir auf die Hornhaut wirken liessen, keiner, weder die Continuitätstrennung, noch der Fremdkörper, weder die Verbrennung noch das Aetzmittel, selbst nicht der Chlorzinkstift, der sich nach Böttcher im Gegensatz zu den eingreifenden Wirkungen der anderen Aetzmittel durch seine reizende Eigenschaft auszeichnen soll, im Stande war, die Hornhautelemente zu einer Proliferation von Eiterkörpern anzuregen. Dies Resultat, kann auch nicht durch den Einwand erschüttert werden, welchen man früheren Versuchen gemacht hat, dass die Reize zu heftig oder zu ausgedehnt gewirkt hätten, um die Zellen nur einfach zu irritiren. Die Experimente von Böttcher und Stricker wurden nicht allein genau wiederholt, ja ich habe sogar in noch geringerer Ausdehnung geätzt, und doch ist es mir ebensowenig wie Cohnheim, Wallis und Axel-Key geglückt eine Umwandlung der Hornhautkörper in Wanderzellen zu sehen. Weder in der nächsten Umgebung der insultirten Hornhautpartie, noch in grösserer Entfernung davon, kam es jemals im acuten Stadium zu einer sogenannten Reizungs- oder Proliferationszone. Denn während da, wo der Insult direct eingewirkt hat und auf einige Entfernung von dieser Stelle, die Hornhautkörper, nachdem mehr und mehr Vacuolen in ihnen entstanden, zu Grunde gehen (Vacuolenzone), bildet sich in der Peripherie dieser Zone durch die zunehmende Schrumpfung ein Kranz von dunkeln Hornhautzellen (Körnerzone), welche endlich in feine Partikelchen zerfallen. Erst jenseit dieses Gebiets, in der anscheinend unveränderten Hornhautperipherie treffen wir zuerst auf Eiterkörperchen, die von da bald rascher, bald langsamer ihren Weg gegen die insultirte Stelle nehmen, ja selbst in das geätzte Gewebe und den Schorf eindringen. Die Eiterkörperchen kommen weder aus dem derben, bindegewebigen Scleralrand, noch aus der knorpeligen Sclera und ihrem Perichondrium, sondern aus den Gefässen der Conjunctiva. Trennt man die Bindehaut der Lider und Sclera 2 Tage nach centraler Aetzung, so findet man nicht allein die erweiterten Gefässe mit vielen farbigen und farblosen Blutkörperchen gefüllt, sondern da und dort ist ihre Wand wie gespickt mit diesen Elementen, dann bilden die farblosen Zellen wieder ganze Nester und förmliche Scheiden um die Blutgefässe, und endlich wird ihre Menge so gross, dass die ganze Conjunctiva damit infiltrirt erscheint, mag man nur 10—15 Secunden oder eine Minute mit Chlorzink geätzt haben. Die Quelle der Eiterkörper sind also ohne Zweifel die Gefässe der Conjunctiva.

Was man auch immer gegen die Injection körniger Farbstoffe in die Blut- und Lymphgefässe lebender Frösche sagen mag, so lässt sich hier schon für das freie Auge de-

monstriren, dass nicht nur einige farblose, zinnoberhaltige Blutkörperchen in die geätzte Cornea gelangen, sondern dass diese von solchen förmlich überschwemmt wird. Hat man einem Frosch in ein Blutgefäss oder einen Lymphsinus Zinnober injicirt, so findet man wohl da und dort im Gewebe ein pigmenthaltiges Blutkörperchen. Touchirt man bei solchen Fröschen das Centrum der Hornhaut mit Lapis, oder ätzt man etwas länger mit Chlorzink, so erscheint schon für das freie Auge der Hornhautrand nach 3—4 Tagen leicht rosa gefärbt und zwar etwas lebhafter oben, als an der übrigen Peripherie. Dieser rothe Saum verbreitert sich, seine Farbe wird etwas intensiver, ohne dass es jedoch zu einer gleichmässigen Röthung der ganzen Cornea kommt. Bringt man eine solche Hornhaut unter das Mikroskop, so sieht man nicht allein im Epithel, sondern auch in dem Hornhautgewebe eine Menge zinnoberhaltiger Eiterkörper, in der Hornhautperipherie zwischen den unveränderten Zellen, in dem Centrum oft als die einzigen geformten Elemente des Aetzbezirks. Wenn auch da und dort eine Wanderzelle einige Pigmentkörnchen an ein Hornhautkörperchen, mit dem sie in Berührung kam, abgiebt, so ändert dies ja nichts an der Thatsache, dass schon im Beginn der Eiterung zinnoberhaltige farblose Blutkörper in Menge erscheinen.

Wenn demnach die Eiterkörperchen aus dem Blute stammen, was gestattet ihnen den Austritt, sobald wir in grösserer Entfernung vom Gefässbezirk das Hornhautcentrum an einem Puncte reizen? Erinnern wir uns, dass durch den Eingriff mehr oder weniger ausgedehnte Veränderungen an den Zellen der Hornhaut hervorgerufen werden, die endlich zum Untergang derselben führen, so liegt wohl der Gedanke nahe, dass auch dergleichen Vorgänge an den Gefässzellen es sind, welche die Emigration ermöglichen. Nun beschränken sich aber bei geringer Reizung des Hornhautcentrums die Störungen, welche sich an den Hornhautzellen ausbilden, auf einen kleinen Abschnitt, und der Rand bleibt verschont. Sind etwa die Gefässwandungen empfindlicher als die Hornhautzellen, werden sie vielleicht durch ein Minimum der ätzenden Substanz, welches von dem Aetzbezirk sich der übrigen Hornhaut mittheilt, ohne deren Zellen merklich zu alteriren, doch noch angegriffen, und sind diese Veränderungen mikroskopisch nachweisbar oder nicht? Obgleich ich gerade dieser Frage besondere Rücksicht geschenkt habe, so waren bis jetzt meine Bemühungen in dieser Richtung noch ganz erfolglos. Die Verhältnisse liegen an den Gefässen, von denen ich zunächst die der Conjunctiva im Auge habe, nicht so günstig wie in der Hornhaut, welche eine genaue Betrachtung der Zellen gestattet. Findet dort, wie hier eine Vacuolenbildung statt, kommt es zu einer Erweichung und Lockerung der Gefässzellen, so sind die ersten Anfänge wegen der Menge der Blutkörperchen in und ausser den Gefässen nicht so leicht zu erkennen, wie an der Hornhaut. Ja selbst hier finden wir oft Schwierigkeit, wie sich schon aus der Differenz zwischen Böttcher und mir betreffs der Chlorzinkätzung ergiebt. Während ich stets Vacuolenbildung beobachtete, erwähnt Böttcher nichts davon und spricht nur von einem Zurückziehen der Ausläufer, einer theilweisen Ablösung derselben, Zerfall der Zellen und Umwandlung derselben in mehrkernige Protoplasmaklumpen.

Bei intensiven Entzündungsreizen ist eine Wirkung derselben in grössere Ferne

leicht verständlich, aber wie verhält es sich mit schwächeren Insulten, wie etwa einer kleinen centralen Brandwunde oder schwachen Aetzung? Kommen hier zu dem ersten Reiz noch andere, etwa die Imbibition mit Conjunctivalsecret, oder die Verdunstung? Ist die Entzündung nicht allein die Folge einer Alteration der entfernten Gefässe durch den Entzündungsreiz, sondern spielen dabei die geänderten Druckverhältnisse auch noch eine Rolle? Denn mit den Zellen, welche im Umkreis der insultirten Hornhautpartie zu Grunde gehen, fallen auch Hindernisse, welche der Bewegung der in der Hornhaut schon vorhandenen contractilen Zellen und der Saftströmung entgegenstanden. Wie weit der Untergang der Elemente das Quellungsvermögen und die Lockerung des Gewebes steigert, indem er Widerstände beseitigt und damit das Eindringen der Eiterkörperchen erleichtert, darüber fehlen allerdings ganz sichere Beobachtungen, nahe genug liegt es aber an solche Einflüsse zu denken.

Alle jene Eingriffe, welche nur eine kleine Zahl von Hornhautkörpern vernichten, sind auch schwache Entzündungserreger[1]. Die Incision der Cornea, das längere Verweilen eines Fremdkörpers, (Faden, Draht,) selbst ein andauernder leichter Druck wirken nie so heftig, wie die Aetzung, die Entfernung des Epithels und die Vertrocknung. Den höchsten Grad erreicht dagegen die Eiterung in jenen traumatischen Keratitiden, zu denen noch eine Infection der Wunde sich gesellte, wie dies mitunter nach dem Einnähen eines Fadens und nach Trigeminusdurchschneidung der Fall ist, oder, wo gleichzeitig mit der Verwundung infectiöses Material der Hornhaut einverleibt wurde. Wir haben es hier mit Schädlichkeiten zu thun, welche alle andern Entzündungserreger, was die Heftigkeit des entzündlichen Processes im Vergleich zu den oft kleinen Wunden, betrifft, weit hinter sich lassen. Diese Wirkung ist aber nicht die Wirkung der ätzenden und phlogogonen Eigenschaft der Flüssigkeiten selbst, in denen jene Körper suspendirt sind. Denn das reine Filtrat eines frischen peritonitischen Exsudates einer Wöchnerinn oder des Blutes eines Pyämischen, welche doch das entzündungserregende Princip, wenn es ein löslicher Körper ist, enthalten, ist entweder ein schwacher Entzündungserreger oder vollständig wirkungslos, während dagegen der Filterrückstand die heftigste Entzündung bewirkt. Mag man nun annehmen, dass neben den im Rückstand vor-

1) Die Bemerkung Cohnheim's S. 50 (dessen neueste Arbeit) ist nur scheinbar im Widerspruch mit diesen Ergebnissen, wenn er sagt: Dieser unschuldige Verlauf ist die Regel bei einigen anderen Eingriffen. So z. B. bei Abtragung einer Schicht Hornhautgewebes mittels einer spitzen Lanzette der Art, dass dadurch eine Facette entsteht, die selbst 2—3 Mm. Durchmesser haben kann, ferner die Application eines kleinen Höllensteinschorfs und endlich die Anbringung eines kleinen Brandschorfs. Nach allen diesen Eingriffen pflegt sich weder sogleich, noch überhaupt in so langer Zeit eine Spur von conjunctivaler Gefässinjection zu entwickeln, und die Hornhaut bleibt ausserhalb der verletzten Stelle und ihrer allernächsten Umgebung vollkommen klar — und das Alles gleichviel ob das Trauma im Centrum der Cornea oder mehr in der Nähe der Peripherie applicirt worden war. — Diesen Angaben, welche ich vollkommen bestätigen kann, muss ich nur hinzufügen, dass in allen diesen Fällen einige Hornhautzellen in der nächsten Nähe der verletzten Stelle zu Grunde gehen und eine geringe Zahl von Eiterkörperchen erscheint, ohne dass sich eine schon für das freie Auge wahrnehmbare Trübung ausbildet.

handenen Organismen noch Partikelchen vorkommen, vielleicht Zellentheilchen, welche Träger des infectiösen »zymoiden« oder phlogogonen Stoffes sind, oder dass dieser an die Organismen fixirt ist, — sobald einmal die Thatsache feststeht, dass gewisse Organismen auf den lebenden Körper übertragbar sind, dass sie daselbst rasch wuchern, und dass proportional ihrer Vermehrung die Gewebe, in denen sie vegetiren, aufgezehrt werden und eine heftige Entzündung erfolgt, wird man diese Organismen auch als Entzündungserreger anerkennen müssen. Selbst, wenn wir ganz absehen von der chemischen Wirkung dieser Pflanzen auf ihr Substrat[1]), welches durch jene Körperchen aufgezehrt wird, kann man ihnen doch nicht absprechen wollen, dass sie als traumatische Reize wirken. Ein traumatischer Insult aber, der sich fortwährend erneuert und multiplicirt, wird eine schon vorhandene geringe Entzündung schliesslich zu einer bedeutenden Höhe steigern. Es bedarf, scheint mir, keineswegs zum Verständniss der Wirkung dieser Organismen noch der Hypothese eines besonderen contagiösen Stoffs neben jenen Wesen, wenn wir sie schlechtweg als organisirte Entzündungserreger betrachten, wie die Organismen der Diphtherie, der Pyämie, des Puerperalfiebers — Processe, die doch alle eine gemeinsame anatomische Grundlage haben. Dass unabhängig von jenen Organismen in entzündeten und verletzten Geweben auch noch andere, nach Art der Aetzmittel wirkende Stoffe gebildet werden, welche phlogogon und giftig wirken, ist ja nicht unwahrscheinlich.

Bei den traumatischen Entzündungen — Continuitätstrennung und Blosslegung — sind die pflanzlichen Organismen nur etwas Accidentelles und die Entzündung, die allerdings oft eine minime ist, aber selbst bei der primären Wundvereinigung nicht fehlt, die directe Folge der traumatischen Insulte. Ich betone dies um so mehr, als der Gedanke nahe lag und auch schon ausgesprochen wurde, dass die in der Luft vorhandenen Organismen überhaupt die einzigen Irritamente jener Entzündungen sind.

Die mycotischen Entzündungen führen am häufigsten zur Necrose, wobei aber keineswegs immer faulige Producte gebildet werden. Bei der grossen Zahl durch Verimpfung erzeugter mycotischer Keratitiden, die ich beobachtet habe, kam es nie zu einer eigentlichen Sepsis. Liess ich dem Process seinen Lauf, so endigte er mit Ablösung der Cornea und Panophthalmitis.

---

1) Nicht allein weiche Gewebe, sondern auch die feste Knochensubstanz werden bei pyämischer Ostitis und Periostitis eines Amputationsstumpfs durch diese Organismen zerstört.

Die Lösung erfolgt nicht einfach durch Resorption der zerfallenen Wanderzellen, sondern durch ein Ueberwandern der Eiterkörper von dem entzündeten Organ in die Gewebsspalten und Lymphbahnen der benachbarten Theile (Vertheilung), wie dies erst jüngst Thoma[1]) in so überzeugender Weise dargethan hat. Damit ist indessen die Ausgleichung der Störung — die Restitution —. noch keine vollständige. Denn die Zellen des in Entzündung versetzten Organs erfahren ja, soweit die Wirkung des Entzündungserregers reicht, Veränderungen, die zum Zerfall und endlichen Schwund derselben führen. Ja in Folge einer Nachwirkung des ersten Insults kann die Degenerationszone sich noch weiter ausdehnen. Es ist also auch nicht richtig, »dass, wenn es gelänge, die in ein entzündetes Organ eingewanderten Zellen wieder zu entfernen, dieses Organ wieder in denselben Zustand zurückkehren würde, in dem es sich vor der Entzündung befunden hat«.

Aber nicht alle von der Noxe getroffenen Zellen sterben ab, die entfernteren persistiren »trotz ihres verschlechterten Zustandes« fort »und werden im Wege der einfachen Ernährung reparirt und restaurirt«. Nur so erklärt es sich, dass nach einer gewissen Dauer die Eiterung abnimmt und endlich sistirt, wenn die Blutgefässe und die erkrankten Zellen sich vom Eingriffe wieder erholt haben. Dieser Stillstand der Imigration und anderseits der Uebertritt der Eiterzellen in die Lymphbahnen führen so zu einer Befreiung des Parenchyms von den eingewanderten Zellen. Damit schliesst auch das erste Stadium der Entzündung, welches wir das degenerative nennen können, ab, und es beginnen weitere reparative und regenerative Processe, deren Anfänge mitunter schon gegen das Ende der ersten Periode wahrzunehmen sind. Ein wesentlicher Unterschied der Art, Ausdehnung und Intensität dieser Vorgänge, je nach der Natur der Entzündungserreger ist ebensowenig nachzuweisen, als eine bemerkenswerthe zeitliche Differenz. Mag man die Zellen durch eine chemische Noxe getödtet oder insultirt haben, ohne das Gewebe zu verschorfen, oder mag durch das Glüheisen ein Defect gesetzt worden sein, die Regeneration erfolgt in der gleichen Weise und zwar im Umfange der Störung in dem noch erhaltenen gesunden oder bereits restaurirten Gewebe und vollkommen unabhängig von den Eiterkörpern. Sie geschieht ebenso in denjenigen Partieen, welche förmlich von Eiterkörperchen überschwemmt wurden, wie in denen, welche diese nicht berührten, wenn nur die Zellen erhalten blieben. Die Wanderzellen sind also nicht das Material, welches die Restitution und die morphologische Ausgleichung besorgt, ebensowenig wie die Eiterung das Resultat »eines Uebermaasses des regeneratorischen Actes ist«. Wenn aber die Regeneration nicht das Finale des entzündlichen Processes, wenn sie erst beginnt, sobald dieser seinem Ende nahe rückt, wohl als eine Folge, aber nicht als eine Fortsetzung desselben, und zunächst in Theilen, die eigentlich nicht entzündet waren (S. 41), dürfen wir sie dann etwa als entzündliche Reizung auffassen?

1) Die Ueberwanderung farbloser Blutkörper von dem Blut- in das Lymphgefässsystem. Habilitationsschrift. Heidelberg 1873.

In der Hornhaut ist auf der Höhe des entzündlichen Processes nichts von einer Gewebsproliferation zu sehen, wenn man nicht eine geringe Kernvermehrung ihrer Zellen hierher rechnen will. Ich bin übrigens weit davon entfernt auf diese Thatsache allgemeine Schlüsse zu bauen, es mag ja sein, dass andere Gewebe sich etwas anders verhalten, dass manche durch einen schwächeren, andere durch einen stärkeren Reiz zur Proliferation angeregt werden können, und dass dies bei dem einen Gewebe rascher als bei dem anderen geschieht.

Für manche Gewebe ist es übrigens noch keineswegs entschieden, ob die entzündliche Wucherung das Resultat einer gesteigerten oder einer qualitativ veränderten Zellenthätigkeit ist, eine atrophische Wucherung, wie dies Flemming[1]) von dem Fettgewebe nachgewiesen hat. Man könnte sich den Vorgang etwa in der Weise denken, dass in den Theilen, welche ihrem Zweck entfremdet, welche in ihrer Function gestört sind, die Kerne zu wuchern beginnen. Ebenso ist es Flemming[2]) von dem entzündeten Unterhautfettgewebe zweifelhaft, ob jene Ursachen, welche eine Proliferation der fixen Zellen bedingen, stets bei der acuten Entzündung vorhanden sind, da sich ihr Einfluss sehr inconstant und gering erwies, dass er nicht als die Quelle der Eiterung betrachtet werden kann.

Ist es auch keine Frage mehr, dass während entzündlicher Processe und nach solchen manche Gewebe, Gefässe, Muskeln, Epithelien etc. proliferiren, so ist es oft doch zweifelhaft, wie weit man diese Gewebsbildung noch als die Wirkung des Entzündungserregers oder als den ersten Anfang der Regeneration, ja selbst als einen Excess in den regenerativen Vorgängen betrachten darf. Mit der Eiterbildung hat aber diese Proliferation nichts zu schaffen. In dem gefässlosen Knorpel, auf den man sich immer beruft, erfolgt absolut keine Eiterung; ja die einfache Theilung und Furchung der Knorpelzellen, welche nach Einigen schon bald nach traumatischen Verletzungen eintreten soll, kann ich nach meinen Erfahrungen am Frosch nur als regenerative Neubildung anerkennen. Dass ich endlich gegen die in neuester Zeit von Robinson[3]) gebrachten Angaben über entzündliche Proliferation der Ganglienzellen gerechte Bedenken habe, wird Jeder begreiflich finden, der nur einen Blick auf die betreffenden Abbildungen geworfen hat.

Die acute Entzündung der Hornhaut ist demnach ein passiver Vorgang, »bei dem die Zelle leidet, aber nichts thut«. Die Neubildung der Gewebe, die Regeneration des Epithels, der Bindesubstanz, der Nerven und Gefässe, die allerdings nicht immer den ganzen Ausfall an Gewebe deckt, und dann wieder zu einer Luxusproduction führt, können wir ebensowenig als die Wirkung des entzündungserregenden Agens betrachten, wie wir die Reparation der weniger alterirten Zellen darauf beziehen. Das

1) Weitere Mittheilungen zur Physiologie der Fettzellen. Archiv für microsc. Anatomie. Bd. VII. 1871.

2) Ueber das subcutane Bindegewebe und sein Verhalten in Entzündungsheerden. Virchow's Archiv Bd. 56. 1872. S. 171.

3) Med. Jahrbücher der Gesellschaft der Aerzte in Wien. 1873. IV. Heft.

Quantum von regenerirtem Gewebe und die Schnelligkeit seiner Production scheint nicht durch die Qualität des Entzündungserregers bestimmt zu werden, sondern durch die Menge von Gewebe, welches durch jenen entfernt und zerstört wird und durch die Wachsthumsenergie der vorhandenen Elemente. Die Amputation des Vorderarms eines Triton setzt eine nahezu gleichgrosse Wunde wie die des Oberarms und doch regenerirt sich in dem einen Fall der Vorder-, in dem andern auch der Oberarm. Dabei ist es immerhin möglich, dass einzelne Gewebe den Regenerationsprocess reguliren, wie Samuel[1]) meint, dass die regenerative Selbständigkeit des Epithels der Proliferation aus der Tiefe Schranken setzt. Die Abnahme der Wachsthumswiderstände scheint es sonach, »welche in den lebenskräftigen Geweben das Zellenwachsthum und die Proliferation entfesselt, die im Keime schlummernd, stets vorhanden ist; die Anordnung der Zellen zu Geweben bietet der luxuriirenden Zellenproduction Schach, die Elemente behindern sich in ihrer freien Entfaltung und machen sich Raum und Nahrung streitig und erst mit der Beseitigung der Hindernisse beginnt das Wachsthum, bis sich neue ebenbürtige Hindernisse einstellen«. Dass aber bei der acuten Entzündung der Hornhaut nicht durch den Entzündungsreiz selbst im Sinne der früheren Anschauung, sondern durch die Destruction, welche er veranlasst, jene Bedingungen für die Gewebsneubildung gegeben sind, dafür glaube ich in dieser Arbeit einige Beweise gebracht zu haben.

---

1) Der Entzündungsprocess S. 84.

2) Samuel, die Regeneration. Virchow's Archiv Bd. 50. 1870. S. 345.

Erklärung der Abbildungen.

Taf. I.

Fig. 1. Aus dem Aetzbezirk einer vor 3 Tagen, 30 Secunden mit dem Chlorzinkstift geätzten Froschcornea.

a. Zu schmalen vacuolenhaltigen Körpern geschrumpfte Hornhautzellen.
Chlorgoldpräparat. Immersion 11 und Ocul. 3. Hartnack.

Fig. 2. Aus der Vacuolenzone einer vor 2 Tagen central mit dem Höllenstein touchirten Froschcornea.

a. Blasse Hornhautzelle, mit Vacuolenbildung an der Oberfläche des Kerns.
b. u. c. Fortschreitende Kernschrumpfung mit Vacuolenbildung.
d. Blasse und vacuolenhaltige Hornhautzelle, Kern verschwunden.
e. Dunkle Tropfen im Protoplasma.
Chlorgoldpräparat. Immersion 11, Ocular 2. Hartnack, eingeschobener Tubus.

Fig. 3. Cornea des Frosches mit Scleralrand, deren Epithel vor 8 Wochen in der Ausdehnung einer Scheibe von 2 Millimeter Durchmesser mit Collodium entfernt wurde.

Die oberflächlichen Lagen der Hornhaut enthielten im Centrum fast nur Eiterkörper, in den mittleren und tieferen Lagen waren diese schon spärlicher und untermischt mit kleineren, aber noch seltenen Hornhautzellen, welche feine, nicht zahlreiche, fadenförmige Ausläufer trugen. Kleine Flächen im Durchmesser von 3 — 4 normalen Hornhautzellen, bestehen nur aus Grundsubstanz. Erst in der untersten Lage der Cornea (in der vierten Platte) finden sich verschieden grosse mit strahligen Ausläufern versehene, vielkernige Protoplasmamassen. a.

b. Degenerationszone.
c. Hornhautrand.
d. Pigmentirter Scleralrand.
System 1, Ocular 2. Hartnack. Chlorgoldpräparat.

Fig. 4. Froschcornea 2 Tage nach centraler, 30 Secunden langer Aetzung mit dem Chlorzinkstift.

a. Aetzbezirk.
b. Schrumpfungszone.
c. Vacuolenzone.
d. Normale Hornhaut.
e. Oberer Hornhautrand.
f. Eiterkörperchen.

Der Einfachheit wegen wurde ein schmaler Gürtel der peripheren Hornhaut nicht in die Zeichnung aufgenommen.
System 2. Ocular 2. Hartnack.
Chlorgoldpräparat. Sämmtliche Figuren sind getreue Copieen.

Taf. II.

Fig. 5. Centrum der Froschcornea, deren Epithel vor 12 Tagen in der Ausdehnung der Pupille entfernt wurde.

a. Eiterkörperchen. Chlorgoldpräparat.
System 7 und Ocular 3. Hartnack, mit Camera lucida.

Fig. 6. Kaninchencornea 3 Tage nach Verimpfung von Bacterien aus dem frischen peritonitischen Exsudat einer an Puerperalfieber verstorbenen Wöchnerinn. Impfung 4 Stunden post mortem.

a. Von dem Impfstich mit Bacterien inficirte Interlamellar- und Interfibrillarspalten.
b. Degenerationszone.
c. Vacuolen- und Schrumpfungszone.
d. Normale Hornhautzellen.
System 4. Ocular 3. Hartnack. Chlorgoldpräparat.

Fig. 7. Aus der Körnerzone einer vor 3 Tagen 30 Secunden mit dem Chlorzinkstift geätzten Froschcornea.

a. Eiterkörper.
b. Geschrumpfte, zum Theil noch vacuolenhaltige Hornhautzellen.
c. Stark geschrumpfte Hornhautzelle.
d. Zerfall stark geschrumpfter Hornhautzellen und ihrer Ausläufer in colloide Tropfen.
Immersion 11, Ocular 3. Hartnack. Chlorgoldpräparat.

Fig. 8. Vom Rand einer tiefen, nicht penetrirenden Brandwunde der Froschcornea 7 Wochen nach der Verletzung.

a. Grund des Substanzverlustes nur aus homogener Grundsubstanz bestehend.
b. Wuchernde Protoplasmamassen am Rand des Defectes.
System 9, Ocular 3. Hartnack. Chlorgoldpräparat.

Taf. III.

Fig. 9. Aus einer Froschcornea, welche vor 3 Tagen während einer halben Minute mit einer Mischung aus Nelken- und Olivenöl (zu gleichen Theilen) benetzt wurde. Die untere Hälfte der Zeichnung

A giebt die Veränderungen der Hornhautzellen aus der Peripherie der mit dem Nelkenöl befeuchteten Fläche, die obere Hälfte B zeigt die Verhältnisse des angrenzenden normalen Hornhautgewebes.

a. Verkleinerte Zellenlücken mit dunkeln Tropfen und einer sehr zarten feinkörnigen kernlosen Substanz gefüllt.
b. Zellenlücken mit kernhaltigem, blassen Protoplasma.
Höllenstein- und Hämatoxylinpräparat.
System 9, Ocular 3. Hartnack.

Fig. 10. Dasselbe Präparat wie Fig. 9 nahe aus dem Centrum des Degenerationsbezirks.

a. Stark verkleinerte Zellenlücken mit einer homogenen Flüssigkeit gefüllt, welche Tropfen einer colloiden Substanz enthält.
Immersion 11, Ocul. 2 Hartnack.

Fig. 11. Aus dem Präparat wie Fig. 9 u. 10. Zwei Hornhautzellen mit blassem, vacuolenhaltigen Protoplasma und colloiden Körnern von der unmittelbar an den Degenerationsbezirk angrenzenden Partie.

Höllenstein- und Hämatoxylinpräparat.
Immersion 11, Ocul. 3. Hartnack.

Fig. 12. Neubildung von Hornhautzellen im Grund eines kleinen oberflächlichen, mit dem Glüheisen gesetzten Substanzverlustes, 4 Wochen nach der Cauterisation.

a. Kernhaltige, grössere Protoplasmamassen im Centrum des Regenerationsbezirks.
b. Beginnende Zerklüftung des Protoplasma in ein und 3 kernige, rundlich eckige Felder.
c. Hornhautzellen mit 3 Kernen.
d. Trennungslinien in grösseren Hornhautzellen.
Höllensteinhämatoxylinpräparat.
System 5, Ocular 3. Hartnack.

Taf. IV.

Fig. 13. Grenze der Körnerzone gegen den Hornhautrand aus einer vor 4 Tagen 15 bis 30 Secunden mit dem Chlorzinkstift geätzten Froschhornhaut, A. Körnerzone, B. Uebergangszone dieser gegen die Peripherie.

a. Geschrumpfte, vacuolenhaltige Hornhautzelle.
b. Theilweise vacuolenhaltige Tropfen, in welche die Ausläufer zerfallen sind.
c. Geschrumpfte Hornhautzelle.
d. Geschrumpfte Hornhautzelle in einer grossen Lücke.
e. Stark geschrumpfte Hornhautzelle.
f. Vacuolenhaltige, blasse, wenig geschrumpfte Hornhautzelle in einer blasig erweiterten Lücke.
g. In Tropfen zerfallene Ausläufer der Hornhautzellen. Chlorgoldpräparat.
Immersion 11, Ocul. 1. Hartnack.

Fig. 14. Aus der untersten Lamelle einer Froschcornea, deren Epithel vor 8 Wochen entfernt wurde.

a. Wucherndes Hornhautprotoplasma.

b. Protoplasmastränge.
c. Hornhautzellen.
Chlorgoldpräparat.
Immersion 11, Ocular 2. Hartnack.

Taf. V.

Fig. 15. Froschcornea, welcher in der Ausdehnung der Pupille vor 24 Stunden mit Fliesspapier das Epithel entfernt wurde. Silberpräparat mit Hämatoxylin tingirt. In der Ausdehnung des Epitheldefectes ist die Grundsubstanz der Hornhaut silbergefärbt.

a. Grenze des Epitheldefectes.
b. Eiterkörper.
c. Verkleinerte Spalten zerfallener Hornhautkörper.
d. Spalte mit stabförmigem, geschrumpften Kern.
e. Interfibrilläre Spalten.
f. Blasse, kernlose Protoplasmastränge in der Umgebung der entblössten Partie.
g. Eiterkörper.
h. Vacuolenhaltige und blasse Hornhautzellen.
System 7 und Ocular 3, Hartnack.

Fig. 16. Aus der Peripherie einer vor 2 Tagen mit dem Chlorzinkstift 15 Secunden, central geätzten Hornhaut.

a. Eiterkörper.
b. Hornhautzellen.
c. Vacuolenhaltige, blasse Hornhautzellen aus der Nähe der Vacuolenzone.
Chlorgoldpräparat.
Immersion 11, Ocul. 2. Hartnack.

Taf. VI.

Fig. 17. A. Hornhaut, vor 2 Tagen mit einer glühenden Nadel oberflächlich gebrannt

a. Brandschorf.
b. Degenerationszone.

B. Hornhaut, 7 Tage nach oberflächlicher Cauterisation mit dem Glüheisen.

a. Degenerationsbezirk nach Ablösung des Schorfs.

C. Hornhaut, 10 Wochen nach oberflächlicher Verbrennung.

a. Vernarbte Brandwunde.
Chlorgoldpräparate.
Vergrösserung: System 1 und Ocul. 1. Hartnack, eingeschobener Tubus.

Fig. 18. Hornhaut, vor 4 Tagen mit einem spitzen Lapisstift cauterisirt. Chlorgoldpräparat.

a. Aetzbezirk.

b. Innere Degenerationszone.
c. Aeussere Degenerationszone gegen die Hornhautperipherie. d.
Syst. I. Ocul. 1 Hartnack, eingeschobener Tubus.

Fig. 19. Senkrechter Schnitt einer Hornhaut, in welcher 7 Tage lang eine mittelstarke Seidenligatur lag.
a. Quer- und Schrägschnitte des Fadens.
b. Micrococcencolonieen.
Weingeistpräparat.
System I. Ocul. 1. Hartnack.

Fig. 20. Dasselbe Präparat.
a. Der Schnitt durch die Austrittsstelle des Fadens a geführt.
b. Micrococcenhaufen.
c. Diffuse Infiltration mit Micrococcen.
System II. Ocul. II. Hartnack.

Genetische und topographische Studien des Knochenwachsthums.

Vorwort.

Die histologischen Untersuchungen, welche so viel Licht in die Lehre von der Knochenbildung gebracht haben, beziehen sich hauptsächlich auf die elementaren Vorgänge der Ossification. Was jedoch das Knochenwachsthum betrifft, so sind die dasselbe bedingenden Vorgänge genetisch sehr wenig oder gar nicht verfolgt worden, und von einem topographischen Studium des in Bildung begriffenen Knochens war keine Rede. In meiner früheren Arbeit habe ich versucht diese Lücke nach Kräften auszufüllen und durch ein genaues topographisches und genetisches Studium des sich entwickelnden Skelets die allgemeinen Gesetze des Knochenwachsthums festzustellen. Die von mir erhaltenen Resultate sind aber von denjenigen, zu welchen andere Forscher durch Krappfütterung gekommen sind, so abweichend, dass ich als nothwendig erachtete das Experiment mit der mikroskopischen Beobachtung zu verknüpfen, indem ich die Krappversuche wiederholte und die durch Farbstoff gefärbten Knochen genetisch und topographisch studierte.

Da ich aus später zu erwähnenden Gründen für meine Krappversuche Tauben vorgezogen habe, so musste ich noch die ziemlich zeitraubenden Vorstudien machen, um die Entwicklung der Knochen bei diesen Vögeln kennen zu lernen. Die Eigenthümlichkeiten der Knochenbildung bei Vögeln werde ich darum in einem besonderen Capitel besprechen.

Aus einem sorgfältigen Studium der Literatur über Knochenwachsthum und Knochenresorption kann man sich überzeugen, dass die jetzigen Anschauungen über diese Vorgänge fast ausschliesslich auf sehr grobe Experimente sich

stützen, welche durch die uns zu Gebote stehenden Untersuchungsmittel wenig oder gar nicht controlirt worden sind, und dass die aus diesen Experimenten gezogenen Schlussfolgerungen eine eingehende Kritik kaum ertragen.

Aus diesen Gründen werde ich die Geschichte der Resorptionstheorie den vorliegenden Untersuchungen vorausschicken und, um die Arbeit mit dem geschichtlichen Theile nicht zu überladen, möglichst kurz nur diejenigen Schriften anführen, welche auf den jetzigen Stand der Wissenschaft einen wesentlichen Einfluss hatten. Ich finde diese geschichtlich-kritische Uebersicht der Resorptionstheorie noch darum unentbehrlich, als KÖLLIKER[1]) die in dieser Richtung von HUNTER an bis in die neueste Zeit gelieferten Angaben als festgestellte Dogmen betrachtet und mitunter als unbestreitbare Beweise für die Widerlegung meiner Beobachtungen anführt.

Um Wiederholungen zu vermeiden, werde ich meine frühere Arbeit über die Histogenese der Knochen[2]), sowie die von mir eingeführte Terminologie als bekannt voraussetzen. Als Pflicht betrachte ich es, Herrn Prof. EBERTH für seinen unermüdlichen Beistand bei dieser Arbeit meinen innigsten Dank auszusprechen.

Zürich, im April 1874.

Dr. Strelzoff.

1) Knochenresorption und interstitielles Knochenwachsthum. Verh. d. phys.-med. Gesellsch. in Würzburg. 1873. V. Bd.

2) Untersuch. aus d. pathologischen Institut zu Zürich, herausg. v. EBERTH. 1873. 1. Heft.

2.

Genetische und topographische Studien des Knochenwachsthums.

von

Dr. Z. J. Strelzoff,

aus Jekatherinoslaw.

I. Resorptionstheorie.

Krappexperimente. — Ursprung der Resorptionstheorie. — Modellirende Absorption von J. Hunter. — Innere und äussere Resorption. — Primäre und secundäre Markräume. — Haversian spaces. — Physiologische und pathologische Knochenresorption. — Resorptionsorgane. — Mechanische Versuche.

Der Gedanke, dass die wachsenden Knochen durch einen materiellen Verlust ihrer Substanz gestaltet werden, wurde zuerst von John Hunter (1772) ausgesprochen, aber nicht weiter verfolgt. Erst viel später wollte Flourens durch zahlreiche mechanische und Krappversuche die Erweiterung des Tubus medullaris in Folge einer Auflösung der inneren Knochenschichten (innere Resorption) ausser Zweifel setzen (1840). Kurz darauf wurde von Brullé und Huguény (1845) an Krappknochen nachzuweisen versucht, dass abgesehen von der inneren Knochenauflösung ein beständiger Schwund der Knochensubstanz an der äusseren Knochenfläche (äussere Resorption) stattfindet, wodurch die wachsenden Knochen ihre typische Form erhielten. Bald darauf glaubte Hassall (1849) durch directe mikroskopische Beobachtung gefunden zu haben, dass die Markräume des in Bildung begriffenen endochondralen Knochens durch eine Resorption erweitert werden, wodurch die »primären« Markräume zu grösseren — »secundären« — zusammenfliessen. Später haben Tomes und De Morgan (1853) die Erweiterung der Havers'schen Kanäle (Haversian spaces) durch eine Auflösung ihrer Ränder als einen normalen Vorgang des Knochenwachsthums beschrieben.

Die Lehren der genannten Forscher wurden ziemlich allgemein angenommen und es blieb nichts weiter übrig, als nach den Organen der Knochenauflösung zu forschen. In der neuesten Zeit hat Kölliker (1872) die vielkernigen Zellen als solche beschrieben (Osteoklasten, Knochenbrecher), und die so genannten Howship'schen Lacunen als materielle Beweise für die an den wachsenden Knochen vor sich gehende Resorption angeführt.

Wenden wir uns aber zurück zu der Zeit, wo man den Wachsthumsprocess der Knochen experimentell zu erforschen begann, so finden wir, dass der Keim für die Resorptionslehre noch vor J. Hunter, nämlich durch die Untersuchungen von Du Hamel gelegt wurde. Obwohl dieser Forscher von der Knochenresorption nichts wusste, hat das aus seinen Untersuchungen gewonnene Resultat, dass der Knochen durch eine Ablagerung neuer Schichten an seiner Oberfläche wächst, einen solchen Eindruck gemacht, dass noch ein Jahrhundert später die Experimentatoren sich damit beschäftigten, zu entscheiden, warum der Knochen durch eine solche allseitige Apposition nicht verunstaltet wird. Man kam so auf den Gedanken, bei einer solchen fortwährenden Ablagerung müsse Etwas vom Knochen weggenommen werden, damit die typische Form erhalten bleibe. Einige Forscher (Brullé und Huguény) haben die Knochenapposition gerade als einen Beweis für die Resorption angeführt, d. h. die Auflösung als ein nothwendiges Postulat der Ablagerung betrachtet.

Die Resorptionstheorie beginnt also, meiner Meinung nach, mit den ersten experimentellen Forschungen über Knochenwachsthum und die Untersuchungen von Du Hamel[1] haben zu dieser Lehre die Veranlassung gegeben. Er war der erste, der die Entdeckung von Belchier[2]) benützte und an den durch Krapp gefärbten Knochen den Wachsthumsprocess zu verfolgen suchte[3]).

An den Röhrenknochen eines Ferkels, welches von der 6. Woche an einen Monat mit Krapp gefüttert und dann 6 Wochen auf gewöhnliche Nahrung gesetzt wurde, hat Du Hamel drei verschiedene Schichten unterschieden, nämlich: eine innere und eine äussere, welche beide ungefärbt waren, und eine mittlere, rothe Schicht. Er erklärt diese Erscheinung folgender Weise: die innere, weisse und ziemlich dicke, den Tubus medullaris umgebende Knochenschicht war vor dem Experiment entstanden; die mittlere, rothe Zone ist während der Krapp fütterung gebildet und endlich die äussere, ungefärbte Knochenschicht nach der Aussetzung des Krapp abgelagert worden (l. c. Année 1742. S. 366).

Der Zweck der Du Hamel'schen Versuche bestand darin, zu erforschen, ob wirklich eine Ablagerung von Knochenschichten vom Periost aus stattfindet. Die äussere weisse Lage,

---

1) Histoire de l'Académie des Sciences. 1739—41—42—43.

2) Philosophical Transactions. 1738. Vol. XXXIX.

3) Die Wirkung, welche die Wurzel der Färberröthe auf die Knochen der Thiere hat, wenn sie deren Futter beigemischt wird, war schon einem französischen Arzt Mizaldus — bekannt (1597) und wurde von Belchier, einem englischen Wundarzt, zum zweiten Male entdeckt (Hildebrandt's Anatomie. Stuttgart. 1833, 1. Bd. S. 362).

welche er als eine nach der Aussetzung des Krapps abgelagerte Knochenschicht betrachtete, war ihm ein genügender Beweis dafür. Was aber die Frage betrifft, ob nur der während der Krappfütterung abgelagerte oder ebenfalls auch der früher gebildete Knochen gefärbt wird, so war für ihn dieselbe ziemlich gleichgültig. Du Hamel hat jedoch eine in dieser Beziehung sehr wichtige Thatsache gefunden, welche heut zu Tage vergessen zu sein scheint: er sah nämlich die mittlere rothe Schicht gar nicht scharf von der weissen innern abgegrenzt, sondern beide unmerklich in einander übergehen. Daraus schloss er, dass so lange eine Knochenlamelle nicht ganz erhärtet, nicht ganz ossificirt oder nicht ganz fertig ist, eine Interposition neuer Molecüle in diese Lamelle stattfindet. Die neuen Molecüle können Träger des colorirenden Saftes werden, während der Krappfütterung erhärten und eine Färbung der Knochenlamelle, welche vor dem Experiment schon existirte, aber noch nicht ganz ossificirt war, bedingen.

Die Erweiterung des Tubus medullaris lässt er durch eine Extension der Knochenschichten geschehen. Zu diesen Resultaten kam er durch mechanische Versuche. Er sah die Entfernungen zwischen den in Röhrenknochen sehr junger Thiere eingebohrten Löchern mit dem fortwährenden Wachsthum zunehmen und zwar bedeutender gegen die Gelenkenden, als in den Diaphysen, und einen mit einem Metalldraht umgebenen Röhrenknochen bei dem fortwährenden Dickenwachsthum angeschnitten und mit einer vom Periost aus neu abgelagerten Knochenschicht bedeckt werden.

Die Lehre von Du Hamel hat in seinem genialen Zeitgenossen — Haller[1] — einen gewaltigen Gegner gefunden. Haller beobachtete, dass in kurzen Knochen und Epiphysen die Verknöcherung in der Mitte des Knorpels beginnt, also ohne Betheiligung des Periosts, welches zu der Zeit noch gar nicht existirt. Die von Haller gestellte Frage nach der Genese der Knochen fand während des ganzen Jahrhunderts keine Beantwortung und selbst in der Mitte unseres Jahrhunderts suchte man sich damit zu helfen, dass man den Knorpel als ein mehr entwickeltes Periost oder als eine Zwischenstufe zwischen Periost und Knochen betrachtete. Die schönen Beobachtungen von Nesbitt[2] über die intramembranöse Ossification hatten an Gültigkeit verloren, — man liess das Periost erst zu Knorpel werden, bevor dasselbe zu Knochen wird (Bruns[3], Henle[4], H. Meyer[5] u. A.)

Die Beobachtungen von Du Hamel über das Knochenwachsthum und diejenigen von Haller über die Ossification standen also in einem directen Widerspruch: — so fand die uns jetzt beschäftigende Frage John Hunter.

---

1) Deux mémoires sur la formation des os. Lausanne 1758.
2) Human Osteogeny explained in two lectures. London 1736.
3) Lehrbuch der allgemeinen Anatomie des Menschen. Braunschweig 1841.
4) Allgemeine Anatomie. Leipzig 1841.
5) Müller's Archiv. 1849.

Aus einer sehr kurzen Abhandlung von E. Home[1]) ergiebt sich, dass Hunter eine Reihe von Untersuchungen anstellte, um die Du Hamel'sche Theorie, welche ihn nicht befriedigte, zu controliren. Nach Home ist Hunter von der Annahme ausgegangen, dass der Krapp nur die während der Fütterung abgelagerten Knochenschichten färbt.

Hunter hat folgende Versuche angestellt:

1. Zwei Ferkel wurden mit Krapp gefüttert und eines derselben nach zweiwöchentlicher Fütterung getödtet, das andere aber auf gewöhnliche Nahrung gesetzt. Die Knochen des ersteren Thieres wurden äusserlich roth gefärbt. An den aufgesägten Knochen fanden sich die äusseren Partieen intensiv, die inneren aber viel weniger gefärbt. Das andere Ferkel wurde nach zweiwöchentlicher Aussetzung des Krapps getödtet. Die äusseren Schichten zeigten die natürliche Farbe, die inneren aber waren roth. Aus den wiederholten Krappversuchen zog Hunter über das Wachsthum des Collum und Caput Femoris folgende Schlüsse: an die obere Fläche derselben wird neue Knochensubstanz abgelagert, an der unteren aber eine entsprechende Menge Knochen weggenommen, wodurch das Collum dieselbe Form behält und relativ an derselben Stelle bleibt.

2. In die Tibia eines Schweines wurden zwei Löcher gebohrt: das eine in der Nähe des oberen, das andere des unteren Gelenkendes. Der Abstand zwischen diesen Löchern, in welche er je ein bleiernes Schrotkorn einlegte, betrug zwei Zoll. Nachdem der Knochen durch das Wachsthum des Thieres sich verlängert hatte, blieb der Abstand zwischen den zwei Löchern genau derselbe. Das gleiche Experiment wurde mehrmals wiederholt und gab dieselben Resultate.

3. Ein Knochen wurde cauterisirt. Derjenige Theil des Knochens, der mit dem abgestorbenen Stück in unmittelbarer Berührung war, wurde absorbirt, — es entstand eine Grube zwischen den lebenden und den abgestorbenen Theilen des Knochens, welche sich mehr und mehr vertiefte bis das abgestorbene Stück sich ablöste. Das letztere bot keine Veränderungen.

Durch diese Versuche, sagt Home, hat Hunter die an wachsenden Knochen stattfindenden Veränderungen sowie die in denselben vor sich gehende Absorption dargethan und nachgewiesen, dass die absorbirenden Gefässe es sind, durch welche die wachsenden Knochen gestaltet werden und ihre Form behalten. Nach Home ist also die Hunter'sche Theorie folgende: die Arterien bringen das Material für das Wachsthum der Knochen, zu gleicher Zeit entfernen die Absorbentia alte Knochenpartieen, aber so, dass die Knochen ihre eigenthümliche Form erhalten. Durch diese zwei Vorgänge werden die Knochen grösser, ohne ihre typische Gestalt zu verändern.

So weit die Angaben von Home. Liest man aber das, was Hunter[2]) selbst geschrieben hat, aufmerksam durch, so kann man sich leicht überzeugen, dass die Hunter'sche Theorie von Home falsch gedeutet worden ist, und die von ihm angeführten Thatsachen nicht ganz richtig sind.

Seine Ansichten über die Absorption hat Hunter bei der Besprechung der Lymphgefässe, welche er als vasa absorbentia betrachtet, auseinandergesetzt (l. c. T. I. Chapitre V.). Die Leistung der Absorbentia ist nach ihm sehr mannigfach:

---

1) Experiments and observations on the growth of bones, from the papers of the late Mr. Hunter. Transactions of a Society for the improvement of medical and chirurgical Knowledge. 1800 Vol II.

2) Oeuvres complètes de John Hunter, trad. par Richelot. 4 vol. Atlas. Paris 1843.

Erstens werden durch diese Gefässe die Stoffe absorbirt, welche keinen Bestandtheil des Organismus bilden; — diese Absorption hat zum Hauptzweck die Ernährung des Thieres.

Zweitens wird durch diesen Process die Körpersubstanz selbst absorbirt, wobei zweierlei verschiedene Vorgänge zu unterscheiden sind:

a) Eine interstitielle Absorption, durch welche nur gewisse Partikelchen aus einem Theile, der nicht aufhört als ein Ganzes zu existiren, weggenommen werden; — so persistirt z. B. ein atrophirter Muskel, obwohl sein Umfang durch die interstitielle Absorption vermindert ist.

b) Eine modellirende Absorption, welche die Organe gestaltet, ohne deren Thätigkeit keine Ausbildung der in Entwicklung begriffenen Theile zu Stande kommen kann. Die Organe, welche in einer gewissen Lebensperiode eine gewisse Function haben und welche später nicht mehr nothwendig sind, werden durch die modellirende Absorption entfernt (gl. thymus, membr. pupillaris etc.) An Insecten sind die Resultate dieses Vorganges am besten zu beobachten: das Insect ist anfangs eine Raupe, dann wird es in eine Chrysalide umgewandelt, noch später wird es zu einem Schmetterling. Im Zustande der Chrysalide findet in ihm eine totale Veränderung statt: die alten Theile werden fast zerstört und die neuen ausgebildet; — eine solche Veränderung wird durch die modellirende Absorption bewirkt. Ohne Combination der zwei zusammenschreitenden Vorgänge — Ansatz und Wegnahme — kann das Thier nicht zur Ausbildung kommen und die Gestalt erhalten, die ihm eigenthümlich ist.

Aus dieser kurzen Uebersicht der Hunter'schen Lehre ist es klar, dass die modellirende Absorption ein keineswegs der Knochenentwicklung ausschliesslich eigenthümlicher, sondern ebenfalls ein die Entwicklung der weichen Theile begleitender Vorgang ist. Nun stellt sich die Frage, ob die Thätigkeit der Absorbentia so mächtig ist, dass diese letzteren auch solche Hartgebilde wie Knochen, trotz ihrer Härte gleichfalls aufsaugen und während ihrer Entwicklung typisch gestalten können. Die Auflösung der Hartgebilde scheint vor Hunter unbekannt gewesen zu sein, wenigstens sagt er, dass die Knochenabsorption zum ersten Male von ihm an Zahnalveolen und Wurzeln der Milchzähne nachgewiesen und durch die Erscheinungen der Knochenexfoliation bestätigt wurde.

Ist einmal die Auflösung der Hartgebilde constatirt, so wird damit die Schwierigkeit entfernt, die allgemeinen Sätze über die Gestaltung der Organe auch auf die Knochen zu übertragen. Das Knochenwachsthum durch eine Ablagerung neuer Knochenschichten versteht Hunter so, dass die Knochenschichten an allen Puncten des Knochens und um die Gelenkenden herum gleichmässig apponirt werden und glaubt natürlich, dass die Erhaltung der typischen Gestalt des Knochens bei einem solchen Wachsthumsmodus ohne Absorption nicht möglich ist. Er bildet die obere Hälfte des Femur eines Embryo ab (Atlas Taf. XX. Fig. 3 und 4) und zeichnet die neuen Knochenschichten um das Collum und Caput Femoris herum in einer Weise, dass das ganze Knochenstück dadurch verunstaltet wird und

sagt: da das Knochenwachsthum durch eine Superposition neuer Schichten bedingt wird, so würde das Caput Femoris ein solches Volumen annehmen, dass dasselbe bis zur Mitte des Knochens reichen müsste; da dies aber nicht der Fall ist, so ist nothwendig, dass die modellirende Absorption stattfindet, damit der Knochen seine eigenthümliche Form behält. Das ist der schlagendste, ja man kann sagen der einzige Beweis, welchen Hunter zu Gunsten der in den wachsenden Knochen vor sich gehenden modellirenden Absorption geführt hat.

Was die übrigen Angaben von Home betrifft, so kann man dieselben nicht mit anderen Thatsachen in Einklang bringen. In Beziehung der Krappfärbung ist Hunter gar nicht der Meinung, dass nur die während der Krappfütterung abgelagerten Knochenschichten gefärbt werden. Die alten Knochenschichten röthet der Farbstoff auch, was Hunter theils durch die Anwesenheit der Blutgefässe[1]), theils durch die Anlagerung neuer Molecüle und den Stoffwechsel erklärt[2]).

Die an Schweinen angestellten mechanischen Versuche anlangend, von welchen Home spricht, so ist die Bemerkung von Richard Owen, Conservator des Hunter'schen Museums sehr interessant. Er sagt nämlich Folgendes: es ist schwierig zu erklären, wie eine solche unrichtige Behauptung publicirt werden konnte, denn man findet noch in dem Hunter'schen Museum ein Präparat sammt einer Notiz, welche die Beobachtung von Du Hamel bestätigen. Dieses Präparat ist der linke tarso-metatarsal Knochen eines gewöhnlichen Huhns (N. 188. Série physiologique), welcher an jedem Gelenkende ein, zwei Drittel Zoll von dem betreffenden Knochenende abstehendes Loch besitzt. Die originelle Notiz, welche von William Bell, Gehülfe Hunter's im Jahre 1789 geschrieben worden ist, lautet folgendermassen:



»Die zwei äussersten Linien zeigen die actuelle Länge des Knochens. Die zwei inneren Linien zeigen die Länge zur Zeit, als der Knochen cauterisirt wurde. Die zwei äussersten Puncte markiren den actuellen Abstand der durch die Cauterisation gemachten Löcher. Die zwei inneren Puncte geben die Entfernung der Löcher zur Zeit der Operation an. Der Abstand zwischen den zwei Löchern hat sich also um einen viertel Zoll vergrössert, indem der Knochen an jedem Gelenkende um einen halben Zoll länger geworden ist (Physiological Catalog T. I. S. 40).«

Richard Owen versichert, dass im ganzen Hunter'schen Museum keine Schweinsknochen existiren, an welchen die von Home besprochenen Versuche angestellt worden wären.

---

1) Die natürliche Geschichte der Zähne. Aus d. Engl. übers. Leipzig 1780.

2) Essays and observations on natural History, anatomy etc. by Richard Owen. London 1861.

Wie werden wir nun die Hunter'sche Resorptionstheorie beurtheilen? Wenn Hunter, nach Home, aus seinen mechanischen Versuchen vielleicht negative Resultate erhalten, so ergiebt sich aus den Angaben von R. Owen, dass er auch ganz positive gewonnen hat. Es ist leicht zu verstehen, dass es für seine Lehre ganz gleichgültig ist, ob die Entfernungen zwischen zwei in den Knochen gebohrten Löchern während des Knochenwachsthums zunehmen oder nicht, denn die ganze Theorie ist auf andere Thatsachen begründet und wurde auf weiche Theile, deren Expansionsfähigkeit und Nachgiebigkeit Hunter gar nicht bezweifelte, noch früher als auf Knochen angewendet.

Die ganze Lehre beruht offenbar auf einem Irrthum und ist nur aus unrichtigen Vorstellungen über die Metamorphose der Insecten und die Ablagerungsweise der Knochenschichten, welche an wachsenden Knochen nie beobachtet wird, hervorgegangen. Hunter hatte keine Ahnung davon, und nach dem damaligen Stand der Wissenschaft konnte er nicht wissen, dass die Metamorphosen, welche die Insecten durchlaufen, durch eine successive Entwicklung der schon angelegten Organe bedingt werden und dass in der Chrysalide die Anlagen des künftigen Schmetterlings schon vorhanden sind.

Ich finde noch nothwendig darauf aufmerksam zu machen, dass Hunter, obwohl er die Knochenauflösung an den Wurzeln der Milchzähne nachgewiesen hat, diesen Vorgang von der modellirenden Absorption, welche nur den in Entwicklung begriffenen Theilen eigenthümlich ist, scharf sondert und die Erscheinungen der Zahnbeinauflösung nur als einen Beweis anführt, dass die Auflösung der Hartgebilde unter Umständen möglich ist und wirklich vorkommt.

Die Hunter'sche modellirende Absorption wurde bald vergessen und John Howship[1]), welcher etwas später die Bildung und Pathologie der Knochen mikroskopisch studirte und die Hunter'schen Schriften wohl kannte, spricht von der modellirenden Absorption gar nicht[2]).

Viel später und fast bis zur Mitte unseres Jahrhunderts war die Knochenresorption noch nicht der Vergessenheit entrissen und selbst Hunter'sche Landsleute — Todd und Bowman[3]) erwähnen die Hunter'sche Theorie mit keiner Silbe und lassen die Knochen durch Expansion wachsen.

Erst Flourens[4]) hat die Resorptionstheorie ins Leben gerufen. Aus den zahlreichen

---

1) Medio-chirurgical Transactions. 1815—19.

2) Ueber das Wachsthum und die typische Gestaltung der Knochen war dieser Forscher folgender Meinung: Das Hauptagens, durch dessen Thätigkeit der Knochencylinder extendirt wird, scheint einfach der mechanische Druck zu sein, der durch eine flüssige, im Tubus medullaris vor sich gehende Ausscheidung auf die innere Knochenwand ausgeübt wird. Dieser Druck wird nach der Richtung der Blutcirculation verschieden regulirt. Der Knorpel dient dazu, um die künftige Form der Knochenenden zu bedingen, indem er die Ossification in seiner eigenen Substanz zu Stande bringt und fortleitet.

3) The physiological Anatomy and Physiology of man. London. 1845. Vol. I. Chapter V.

4) Annales des sciences naturelles. 1840, 2 Série, T. XIII. — 1841, 2 Série, T. XV. — 1845,

an Tauben und Säugethieren angestellten Versuchen dieses Forschers ergiebt sich, dass die Knochen der Tauben desto schneller durch Krapp gefärbt werden, je jünger die Thiere sind. Bei den 2 bis 3 Wochen alten Tauben sind die Knochen 5 Stunden nach der ersten Darreichung des Farbstoffs schon roth. Die Knochen der erwachsenen Tauben werden nach einer mehrtägigen Krappfütterung sehr schwach tingirt, und bei ganz alten Tauben, welche 22 Tage mit Krapp gefüttert wurden, zeigen die Knochen keine Spur von Färbung. Der Knochen eines mit Krapp gefütterten Thieres erscheint mit einer rothen Schicht bekleidet; der Knochen eines Thieres, bei dem die Krappfütterung einige Zeit sistirt wurde, ist mit einer auf die rothe Schicht abgelagerten weissen Lamelle bedeckt. Die roth gefärbte ringförmige Scheibe oder Zone (virole colorée), welche nach der Krappfütterung die äussere Schicht des Knochens bildet, erscheint einige Zeit nach Aussetzung des Krapps intermediär, d. h. zwischen zwei weissen Knochenschichten eingeschoben. Etwas später bildet die rothe Zone die innere, den Tubus medullaris unmittelbar umgebende Knochenschicht und schwindet endlich ganz und gar.

Aus diesem Befund hat Flourens geschlossen, dass das Dickenwachsthum der Knochen durch eine successive Ablagerung (Superposition) neuer Knochenschichten an die freie Knochenoberfläche stattfindet, wobei der Tubus medullaris durch eine Auflösung der inneren Knochenschichten erweitert wird. Jeder Knochen hat nach Flourens »seine rechte und seine linke Seite«, die erstere erhält die neuen Molecüle, die letztere verliert beständig die älteren.

Das Längenwachsthum geht so vor sich, dass die untersten Schichten der Knochenenden beständig resorbirt und die neuen an die Epiphysenfläche apponirt werden (Juxtaposition), so dass die vorhandenen Knochenköpfe fortwährend aufgelöst und durch neue ersetzt werden (changement des têtes des os).

Da seiner Ansicht nach, nur die während der Krappfütterung abgelagerten Schichten gefärbt werden und keineswegs das Färbende, sondern das Gefärbte verloren geht, so giebt der Krapp ein gutes Mittel ab, um den Wachsthumsprocess der Knochen zu verfolgen.

Flourens ist aber nicht bei diesen Untersuchungen stehen geblieben. Nachdem er zwei entgegengesetzte Vorgänge beobachtet hatte — Bildung und Zerstörung —, suchte er auch die Resorptions- und Bildungsorgane kennen zu lernen. Eine Erwähnung dieser Versuche halte ich darum für nothwendig, weil dieselben als Grundlage für die weitere Entwicklung der Resorptionstheorie dienten.

Zerstört man das Periosteum internum (Inhalt der Markhöhle) eines Röhrenknochens, so stirbt der Knochen ab, und nach einiger Zeit wird um den abgestorbenen Knochen herum ein neuer Knochen gebildet. Der Bildungsprocess geht folgender Weise vor sich:

---

3 Série, T. IV. — Comptes rendus 1840. T. X. — 1842. T. XV. Recherches sur le développement des os et des dents. Paris 1842. — Traité expérimental de la formation des os. Paris 1847.

das Periosteum externum des abgestorbenen Knochens verdickt sich, in den mittleren Schichten desselben wird eine Knochenlamelle gebildet, welche also zwischen zwei Schichten des Periosts eingeschoben ist: einer inneren, dem abgestorbenen Knochen zugewendeten und einer äusseren, oberflächlichen Schicht. Die innere Schicht wird zum Periosteum internum und die äussere zum Periosteum externum des in Bildung begriffenen Knochens. Das Periosteum externum ist also ein Bildungsorgan, da in demselben die obengenannte, den abgestorbenen Knochen umgebende Knochenlamelle entsteht und endlich zu einem Knochenindividuum sich entwickelt. Verfolgt man den Process weiter, so findet man, dass der abgestorbene, in der unmittelbaren Berührung mit dem inneren Periost befindliche Knochen beständig an Umfang verliert, sich verkleinert und endlich ganz schwindet, d. h. resorbirt wird. Das Periosteum internum ist also ein Resorptionsorgan.

Wird nun das äussere Periost von der Oberfläche eines Röhrenknochens hinweggenommen, so stirbt der Knochen ebenfalls ab; sein Periosteum internum wird dicker und der ganze oben beschriebene Process der Knochenbildung spielt sich jetzt in dieser Membran genau in derselben Weise, wie in dem Periosteum externum, ab. Das Periosteum internum ist also auch zu gleicher Zeit ein Reproductionsorgan, dessen äussere Schicht zum Periosteum externum des neugebildeten Knochens wird, welcher in der Höhle des abgestorbenen liegt.

Da im ersten Falle aus dem Periosteum externum das innere Periost entsteht, im letzteren aber umgekehrt, so sind diese zwei Membranen ein und dasselbe Organ: das Eine ist eine Fortsetzung des Anderen.

Aus diesen letzteren Untersuchungen geht also hervor, dass die beiden beschriebenen Membranen bei dem Knochenwachsthum thätig sind: durch die Leistung der äusseren werden die Knochenschichten apponirt, durch die Leistung der inneren weggenommen, und da die letztere auch ein Bildungsorgan ist, so wird durch dieselbe die Spongiosa der Röhrenknochen gebildet.

Die Beweise, welche Flourens für die Knochenresorption anführt, sind folgende:

1. Die oben beschriebenen Erscheinungen an den durch Krapp gefärbten Knochen.
2. Ein durch Callus bedingter Tumor wird mit der Zeit, ausgeglichen, d. h. resorbirt.
3. Der durch die Zerstörung des Periosteum internum abgestorbene Knochen schwindet.
4. Bei Embryonen schwindet die die ganze Höhle eines Röhrenknochens ausfüllende Spongiosa, um dem Tubus medullaris Platz zu machen.
5. Wird ein in Wachsthum begriffener Knochen mit Metalldraht umbunden, so findet sich nach einiger Zeit der Draht näher der Knochenmarkhöhle.

Von der äusseren Knochenresorption spricht Flourens gar nicht. Die typische, jedem einzelnen Knochen eigenthümliche Form entsteht nach ihm dadurch, dass die neuen Knochenschichten auf einen primitiven, typisch gestalteten Kern (noyau) abgelagert werden, so dass der ausgebildete Knochen eine mehr oder weniger vergrösserte Reproduction die-

ses primitiven Kernes darstellt. Was den Kern selbst betrifft und wie derselbe entstanden ist, so ist es ein Gegenstand, der dem directen Experiment nicht zugänglich ist.

Studirt man die Schriften von Flourens aufmerksam, so kann man sich überzeugen, dass die von ihm an Krappknochen beobachteten Erscheinungen für seine Theorie nicht ganz günstig sind. Ich will nur auf folgende Thatsachen aufmerksam machen:

A. Er hat beobachtet, dass die Knochen junger Tauben im Laufe einiger Stunden in ihrer ganzen Masse durch und durch gefärbt werden. Es ist ganz unmöglich anzunehmen, dass das ganze Skelet während einer solchen kurzen Zeit aufgelöst und wiederwiderersetzt wird. Diese einzige Thatsache ist schon genügend, um die ganze Theorie zu der legen. Flourens hat sich aber durch die Annahme geholfen, dass nicht nur die während der Krappfütterung abgelagerten, sondern auch vor dem Experiment vorhandenen, aber erst in Bildung begriffenen Knochenschichten (en état de formation) durch Farbstoff gefärbt werden. Ist das Thier jung, sagt er, ist der ganze Knochen in Bildung begriffen, so wird der ganze Knochen durch und durch gefärbt. Abgesehen davon, dass Flourens keine Beweise geführt hat, warum die betreffenden Knochenschichten als nicht ganz ausgebildete betrachtet werden müssen, hat er nicht erklärt, was er eigentlich unter den in Bildung begriffenen Knochenschichten meint. Man könnte glauben, dass er der Du Hamel'schen Ansicht war und unter den in Bildung begriffenen Knochenschichten solche verstand, welche noch nicht ganz erhärtet, ossificirt sind, d. h. eine noch nicht genügende Quantität Kalksalze erhalten haben; er sagt jedoch ganz ausdrücklich, wobei er sich auf seine Krappversuche stützt, dass die neuen Knochenpartikelchen nicht zwischen die älteren locirt, sondern an die älteren apponirt werden und dass das Knochenwachsthum keineswegs durch eine Interposition, sondern durch eine Superposition vor sich geht. Er erklärt die Färbung der in Bildung begriffenen Schichten dadurch, dass denselben viel Blut und viel Farbstoff zugeführt wird. Der vollständig ausgebildete Knochen (os complétement formé) lässt nur dem Blutfarbstoff Zutritt, dem Farbstoff des Krapp aber nicht. Wenn das wirklich der Fall ist, so giebt Flourens kein Mittel zu entscheiden, ob die rothen Schichten während der Krappfütterung abgelagert worden sind, oder vielleicht schon vor dem Experiment als in Bildung begriffene, mit reichlicher Blutcirculation versorgte Lamellen existirten. Später hat Flourens selbst diese Schwierigkeit erkannt, aber aus dieser Verlegenheit sich geholfen, indem er sagt: »Evidement, si les choses se passaient toujours ainsi, on ne pourrait tirer aucun parti de la garance, pour démêler et pour suivre la marche du développement des os; mais . . . les choses ne se passent pas toujours ainsi.«

B. Flourens hat beobachtet, dass an den Knochen eines mit Krapp gefütterten Thieres fast immer ungefärbte Stellen vorkommen und umgekehrt, dass bei den auf gewöhnliches Futter gesetzten Thieren an der ungefärbten Knochenfläche einige rothe Stellen sich finden. Flourens suchte diese Erscheinung folgender Weise zu erklären: die betreffenden Puncte deuten darauf hin, dass an denselben die Ossification im Augenblick der ersten Darreichung oder resp. der Aussetzung des Krapps am meisten vorgerückt war; diese

Stellen entwickeln sich nicht mehr und haben also keine neuen Knochenschichten mehr zu bekommen. Flourens hat jedoch keine Beweise geführt, dass die betreffenden Schichten wirklich mehr ausgebildet sind, als diejenigen, welche während des Experiments mit der neu abgelagerten Knochensubstanz bedeckt werden; ebenso lässt er es dunkel, warum auf die ganz entwickelten Knochenschichten keine neuen abgelagert werden, da doch nach Flourens der Knochen dadurch wächst, dass an die alten Schichten die neuen successiv sich ansetzen.

C. Die inneren, den Tubus medullaris umgebenden Knochenschichten findet man bei Krappversuchen manchmal auch roth. Um solche Knochenablagerungen mit der successiven Erweiterung des Tubus medullaris in Einklang zu bringen, lässt Flourens die betreffenden Knochenschichten zum Theil bald nach ihrer Entstehung durch die Resorption zu Grunde gehen, zum Theil als spongiöse Substanz persistiren.

D. Flourens sah auch, dass die weissen Knochenschichten, welche man an Krappknochen beobachtet, nicht absolut weiss sind. Bringt man unter das Mikroskop, sagt er, ein Stück Knochen, welches für das unbewaffnete Auge ganz farblos erscheint, so findet man dasselbe, zwar viel weniger als die Schicht, welche die rothe Zone bildet, doch immerhin gefärbt. Diese Ungleichheit der Färbung genügt ihm, um die neuen von den alten Schichten zu unterscheiden. Abgesehen davon, dass die Färbungsintensität ein sehr unsicherer Massstab für die Unterscheidung der Schichten ist und zu willkührlichen Erklärungen führen kann, ist dieser Passus noch dadurch überraschend, weil in Wirklichkeit gerade das Umgekehrte der Fall ist; bringt man einen dünnen oder wenigstens für die mikrokopische Beobachtung brauchbaren Knochenschliff unter das Mikroskop, so findet man, dass die für das blosse Auge ziemlich intensiv gefärbten Schichten wegen der Vergrösserung der Oberfläche und Verdünnung des Objects farblos erscheinen.

Die von Flourens beobachteten Thatsachen habe ich von seinem eignen Gesichtspuncte aus betrachtet, und doch scheint es mir, dass die angeführten Einwände genügend sind, um die Schlussfolgerungen, welche er aus seinen Krappversuchen gezogen hat, zu erschüttern[1]). Noch viel bedenklicher für die Flourens'sche Theorie sind die fast zu gleicher Zeit publicirten Untersuchungen von Serres und Doyère[2]).

Beide haben für ihre Krappversuche 200 Tauben geopfert und die durch Krapp gefärbten Knochen mikroskopisch, chemisch und genetisch untersucht. Obwohl die dürftigen Resultate ihrer Untersuchungen dem reichlichen Material und der zweckmässigen Untersuchungsmethode nicht entsprechen, haben diese Forscher doch leicht sichtbare, aber sehr

---

1) Flourens ist aus seinen mechanischen Versuchen zu dem Resultat gekommen, der Knochen sei einer Expansion unfähig. Nach diesen Beobachtungen, welche seine Theorie zu bestätigen schienen, hat die Resorptionslehre eine etwas andere Gestalt bekommen und die allgemeine Hypothese von Hunter, welche die Entwicklung des ganzen Organismus umfasste, ist nur für die Knochen gültig geblieben, deren Härte als ein Beweis dafür diente, dass ihre Gestaltung durch eine Expansion nicht möglich ist.

2) Comptes rendus 1842. T. XIV. — Annales des sciences naturelles 1842. T. XVII.

wichtige, vor ihrer Arbeit unbekannte Thatsachen entdeckt, welche bald darauf vergessen oder ignorirt wurden. Sie haben nämlich gefunden, dass die schon von Du Hamel beschriebene und von Flourens so viel besprochene, gefärbte Zone, trotz der allgemein acceptirten Meinung, nur »scheinbar« in ihrer ganzen Masse gefärbt ist. Betrachtet man dieselbe mit der Loupe, so löst sich das rothe Feld in zahlreiche auf einem farblosen Grund zerstreute rothe Puncte auf. Mikroskopirt man jene Zone bei 2—300maliger Vergrösserung, so findet man, dass den rothen Puncten Kanäle entsprechen, deren Ränder roth sind, so dass der gefärbte Ring nichts Anderes als ein Querschnitt eines hohlen, rothen Knochencylinders ist, der die Wand des Kanals unmittelbar bildet. Die den gefärbten Ring umgebende Knochensubstanz ist farblos. In jeder rothen Zone, wie intensiv dieselbe auch gefärbt sein und wie lange die Krappfütterung dauern sollte, findet man den grössten Theil der Knochensubstanz farblos.

Ausserdem wurde durch diese Forscher gefunden, dass in allen Knochen des Skelets die äussere, unmittelbar dem Periost anliegende Knochenschicht nie gefärbt wird, wie lange und wie energisch auch die Thiere mit Krapp gefüttert werden. Sie haben diese letztere Erscheinung so constant gesehen, dass sie zu dem Schluss gekommen sind, dass das Periost ein mechanisches Hinderniss für die Färbung bildet.

Obwohl Serres und Doyère aus ihren Beobachtungen über Wachsthumsvorgänge der Knochen keine Schlüsse zogen, waren die Resultate ihrer Untersuchungen für die von Flourens auf die makroskopische Betrachtung der Krappknochen begründete Theorie so ungünstig, dass die Verlegenheit, in welche Flourens dadurch gerieth, nicht verkannt werden kann. In der akademischen Sitzung vom 21. Februar 1852 (Comptes rendus) nach der Lecture der Arbeit von Serres und Doyère versprach er die betreffenden Angaben einer genauen Prüfung zu unterwerfen und 5 Jahre später konnte er nichts mehr sagen, als nochmals versprechen, diese Frage in einer späteren Arbeit über die feinere Structur des Knorpels, Knochens und Periosts zu behandeln.

Zwei Jahre später haben Brullé und Huguény[1]) eine Reihe von Krappversuchen angestellt, um den Widerspruch zwischen Flourens und Serres und Doyère zu lösen. Sie haben an Tauben und Säugethieren experimentirt und die durch Krapp gefärbten Knochen ebenso wie Flourens makroskopisch untersucht. Beide Forscher schreiben sich das Verdienst zu, die von J. Hunter besprochene äussere, modellirende Knochenresorption wieder entdeckt zu haben. Die von ihnen aus ihren Beobachtungen gezogenen und auf die Autorität von Hunter gestützten Schlüsse haben eine solche Anerkennung gefunden, dass die von diesen Forschern festgestellte Lehre bis heute herrschend ist. Das Resumé ihrer Beobachtung ist im Wesentlichen folgendes:

1. An den wachsenden Knochen findet eine Knochenablagerung an die äussere und innere Fläche, aber nicht in der ganzen Ausdehnung derselben, statt.

---

1) Annales des sciences naturelles. 1845. 3 Série. T. IV.

2. An den Stellen, an welchen keine Knochenablagerung stattfindet, wird die Knochensubstanz resorbirt.

3. Findet eine Knochenablagerung an irgend einer Stelle der äusseren Knochenfläche statt, so wird der Knochen an der entsprechenden Stelle der inneren Fläche resorbirt und umgekehrt (Antagonismus zwischen dem Periosteum externum und internum).

4. Das Dickenwachsthum der Röhrenknochen geschieht nach Flourens.

5. Das Längenwachsthum geht in folgender Weise vor sich: je nachdem sich neue Knochensubstanz zwischen der Diaphyse und Epiphyse ablagert, wird Knochensubstanz in der Umgebung der Knochenenden weggenommen.

6. Kurze Knochen entwickeln sich wie Epiphysen, platte Knochen wie Röhrenknochen.

7. Die beiden Beinhäute, sowohl die äussere wie die innere, haben die gleiche physiologische Function, sie sind beide, bald Bildungs-, bald Zerstörungsorgane.

Brullé und Huguény unterscheiden zwei Stadien des Knochenwachsthums: 1) Stadium der vollständigen Ossification (état d'ossification complète), welches endigt, sobald eine Knochenschicht eine genügende Quantität Kalksalze erhalten hat. Solche Knochenschichten kommen nicht nur bei ausgewachsenen, sondern auch bei jungen Thieren vor und werden bei den mit Krapp gefütterten Thieren nicht gefärbt, 2) Stadium der Entwicklung (état de développement), welches durch ein inneres und ein peripheres Wachsthum charakterisirt wird. Das innere Wachsthum besteht darin, dass in den schon vorhandenen Knochenschichten eine Einlagerung von Kalksalzen erfolgt. Das periphere Wachsthum wird durch eine Ablagerung neuer Knochenschichten an die schon vorhandenen bedingt. Wie die Schichten des zweiten Wachsthumsstadiums, welche durch Krapp gefärbt werden sollen, von einander zu unterscheiden sind, darüber existiren keine Angaben. Die Unterscheidung der genannten Stadien sowie die Annahme, dass nur gewisse Schichten während der Krappfütterung gefärbt werden, sind nicht aus Beobachtungen abgeleitet, sondern ganz willkührlich.

Es ist höchst interessant die Beweise zu verfolgen, welche Brullé und Huguény angeführt haben, um ihre Lehre zu begründen. Sie sind von den durch Du Hamel, Hunter und Flourens beobachteten Thatsachen ausgegangen und sich auf die Befunde dieser Forscher stützend, haben sie ihre Theorie als eine nothwendige Folge der von den Anderen beobachteten Thatsachen entwickelt.

Dass eine Knochenresorption an wachsenden Knochen wirklich stattfindet, suchen diese Forscher durch folgende Versuche nachzuweisen: die in Weingeist conservirten, gekochten und macerirten Krappknochen werden nicht entfärbt; die Farbe ist also eine fixe; daraus geht hervor, dass in den wachsenden Knochen mit Krapp gefütterter Thiere die Farbe auch eine fixe sein muss, und eine Entfärbung der Knochen nicht anders als durch einen Schwund der gefärbten Knochentheile zu erklären ist. Zu gleicher Zeit aber sagen Brullé und Huguény, dass die Hunter'schen Krappräparate durch die Aufbewahrung im

Weingeist decolorirt sind, dass bei einer etwas längeren Maceration der Krappknochen auch eine Entfärbung eintritt, und am Licht liegende Knochen ebenfalls erblassen.

Die weissen Stellen an den Knochen der mit Krapp gefütterten und die rothen an den Knochen der auf gewöhnliches Futter gesetzten Thiere, welche Stellen Flourens für die vollständig ausgebildeten hielt, erklären Brullé und Hugueny für Resorptionsflächen. Sie sagen, dass die Resultate ihrer Studien, welche sie über die Structur von verschieden alten Knochen gemacht haben und welche sie in einer späteren Arbeit (?) besprechen werden, mit den Flourens'schen Ansichten in Widerspruch stehen. Es ist also »viel wahrscheinlicher«, dass die betreffenden Stellen in Resorption begriffen sind, um so mehr als die Annahme einer Resorption uns allein in den Stand setzt diese Erscheinung zu erklären (?).

Die Beweise, welche diese Autoren für die äussere, modellirende Knochenresorption anführen, kann man kurz folgender Weise resumiren:

1. Um die Gestaltung der wachsenden Knochen zu erklären, ist es nothwendig, mit Hunter eine successive Resorption der äusseren Knochentheile anzunehmen, weil anders das Knochenwachsthum nicht zu begreifen ist.

2. Die Hunter'sche Resorption ist ganz unentbehrlich; um die Volumveränderung der Gelenkenden zu verstehen; ohne dieselbe würden die Epiphysen bei der fortwährenden Knochenablagerung einen Umfang annehmen, welchen sie nie besitzen.

3. Wenn es richtig wäre, dass das Knochenwachsthum nur durch eine Ablagerung an die Oberfläche und eine Auflösung an der Innenfläche bedingt wird, so würden die Knochen eine Dicke gewinnen, welche sie nie haben, und die Epiphysen müssten bei dem fortwährenden Wachsthum des Knochens in den Durchmesser dieses Knochens inbegriffen sein.

4. Wenn man zwei Knochen von verschiedenem Alter mit einander vergleicht, so kann man nicht verkennen, dass ein Theil der Epiphyse des jungen Knochens schwinden musste. Es musste also in dieser Region ein Vorgang auftreten, der demjenigen im Innern des Knochens stattfindenden identisch ist.

5. Die innere, dem Knochen zugekehrte Fläche des äusseren Periosts ist uneben (mamelonnée); die gleiche Erscheinung hat Flourens an der dem Knochen zugekehrten Fläche des inneren Periosts gefunden und gerade zur Zeit, wo dasselbe den Knochen zerstört.

6. Da die beiden Membranen ein und dasselbe Organ bilden, wie dies Flourens selbst nachgewiesen hat, so existirt ein Grund zu Annahme, dass dieselben von gleicher Beschaffenheit sind; sie müssen also in Betreff des Knochens eine und dieselbe Rolle spielen. Wenn das innere Periost den Knochen bald produciren, bald zerstören kann, so muss das äussere Periost die gleiche Function haben.

7. Flourens hat gesehen, dass die Stellen, an welchen der Knochen durch die absorbirende Wirkung des inneren Periosts verloren geht, uneben sind, — die äussere Fläche der Epiphysen ist auch uneben und bietet die gleichen Erosionen dar, welche Flourens an den innern Knochenflächen gefunden hat. Es existirt also kein Zweifel mehr, dass an den

äusseren Knochenflächen derselbe Process, wie an den inneren vor sich geht, d. h. dass die Knochenresorption sowohl unter dem äusseren Periost, wie unter dem inneren stattfindet.

Nach einem solchen Raisonnement betrachten diese Forscher die äussere Knochenresorption als nachgewiesen und sagen, dass Hunter die Knochenresorption vermuthet, Flourens die Leistung des inneren Periosts als eines Resorptionsorgans entdeckt hat, und ihnen selbst das Verdienst gebührt, die äussere Knochenresorption dargethan zu haben.

Nachdem Brullé und Huguény die modellirende Knochenresorption auf die oben angeführte Weise festgestellt hatten, kamen sie zu den Krappversuchen, deren Zweck nicht leicht zu verstehen ist, erstens, weil die Zahl der Versuche, das Alter der Thiere sowohl, wie die Variation der Experimente und die Dauer der Fütterung unbekannt bleiben: zweitens, weil diese Versuche keine einzige Thatsache bringen, um die schon nachgewiesene äussere Knochenresorption zu bestätigen, oder die übrigen Sätze ihrer Lehre wenigstens wahrscheinlich zu machen.

Brullé und Huguény haben ihre Versuche zu dem Zweck angestellt um die Angaben von Serres und Doyère zu constatiren und den Widerspruch zwischen diesen Forschern und Flourens zu erläutern. Die schwachen Seiten der Flourens'schen Lehre sind gar nicht von ihnen discutirt worden und die wichtigen Angaben von Serres und Doyère haben sie nicht berührt, ja nicht verstanden. Sie wollten durch eine makroskopische Betrachtung der Krappknochen und Speculation die Frage beantworten, welche Serres und Doyère mit der zweckmässigsten Methode zu ermitteln nicht im Stande waren. Da Brullé und Huguény keine neue Thatsache beobachtet haben, in ihren Schlussfolgerungen höchst willkührlich waren und ihre Theorie auf die von Flourens vermuthete Identität der beiden Perioste begründet haben, ohne die Flourens'schen Angaben controlirt, ja ohne das Periosteum internum gesehen zu haben, so kann man sich nicht genug wundern, wie ihre Lehre eine solche Verbreitung und allgemeine Anerkennung gefunden hat.

Bald nach den oben besprochenen Experimentalstudien über Knochenwachsthum folgten auch directe mikroskopische Beobachtungen, welche die physiologische Resorption der wachsenden Knochen zu bestätigen schienen. Hassall[1] hat die zu Gunsten dieses Vorgangs sprechenden Erscheinungen an dem endochondralen Knochen, und Tomes und De Morgan[2] an den Rändern der Havers'schen Kanäle gesehen.

Hassall sah, wenn er successive Querschnitte durch einen embryonalen Röhrenknochen in der Richtung gegen die Mitte der Diaphyse führte, die im Anfang zahlreichen und sehr engen Markräume immer breiter und spärlicher werden, endlich auf vier oder fünf umfangreiche, mit granulirten Zellen eingenommene Räume sich reduciren, welche gegen die Mitte der Diaphyse in eine gemeinschaftliche, rudimentäre Markhöhle zu-

1) The microscopic Anatomy of the human body. London. 1849.

2) Philosophical Transactions of the royal Society of London. 1853. Vol. 143.

sammenflossen. Aus diesen Thatsachen schliesst Hassall, dass die betreffenden Kanäle mit der Ausbildung des Tubus medullaris im engsten Zusammenhange stehen, und dass die Auflösung ihrer Wände durch die in denselben befindlichen Blutgefässe, vielleicht mit Hülfe der granulirten Zellen bewirkt wird. Auf solche Weise werden aus den »primären« Markräumen die »secundären« gebildet. Die primären Markräume sind eng, mit granulirten Zellen ausgefüllt, stellen abgeschlossene Höhlen dar und besitzen keine Knochenkörperchen; die secundären und grösseren Markkanäle entstehen durch eine Absorption der zahlreichen Septa der ersteren; — sie bilden keine abgeschlossenen Räume, sondern stehen in freier Communication mit einander, die Knochenkörperchen sind ihren Wänden eingebettet.

Nach den Beobachtungen von Tomes und De Morgan existiren in wachsenden Knochen abgesehen von den Havers'schen Kanälen, noch andere Markräume, welche durch eine Auflösung der Ränder Havers'scher Kanäle entstanden sind (Haversian spaces). Diese Räume sind von den Havers'schen Kanälen dadurch zu unterscheiden, dass ihre Ränder unregelmässig und zackig sind, und ihre Contouren nicht durch die continuirlichen, concentrischen Knochenlamellen, sondern durch abgebrochene, angefressene, discontinuirliche Knochenlamellen gebildet werden. In diesen Räumen tritt später neue Knochensubstanz auf. Der früher gebildete Knochen wird durch eine leicht zackige Linie gegen den jungen Knochen abgegrenzt, welche letztere den Rand eines vorhanden gewesenen Havers'schen Raumes (Haversian space) verräth und als Beweis für die an dieser Stelle stattgefundene Knochenauflösung und die später aufgetretene Knochenanbildung dient.

Die genannten Forscher haben ihre Untersuchungen über die Entstehung der Haversschen Räume an einem Amputationsstumpfe, welcher sechs Wochen nach der Amputation des Oberschenkels entfernt wurde, angestellt (l. c. S. 129), und den Tubus medullaris bedeutend erweitert, die Lumina mancher Havers'schen Kanäle vergrössert und unregelmässig contourirt gefunden. Die innere Oberfläche des Knochens besass zahlreiche kleine Aushöhlungen, welche von einem sehr zarten, aus gekernten Zellen bestehenden Gewebe eingenommen waren. Beide Autoren vergleichen diese Aushöhlungen mit denjenigen, welche an der in Auflösung begriffenen Fläche eines Milchzahnes zu beobachten sind, und glauben, dass der Knochen durch die Thätigkeit der oben erwähnten gekernten Zellen aufgelöst wird, wobei sie ihre Vermuthung auf folgende Erwägung gründen: da die embryonalen Zellen die Fähigkeit haben das Material, welches herum liegt, für ihr Wachsthum und Differenzirung zu verbrauchen, so kann man glauben, dass die zelligen Elemente, welche einer Resorptionsfläche anliegen, den Knochen für ihr Wachsthum und Vermehrung verzehren. Da der harte Knochen aus Weichgebilden entsteht, so kann man nicht daran zweifeln, dass diese unter Umständen auch den Knochen erweichen können. Beide Autoren berufen sich auf die Beobachtung von Stanley und Bowman, welche gefunden haben, dass ein in den Knochen eingetriebener und nach einigen Wochen entfernter Elfenbeinstift an seiner Oberfläche Erosionen besitzt, wie man an Resorptionsflächen der Knochen und Zähne beobachtet.

Was die Untersuchungen von Hassall betrifft, so habe ich die Markraumbildung

schon an einem andern Ort (l. c.) ausführlich besprochen, auf die Angaben von Tomes und De Morgan aber werde ich später in dieser Schrift zurückkommen.

In der neuesten Zeit haben Lieberkühn[1] und Kolliker die durch Krapp gefärbten Knochen studirt. Die Resultate von Lieberkühn lassen sich folgendermassen resumiren:

1. Die Färbung kommt nur durch eine gleichzeitige Ablagerung des Farbstoffs und der Kalkerde zu Stande.

2. Dieselbe verharrt an den Stellen, wo sie zuerst stattgefunden hat, und wird nur durch eine Auflösung des Knochengewebes entfernt.

3. Der Alizarinkalk wird immer nur dann in die Knochen abgesetzt, wenn überhaupt Kalkerden sich in ihnen niederschlagen, d. h. während der Ossification.

Für die Begründung des ersten Satzes hat Lieberkühn folgende Thatsache angeführt: An den Zähnen der jungen, mit Krapp gefütterten Thiere beobachtet man, dass die innere, die Zahnhöhle unmittelbar begrenzende Zahnbeinschicht, also die während der Krappfütterung entstandene Lage gefärbt wird. Weiter sah er an den ossificirenden Enden der Röhrenknochen einer 24 Stunden mit Krapp gefütterten Taube auch im Bereich des verkalkten Knorpels den Umfang der jungen Markräume von einem sehr breiten rothen Saum umfasst. An Schliffen der oberen Enden der Röhrenknochen von Tauben, welche nicht bis zum Tode mit Krapp gefüttert worden waren, fand sich der rothe Ring, welcher sonst in der Wand der Gefässkanäle erscheint, von dieser abgerückt und durch eine ungefärbte Lage von dem Gefässe getrennt; es hatte sich, nach Lieberkühn, während der Pause die Höhle des Kanals um so viel verengt, als die ungefärbte Masse betrug.

Bei Aufzählung der Resultate, zu welchen die verschiedenen Forscher gekommen sind, habe ich die von denselben gelieferten Angaben von ihrem eigenen Gesichtspunct aus gegeben, ohne meine eigene Erfahrung anzuführen. Ich finde es aber jetzt nothwendig eine von mir beobachtete Thatsache, welche mit den Lieberkühn'schen Angaben nicht übereinstimmt, hervorzuheben. Da ich auf das Wachsthum der Zähne in dieser Arbeit nicht speciell eingehen werde, so ist es vielleicht zweckmässig an dieser Stelle darüber ein Wort zu sagen. An einem jungen, zwei Wochen mit Krapp gefütterten Hund habe ich die permanenten, in Bildung begriffenen und noch unter den Milchzähnen befindlichen Zähne untersucht und gefunden, dass die gefärbte Zahnbeinschicht keineswegs die Zahnhöhle unmittelbar begrenzt, sondern in einiger Entfernung von derselben sich findet, so dass die weisse, den rothen Ring von der Zahnhöhle trennende Lage manchmal ein Zehntel der ganzen Dicke der Zahnwand beträgt. Die rothe Zone wird nicht von den ungefärbten Schichten scharf abgegrenzt; die Färbung verliert sich vielmehr unmerklich in die Umgebung. Diese Beobachtung allein genügt schon, um die Lieberkühn'sche Ansicht zu entkräften, um so mehr als die Havers'schen Kanäle bei den mit Krapp fortgefütterten Thieren nicht immer

1) Ueber Wachsthum und Resorption der Knochen. Marburg 1867.

an den Rändern, sondern sehr oft in einiger Entfernung von denselben gefärbt werden, wie man aus meinen im Laufe dieser Arbeit zu besprechenden Krappversuchen ersehen kann.

Betrachtet man die Verbreitung der Färbung von dem Lieberkühn'schen Gesichtspuncte aus, so stösst man auf andere Schwierigkeiten. Nach Lieberkühn werden die während der Krappfütterung abgelagerten ebenso wie die vor dem Experiment vorhandenen und in Ossification begriffenen Knochenschichten gefärbt. Lieberkühn giebt uns aber keinen Aufschluss darüber, ob die am Zahnbein und um die Havers'schen Kanäle beobachteten gefärbten Schichten während der Krappfütterung entstanden oder vor dem Experiment als nicht ganz ossificirte Schichten vorhanden waren. Beurtheilt man den Ossificationsprocess nach der Lieberkühn'schen Anschauungsweise, so geräth man in eine andere Verlegenheit. Nach ihm dauert der Ossificationsvorgang so lange die Kalksalze sich in Knochensubstanz niederschlagen (3. Satz). Schon Theod. Schreger[1]) hat gefunden, dass die Knochen eines Kindes ungefähr zu $^1/_2$, die eines Erwachsenen fast zu $^4/_5$ und die eines Greises endlich zu $^7/_8$ ihres Gewichts aus erdigen Theilen bestehen. Da mit dem Alter die Menge der Kalkerden auf Kosten der organischen Grundlage beständig zunimmt, so kann der Ossificationsprocess nie als abgelaufen betrachtet werden, und bei den Krappexperimenten sollte man darum erwarten, dass die Knochen verschieden alter mit Krapp gefütterter Thiere immer, wenn auch mehr oder weniger intensiv, durch und durch gefärbt werden.

Die Knochenresorption anlangend, so konnte Lieberkühn aus seinen Krappversuchen keine einzige Thatsache zu Gunsten dieses Vorganges liefern und hat die Beweise dafür aus einem ganz anderen Gebiet zu führen gesucht. So hat er die Erscheinungen, welche man bei dem physiologischen und pathologischen Schwund der Knochensubstanz beobachtet (Abwerfen der Geweihe, Zahnwechsel, cariöse Processe) ohne Weiteres auf das normale Knochenwachsthum übertragen und die Howship'schen Lacunen als einen Beweis einer normalen Knochenresorption angeführt.

Wirft man auf die Geschichte der Resorptionstheorie von Flourens an bis auf die neueste Zeit einen Blick, so kann man sich überzeugen, dass die schlagendsten Beweise für die modellirende Knochenresorption aus dem Gebiet der Pathologie der Knochen geschöpft wurden. So haben Flourens einen Sequester, Tomes und De Morgan einen Amputationsstumpf, Lieberkühn cariöse Processe angeführt, um darzuthun, dass eine Auflösung der Knochensubstanz wirklich vorkommt. Dass ein Substanzverlust in solchen Fällen existirt, unterliegt keinem Zweifel, ja man kann mit dem blossen Auge verfolgen, dass ganze Knochentheile verloren gehen und an der betreffenden Stelle eine Lücke übrig bleibt. Dass die Knochensubstanz nicht nur pathologisch, sondern auch physiologisch aufgelöst werden kann und dass eine physiologische Knochenresorption wirklich existirt, davon kann man sich

1) Hildebrandt's Anatomie. Stuttgart 1833. I. Bd. S. 338.

an den Wurzeln der Milchzähne überzeugen. Aus den Untersuchungen Lieberkühn's[1]) über das Abwerfen der Geweihe ergiebt sich, dass die Erscheinungen, welche an dem abgeworfenen Geweih und dem Stirnfortsatz zu beobachten sind, mit den bei cariösen Knochen vorkommenden die grösste Uebereinstimmung zeigen, so dass das des Periost entbehrende und der Blutcirculation ermangelnde Geweih als ein Sequester betrachtet werden darf, welcher durch den cariösen Process abgestossen wird (l. c. S. 752). Wohl mit Recht sagt Lieberkühn: »pathologisch würde an dem cariösen Vorgange nur das sein, dass die Resorption an abnormen Stellen auftritt, denn nicht einmal die Erscheinung der Lacunenbildung ist an und für sich pathologisch, da sie normal auch im Knochen bei Geweihwechsel auftritt (S. 758).«

Abgesehen von der pathologischen Knochenresorption haben wir also eine physiologische, welche keineswegs an die Entwicklung, sondern an die Senescenz des Organs gebunden ist, durch deren Thätigkeit ein temporäres oder provisorisches Organ entfernt wird, und welche als eliminirende physiologische Knochenresorption bezeichnet werden kann. Diesen Vorgang darf man für die pathologischen Processe, welche das Abstossen der abgestorbenen Knochentheile begleiten, als physiologisches Vorbild betrachten. Nun ist aber die Frage, ob noch eine modellirende physiologische Knochenresorption für die Entwicklung und Gestaltung der Theile existirt? Für die Discussion dieser Frage ist eine solche Sonderung und Präcision der Begriffe ganz unentbehrlich. Von der pathologischen Seite ist eine örtliche oder allgemeine Störung dieser modellirenden Knochenresorption noch nicht beobachtet worden; was aber die physiologische Seite der Frage betrifft, so ist die modellirende Knochenresorption keineswegs an einem ausgefallenen Milchzahn oder einem Sequester, sondern an wachsenden Knochen zu suchen. Die angeführten Beispiele über die cariösen Processe, Abwerfen der Geweihe beweisen nur so viel, dass die Knochensubstanz unter Umständen resorbirt werden kann, was schon von Hunter nachgewiesen worden ist; ob die Knochenresorption aber eine nothwendige Begleiterin der Knochenentwicklung ist, das ist eine andere Frage.

Bei Würdigung der Fütterungen mit Krapp, sagt Kölliker[2]), hat man von folgenden Thatsachen auszugehen:

1. »Der Krapp verbindet sich einzig und allein mit der während der Fütterung neu abgelagerten Knochen- (und Zahnbein)substanz und lässt die schon gebildeten Theile gänzlich unverändert.«

2. »Die einmal durch Krapp gefärbte Knochensubstanz scheint ihre Färbung lange Zeit zu bewahren und schwindet die roth gefärbte Knochensubstanz nur in Folge der typischen Resorption an gewissen Stellen.«

---

1) Ueber den Abfall der Geweihe. Reichert's und Du Bois Reymond's Archiv 1861.

2) Weitere Beobachtungen über das Vorkommen und die Verbreitung typischer Resorptionsflächen. Verh. d. Würzburger phys.-med. Gesellsch. N. F. III. Bd. 1872.

Die von mir oben citirten Beobachter haben die Färbung des schon vor dem Experiment vorhandenen Knochens oder gewisser Theile desselben als eine Nothwendigkeit angenommen, anders konnten sie eine rasche, im Laufe einiger Stunden erfolgende Färbung des jungen Skelets junger Thiere nicht erklären. Kölliker führt zur Begründung seines ersten Satzes besonders das Wachsthum der Zähne an, worüber ja eine grössere Uebereinstimmung der Ansichten, als über das der Knochen gewonnen sei, indem von Niemand die Bildung von Zahnsubstanz durch Apposition neuer Schichten von Seiten der Pulpa aus bezweifelt wird. Mit Krapp fortgefütterte Thiere zeigen auch nach Kölliker nur die innere, die Zahnhöhle umgebende und während des Experiments gebildete Schicht gefärbt, das alte Elfenbein aber ungefärbt.

Abgesehen von dem Mangel hinreichender Beweise für die Nichtexistenz der betreffenden, nach der Krappfütterung roth gefundenen Zahnbeinschicht vor dem Experiment, will ich nur betonen, dass das Wachsthum der Zähne noch weniger als das der Knochen bekannt ist. Die Verdickung, Verlängerung und Formveränderung der Knochen können wir schlechtweg durch Ansatz und Wegnahme erklären; vergleichen wir aber die permanenten, noch in der Kieferhöhle befindlichen mit den schon zu Tage getretenen Zähnen, so finden wir, dass die letzteren viel voluminöser als die ersteren sind. Augenscheinlich werden sie nicht durch die Ablagerung von der Zahnhöhle aus vergrössert; an der äusseren Fläche des Zahnbeins ebenso wie an derjenigen des Schmelzes finden wir keine vermehrungs- und differenzirungsfähigen Elemente. Von einer Ablagerung an die äussere Fläche kann keine Rede sein und warum die Schmelzkappe, welche wohl härter als Knochensubstanz ist, bei der fortwährenden Vergrösserung des Zahnbeins erweitert wird, darüber haben wir keine Angaben. Die Zähne besitzen ihre Furchen und Hügel, — werden dieselben auch durch eine an gewissen Stellen erfolgende Auflösung und durch eine an anderen Stellen geschehende Ablagerung von Zahnbein zu Stande gebracht? Wenn ich noch hinzufüge, dass die in Entwicklung begriffenen, in der Kieferhöhle befindlichen permanenten Zähne nicht senkrecht unter den Milchzähnen stehen, sondern mehr oder weniger quer oder horizontal liegen, und wir noch nichts Näheres über die Vorgänge wissen, welche die so gelagerten Zähne aufrecht stellen, so sind unsere Kenntnisse über die Zahnentwicklung nichts weniger als hinreichend, um die an den Krappzähnen zu beobachtenden Erscheinungen richtig zu beurtheilen.

Was den zweiten Satz Köllikers betrifft, so vermisse ich die Beweise, dass die Krappfärbung nicht anders als durch eine Zerstörung der gefärbten Knochentheile schwindet. Köllikers Krappversuche bringen keine Thatsache, um die äussere Knochenresorption nicht nur ausser Zweifel zu setzen, sondern wenigstens wahrscheinlich zu machen, und die Beweise dafür sind aus derjenigen Quelle genommen, aus welcher schon von Tomes und De Morgan und Lieberkühn geschöpft wurde: er hat nämlich die ausgefallenen Milchzähne und erodirten Elfenbeinstifte als die schlagendsten Beispiele für die an wachsenden Knochen vor sich gehende modellirende Resorption angeführt.

Da Kölliker von den an der Wurzel eines Milchzahnes zu beobachtenden Erscheinungen für die Verfolgung der modellirenden Knochenresorption ausgegangen ist, so blieb nichts übrig, als die sogenannten Howship'schen Lacunen für ein sicheres diagnostisches Zeichen der Knochenresorption zu betrachten und dieselbe an allen Knochenflächen zu suchen. Er fand in der That auch, dass diese Grübchen »ohne Ausnahme« mit vielkernigen Zellen, welche er für die Resorptionsorgane (Ostoklasten) erkannt hat, eingenommen sind. Eine solche Bedeutung dieser Gebilde hat Kölliker [1]) anfangs nur hypothetisch zugelassen, aber bald darauf hat er diese Hypothese, ohne weitere Gründe beigebracht zu haben, zu einer unbestreitbaren Wahrheit gemacht.

Das Hauptmittel zur Bestimmung der Resorptionsstellen, sagt Kölliker [2]), ist der Nachweis von Howship'schen Grübchen mit Ostoklasten in denselben, indem es nicht dem geringsten Zweifel unterliegt, dass überall, wo diese beiden Bildungen vorkommen, auch ein Schwinden der Knochen- und Zahnsubstanz sich findet. Da ich im Laufe dieser Arbeit auf die Kölliker'sche Lehre sehr oft zurückkommen werde, so finde ich zweckmässig dieselbe an dieser Stelle nur kurz mitzutheilen.

Durch die Howship'schen Grübchen und vielkernigen Zellen geleitet, hat Kölliker die typisch vorkommenden äusseren Resorptionsflächen fast an allen Knochen des Skelets gefunden. Diese typischen Resorptionsflächen kommen innen und aussen vor. Im Innern der wachsenden Knochen findet man dieselben dicht hinter den Ossificationsrändern verknöchernder Knorpel, an den Wandungen aller grösseren Markräume, an den Wänden besonderer, in den Knochen sich entwickelnder Höhlen. Die äussere Resorption findet sich an allen Flächen, die Löcher, Kanäle, Gruben, Furchen und grössere Hohlräume begrenzen, und ebenfalls überall da, wo die Knochen Vorsprünge besitzen, die während des Wachsthums sich verschieben, oder Krümmungen, die im Laufe der Entwicklung sich ändern. Die Vergrösserung der in Knochen liegenden Oeffnungen und Kanäle führt nach Kölliker nothwendig zur Annahme einer äussern Resorption.

Da aber alle Resorptionsflächen in verschiedenen Entwicklungsstadien ungefähr die gleiche relative Lage haben und während des Knochenwachsthums verschoben und nach und nach zu Ablagerungsflächen werden, so muss ein Augenblick vorkommen, wo an einer gewissen Stelle der Resorptionsfläche die Knochenauflösung aufhört, bevor die Knochenablagerung beginnt; diese Stelle, an welcher weder Resorption noch Ablagerung stattfindet, ist »indifferent«. Mikroskopisch sind an solchen Stellen anstatt Howship'scher-»Uebergangsgrübchen« zu finden. Kölliker resumirt seine Ansichten über das Knochenwachsthum folgendermassen: »Die Entwicklung der Knochen und die typische Gestaltung derselben

---

1) Die Verbreitung und Bedeutung der vielkernigen Zellen der Knochen und Zähne. Verh. der Würzburger phys.-med. Gesellsch. N. F. II. Bd. 1872. S. 9.

2) Die normale Resorption des Knochengewebes und ihre Bedeutung für die Entstehung der typischen Knochenformen. Leipzig 1873. S. 28.

ist wesentlich das Product einer nach bestimmten Gesetzen vor sich gehenden Bildung von Knochengewebe durch die Osteoblasten und einer Auflösung desselben durch die Ostoklasten.«

Acht Jahre früher hat Lovén [1]), dessen schwedische Schrift in Deutschland unbekannt geblieben war, dieselbe Meinung wie Kölliker ausgesprochen, indem er die Howship'schen Lacunen als durch eine Knochenauflösung entstandene Lücken und die vielkernigen Zellen als die Organe der Resorption in Entwicklung begriffener Knochen betrachtete.

Am Ende dieser kurzen historischen Uebersicht der Resorptionstheorie will ich noch darauf aufmerksam machen, dass diese Lehre gar nicht ausschliesslich aus den Krappversuchen und den pathologischen Studien hervorgegangen ist; die sogenannten mechanischen Versuche haben dazu nicht nur beigetragen, sondern, dem Schein nach, die schlagendsten Beweise geliefert. Bei diesen Versuchen kann man die Knochenresorption weder direct nachweisen noch verfolgen, doch geht dieselbe als ein nothwendiges Postulat hervor, wenn man zeigen kann, dass das Knochengewebe einer Expansion unfähig ist. In diesem letzten Falle müssen verschiedene Furchen, Löcher, Gruben, Fortsätze u. s. w. gerade auf solche Weise ausgeführt werden, wie es bei der Modellirung plastischer Bilder aus einer inerten Masse geschieht, d. h. durch Ansatz und Wegnahme [2]).

Man könnte erwarten, dass die mechanischen Versuche, ihrer Präcision wegen, am geeignetsten sind diese Frage zu lösen, doch findet sich dieselbe auch heut zu Tage vollkommen in demselben Zustande, wie zur Zeit von Du Hamel und Hunter. Die Experimente mit Metallringen lassen eine doppelte Erklärung zu, und die Versuche mit Silberstiften gaben widersprechende Resultate. Du Hamel beobachtete, dass bei sehr jungen Thieren der Abstand zwischen den in die Diaphyse gebohrten Löchern mit dem Alter der Thiere zunimmt; der Knochen wird also expandirt. Die Hunter'schen Experimente fielen nach Home negativ, nach R. Owen positiv aus. Aus den zahlreichen Versuchen von Flourens ergiebt sich, dass bei dem fortwährenden Wachsthum der Thiere die Abstände zwischen 2 Marken nie vergrössert werden. Die Erfolge der Experimente von J. Wolff [3]) sind für die Expan-

---

1) Ueber die physiologische Knochenresorption. Verhandl. der Würzburger phys.-med. Gesellsch. N. F. IV. Bd.

2) Ich muss besonders den Umstand betonen, dass die Resorptionstheorie seit Flourens nicht nur in der Voraussetzung wurzelt, dass an wachsenden Knochen eine modellirende Resorption stattfindet, sondern hauptsächlich in dem Gedanken, dass der Knochen durch seine Lebensthätigkeit unfähig ist sich zu vergrössern und zu gestalten. Als eine nothwendige Folge dieser Annahme muss ein Vorgang zugelassen werden, welcher einer durch einen beständigen Ansatz gebildeten unförmlichen Masse eine anständige Form giebt. Ist einmal die Thatsache, dass die Knochenablagerung nicht gleichmässig an allen Puncten wachsender Knochen stattfindet, ausser Zweifel gesetzt, und der für das interstitielle Wachsthum charakteristische Vorgang nachgewiesen, so ist die Hypothese über die Knochenresorption nicht mehr nothwendig.

3) Ueber Knochenwachsthum. Berliner klinische Wochenschrift 1868. N. 6, 7 u. 10.

sion der Knochen sehr günstig, und die mechanischen Versuche von Lieberkühn[1], und besonders die von Humphry[2] für die Resorptionstheorie; Ollier[3] beobachtete aber eine Verlängerung der Vogelknochen durch Expansion, während seine in dieser Richtung angestellten Versuche bei Säugethieren negative Ergebnisse geliefert haben.

Wie sind diese Widersprüche zu lösen? Flourens erklärte, nachdem er eine aus den Du Hamel'schen Schriften für seine Theorie günstige Stelle citirt hat, dass die Angaben Du Hamel's, welcher an jungen Thieren eine Vergrösserung der Abstände zwischen den angebohrten Löchern beobachtet haben wollte, auf Täuschung beruhen. Mit einer solchen Erklärung ist jedoch noch nicht viel gewonnen und ich erlaube mir bei dieser Gelegenheit zu bemerken, dass die Beobachter bei der Beurtheilung der Resultate ihrer Versuche nicht immer vorurtheilsfrei gewesen sind. So hat Lieberkühn (l. s. c.) folgendes Experiment angestellt: einem jungen Hund wurden zwei Silberstifte in einer Entfernung von 23 Millimeter von einander in die Diaphyse der Tibia eingeschlagen. Sechs Monate darauf betrug die Entfernung zwischen den äusseren Enden derselben 32 Mm. Nach Aufsägung des Präparats stellte sich heraus, dass der obere Stift in den Knochen ganz eingeheilt ist, der untere aber bei der Operation durch das Bohrloch schräg in die Markhöhle eingedrungen war: er war schief zur Knochenaxe gestellt, mit einer bedeutenden Neigung seines äussern Endes nach abwärts. Der Abstand zwischen den inneren, in der Markhöhle steckenden Enden beider Stifte betrug genau wie zur Zeit der Operation, d. h. 23 Mm. Daraus hat Lieberkühn geschlossen, dass die beiden Stifte von einander nicht abgerückt waren. Nach meiner Meinung besteht das Missliche dieser Schlussfolgerung darin, dass keineswegs der Abstand zwischen den inneren, sondern zwischen den äusseren Enden der Stifte ins Auge gefasst werden muss. Bei seiner Operation hat Lieberkühn den Abstand zwischen den äusseren, nicht aber zwischen den inneren Enden der Stifte bestimmt, und wie viel der Abstand zwischen den letzteren zur Zeit der Operation betrug, erfahren wir nicht. Es ist höchst wahrscheinlich, dass die Entfernung viel weniger als 23 Mm. betrug, da der Stift schräg nach abwärts eingeschlagen war. Lieberkühn aber, welcher keine Expansion der Knochen zulässt, erklärt die Zunahme der Entfernung zwischen den äusseren Enden der Stifte folgenderweise: »Stellt man sich nur vor, dass durch irgend einen Vorgang (? das frei über die Knochenoberfläche hervorragende Stück des Stiftes nach abwärts gedrückt wurde und nunmehr das periostale Gewebe rings um das freie Stiftende verknöcherte, während von der Markhöhle aus dauernd Resorption stattfand, so musste das äussere Stiftende

1) Zur Lehre vom Knochenwachsthum. Sitzungsberichte der Gesellsch. zur Beförderung d. gesammt. Naturwiss. z. Marburg. 1872. März Nr. 2.

2) On the growth of the jaws. Transactions of the Cambridge philosophical Society. 1864. Vol. XI. Part. I.

3) Traité experimental et clinique de la régénération des os. Paris 1867 T. I. S. 353. — Archives de physiologie normale et pathologique par Brown-Séquard 1873. T. V. Recherches experimentales sur le mode d'accroissement des os.

nach abwärts rücken (?) und bei fortschreitendem Wachsthum die Entfernung der oberen Enden der Stifte von einander zunehmen, zugleich musste auch das Loch im Knochen sich verschieben (?), während das untere Ende des Stiftes entweder an seiner Stelle blieb, oder bei Verschiebung des ganzen Stiftes noch weiter mit demselben von der ursprünglichen Stelle fortrückte (?).«

Ich will nicht verschweigen, dass einige Experimente ungemein günstig für die Resorptionstheorie zu sein scheinen. Der beste Versuch, den ich in dieser Beziehung kenne, ist der von Flourens angestellte. Da die Resultate, welche man bei dem Umbinden der Knochen mit einem Metalldraht erhält, auf eine doppelte Weise erklärt werden können, so hat Flourens, um etwaigen Druck auf den Knochen auszuschliessen, eine äusserst dünne und kleine Platinplatte zwischen Periost und Knochen gebracht. Nach einer gewissen Zeit war die Platinplatte mit Knochensubstanz bedeckt, etwas später fand sich dieselbe in den mittleren Schichten der Knochenwand vor, noch später wurde dieselbe in der nächsten Nähe der Knochenmarkhöhle und endlich im Tubus medullaris selbst angetroffen. Diese Thatsache wurde von Flourens durch eine Knochenresorption im Tubus medullaris und Knochenablagerung an die Knochenoberfläche erklärt.

J. Wolff, welcher diese Flourens'schen Versuche wiederholt hat, sagt dagegen, dass er die Zahl seiner Versuche nach Dutzenden zählen könne, in welchen solche Plättchen entweder frei an der Oberfläche des Knochens liegen blieben, oder höchstens durch eine ganz dünne Knochenschicht überdeckt wurden, und in jedem einzelnen Falle könne er beweisen, dass sich die Plättchen dem Markkanal auch nicht um ein Minimum genähert haben. Er versichert, dass die Abbildungen von Flourens zum grossen Theil willkührlich und nicht von wirklichen Präparaten genommen sind (l. c. Nr. 6. S. 63). Auch die Abbildungen der wandernden Plättchen sollen mehr nach den Vermuthungen des genannten Experimentators, als der Wirklichkeit entsprechend, gezeichnet sein (Nr. 10. S. 110.).

Die Wanderung des Platinplättchens durch die ganze Dicke der Knochenwand wird nach der allgemein acceptirten Anschauungsweise durch Ansatz und Wegnahme erklärt. Aber es giebt noch solche Wanderungen, welche weder durch die Knochenresorption noch durch andere, bis jetzt bekannte Thatsachen zu erklären sind. So hat Lieberkuhn (l. s. c.) folgende bemerkenswerthe Verschiebung der Stifte beobachtet: In die Aussenfläche des Unterkiefers wurden (die Stelle sowie das Alter des Thieres sind nicht präcisirt) zwei Silberstifte in einer Entfernung von etwa 5 Mm. von einander eingeschlagen. »Nach Verlauf von ungefähr einem Vierteljahr fanden sich dieselben dicht bei einander unter dem Periost vor und waren nur durch eine kaum messbare Lage desselben von einander getrennt; sie hatten sich beide so umgelegt, dass sie nahezu einander parallel sich nur wenig gegen den Rand des Unterkiefers neigten. Der eine war etwas in den Knochen eingeheilt, der andere nur vom Periost bedeckt (S. 43).«

Welche Schlüsse sind aus diesen Experimenten zu ziehen? Werden wir mit Flourens die für uns günstigen Beobachtungen anerkennen und die entgegengesetzten als Täu-

schungen erklären? In einer neuen Abhandlung, in welcher Kölliker [1] meine Angaben über das interstitielle Knochenwachsthum zu widerlegen sucht, rettet er sich leicht aus dieser Verlegenheit. Indem er die für die Resorptionstheorie sprechenden, mit Metallplatten, Drähten etc. erhaltenen Resultate citirt und die für dieselbe ungünstigen mit Stillschweigen übergeht, sagt er, dass die betreffenden Versuche so beweisend sind, dass er nicht wüsste, was sich gegen dieselben einwenden liesse. »Auch Strelzoff wird nicht umhin können, diese Erfahrungen gelten zu lassen bis und so lange dieselben nicht von ihm oder einem Anderen durch zuverlässige Experimente widerlegt worden sind.«

Gegen jene Versuche sprechen positive Resultate und wenn nur ein einziger, sicher constatirter Fall beobachtet worden ist, in welchem der Abstand zwischen den in wachsende Knochen eingetriebenen Stiften zugenommen hat [2], so ist damit der Resorptionstheorie der Todesstoss gegeben und die Lösung dieser Widersprüche muss nicht etwa in Beobachtungsfehlern oder in der Geringschätzung der für uns ungünstigen Resultate, sondern in den das Knochenwachsthum bedingenden und noch unbekannten Momenten gesucht werden.

II. Knochenbildung bei Vögeln.

Untersuchungsmethode. — Einschnürung des Knorpels. — Primordialer Markraum. — Knorpelverkalkung. — Markraumbildung. — Ossificationstypen und Ossificationsformen. — Intramedulläre Ossification. — Knochenarchitectur.

Für das Studium der Knochenentwicklung bei Vögeln habe ich die schon von mir geübte Methode der doppelten Tinction mit Hämatoxylin und Karmin angewendet, welche hier besonders bei der Verfolgung des endochondralen Knochengewebes die ausgezeichnetsten Dienste leistet.

Die Entkalkung der Knochen ist ein unentbehrliches Verfahren bei den allseitigen Untersuchungen derselben. Für die embryonalen Knochen ist der concentrirte Holzessig durch Nichts zu ersetzen; die Knochen junger, erwachsener und älterer Thiere werden aber durch dieses Mittel sehr schwierig oder gar nicht entkalkt, darum habe ich nochmals verschiedene Entkalkungsmittel durchprobirt und gefunden, dass verdünnte Salpetersäure sehr gute, und verdünnte Milchsäure ausgezeichnete Dienste leistet. Die Knochen erwachsener Thiere werden mit den genannten Säuren nach 24 Stunden vollständig entkalkt,

1) Knochenresorption und interstitielles Knochenwachsthum S. 15.
2) Präparat Nr. 188. Hunter'sches Museum, physiologische Serie.

ohne dass Spuren von Maceration zu bemerken sind. Um gute Präparate zu erhalten, bedarf man einiger technischen Handgriffe, welche im Folgenden bestehen: einige Tage in Müller'sche Flüssigkeit eingelegte und dann in Wasser ausgewaschene Knochen werden für einige Tage in guten Alkohol gebracht und dann mit verdünnter Milchsäure entkalkt; hierauf werden die Knochen sorgfältig durchwässert und in Alkohol, welcher 1 bis 2 pCt. concentrirten Holzessig enthält, für einige Tage gelegt. Durch dieses letztere Verfahren bekommen die Knochen eine, für die Anfertigung feiner mikroskopischer Schnitte geeignete Consistenz. Es versteht sich von selbst, dass vor dem Schneiden die Knochen aus dem holzessighaltigen in reinen Weingeist gebracht werden müssen. Die durch Salpeter- und Milchsäure entkalkten Knochen sind für die doppelte Tinction sehr geeignet.

Die Untersuchungen sind an eben ausgeschlüpften und jungen Vögeln — nämlich an Amseln, Sperlingen, Schwalben und hauptsächlich an Tauben angestellt worden.

Die Knochenentwicklung geht bei Vögeln während des embryonalen Lebens verhältnissmässig sehr langsam vor sich, so dass man bei ausgeschlüpften und selbst bei 2—4 Tage alten Tauben das Brustbein, Becken, Phalangen, Sacralwirbel noch aus dem vorgebildeten Knorpel bestehend findet. An Hals- und Brustwirbeln, an der Schädelbasis bemerkt man nur die im Knorpel vor sich gehenden präparatorischen Vorgänge. Die Knochen, in welchen der Verknöcherungsprocess am meisten vorgerückt ist, sind die Röhrenknochen, welche aber zu dieser Zeit nur aus der periostalen Rinde bestehen; die endochondrale Ossification tritt erst später auf.

Verfolgen wir die Entwicklung der knorpelig vorgebildeten Knochen und besonders der Röhrenknochen, so finden wir die Eigenthümlichkeit, dass der Verkalkungspunct gänzlich fehlt. Der präparatorische Vorgang am vorgebildeten Knorpel besteht darin, dass die Knorpelzellen, welche beim Knorpelwachsthum sich lebhaft vermehren, im Mittelstück des Knorpels sich vergrössern, sich abrunden und dadurch einander so nahe rücken, dass die Zwischensubstanz auf ein Minimum reducirt wird. Man entdeckt nicht die geringsten Spuren einer Theilung oder Vermehrung der Knorpelzellen und, wenn dieselben in der ganzen Dicke des Mittelstücks die beschriebene Gestalt angenommen haben, so hört die betreffende Zone auf zu wachsen und das Mittelstück sich zu verdicken (Senescenz); — die Zellen aber, welche ausserhalb dieser Zone liegen, fahren fort sich zu vermehren; das Mittelstück des Knorpels erscheint darum eingeschnürt und erhält die von mir früher bei Säugethieren beschriebene Form.

Im Stadium der Einschnürung des Korpels wird das Perichondrium in die zwei schon bekannten Schichten getheilt, und die aufgeblähten Knorpelzellen sammt der Zwischensubstanz gehen durch Atrophie zu Grunde. Die auf diese Weise gebildeten unregel-

mässigen Räume werden mit Bildungszellen (Markzellen), welche aus der inneren Schicht des Perichondriums stammen, gefüllt (Taf. VII. Fig. 1 d.) und fliessen bald in eine gemeinschaftliche Höhle — primordialer Markraum — zusammen (Taf. VII. Fig. 2 d.). Zu gleicher Zeit entsteht die perichondrale Knochenrinde (Fig. 1 b, c- — Fig. 2 b, c.).

In diesem Stadium besteht der ganze Röhrenknochen aus zwei knorpeligen Enden (a) und den periostalen Grund- und secundären Schichten (b, c), welche das Mittelstück des Knochens bilden und den primordialen Markraum (d) umfassen, welcher von dem Beginn der Knorpelzerstörung bis zum Auftreten der endochondralen Ossification an den knorpelig präformirten Knochen zu beobachten ist. Da die endochondrale Knochenbildung bei den Vögeln sehr spät auftritt, so entwickelt sich bei diesen Thieren der primordiale Markraum derart, dass er wie ein Tubus medullaris erscheint (Taf. VII. Fig. 3 c.). Das ist eine Eigenthümlichkeit,welche bei Säugethieren nicht vorkommt; darum ist die Verfolgung seiner Entwicklung bei Vögeln viel leichter, als bei Säugern, bei welchen es manchmal sehr schwierig ist ein passendes Stadium anzutreffen.

Da bis jetzt noch keine Knorpelverkalkung aufgetreten ist, so wird der primordiale Markraum nicht durch den Verkalkungsrand von den knorpligen Enden getrennt, in welche er je einen fingerförmigen Zapfen sendet (Taf. VII. Fig. 2 e. — Fig. 3 d.).

Mit dem weiteren Wachsthum des Knochens verzweigt sich der fingerförmige Fortsatz des Markes dichotomisch in zwei Aeste (Taf. VII. Fig. 4 d.); dann wird jeder Zapfen nochmals dichotomisch verzweigt u. s. w., bis ein System parallel verlaufender, ungefähr gleich von einander abstehender Knorpelkanäle entsteht, welche in einiger Entfernung von der Gelenkfläche abgerundet endigen und alle mit dem Tubus medullaris ein Continuum bilden (Taf. VII. Fig. 5 d.).

In diesem Entwicklungsstadium, welches man an Röhrenknochen von 4 bis 6 Tage alten Tauben beobachtet, existirt noch keine Kalkablagerung im Knorpel. Untersucht man die knorpligen Enden an Querschnitten mikroskopisch, so findet man quergeschnittene Knorpelkanäle, welche in Gestalt runder und ungefähr gleich grosser Löcher sich darstellen. Je näher der Diaphyse der Schnitt geführt ist, desto geringer wird die Zahl, desto grösser der Durchmesser der Kanäle, so dass man bei tieferen Schnitten grosse, abgerundete, neben einander liegende Knorpelkanäle, oder sogar nur einen breiten Kanal trifft, welcher die Mitte des auf einen schmalen Ring reducirten Knorpels einnimmt.

Bei der mikroskopischen Untersuchung der Knorpelbalken ergeben sich gewisse Unterschiede an den Knorpelzellen eines und desselben Balkens. Die Knorpelzellen, welche in der Mitte des Balkens liegen, sind gross und abgerundet; gegen den Rand des Knorpels werden dieselben kleiner und die Zwischensubstanz reichlicher, und am Rande des Knorpelkanals selbst sind die Knorpelzellen am kleinsten. Eine Vermehrung derselben in den Knorpelbalken ist nicht zu beobachten.

In allen bis jetzt betrachteten Entwicklungsstadien verlängert sich der primordiale Markraum dadurch, dass die unmittelbar mit demselben communicirenden breiten Knorpel-

kanäle durch die Zerstörung des Knorpels noch mehr sich erweitern; zu gleicher Zeit, correspondirend der fortwährenden Verlängerung der knorpligen Enden, vermehrt sich die Zahl der parallel verlaufenden Knorpelkanäle. Abgesehen von diesen letzteren, welche als zapfenförmige Verlängerungen des primordialen Markraumes zu betrachten sind, entwickelt sich noch ein System von Knorpelkanälen von der freien Fläche des Knorpels aus, welche mit den oben erwähnten in Verbindung treten.

Nun folgt ein Stadium, in welchem die Einlagerung von Kalksalzen in das Knorpelgewebe und die endochondrale Knochenbildung beginnt. Die Verkalkung des Knorpels geht also der endochondralen Knochenbildung voraus. Die Kalksalze werden zuerst an den Stellen deponirt, wo die Knorpelzellen grösser (älter) sind, d. h. in der Mitte der Knorpelbalken. Je nachdem die benachbarten Knorpelzellen sich vergrössern, verbreitet sich die Verkalkung in der Richtung gegen die Ränder der Knorpelkanäle.

An Querschnitten des Knorpels erhalten wir verschiedene Bilder je nach der Höhe, in welcher die Schnitte geführt sind: ganz am Ende des Knorpels finden wir den unverkalkten Knorpel von kleinen, runden Löchern durchbohrt, weiter unten sind nur die mittleren Partien der Knorpelbalken verkalkt, darauf folgen Schichten, deren Knorpelbalken in der ganzen Dicke mit Kalksalzen imprägnirt sind, und in der Nähe des Tubus medullaris sind die Ränder der Knorpelkanäle schon von einer sehr dünnen Schicht des endochondral entstandenen Knochengewebes bedeckt; — an dieser Stelle sind die Knorpelkanäle zu Knochenmarkräumen geworden. Die Verkalkung des Knorpels und die bald darauf folgende endochondrale Knochenbildung beginnt also in der nächsten Nähe des Tubus medullaris und schreitet gegen die Gelenkenden fort.

Ich habe die Verknöcherungsvorgänge an den Röhrenknochen der Vögel in groben Zügen gezeichnet, ohne das Detail ins Auge zu fassen. Wollen wir das oben Gesagte kurz resumiren, so können wir folgende Stadien der Knochenbildung bei Vögeln von dem Beginn der Verknöcherung bis zur Bildung des endochondralen Knochens unterscheiden:

1. Einschnürung des Knorpels.
2. Theilung des Perichondriums in zwei Schichten.
3. Eröffnung der Knorpelhöhlen und Füllung derselben mit Bildungszellen von der osteoplastischen Schicht des Perichondriums aus (Bildung des primordialen Markraumes).
4. Entstehung der perichondralen Knochenrinde (perichondrale Grund- und secundäre Schichten.)
5. Bildung der parallel verlaufenden Knorpelkanäle von dem primordialen Markraume aus.
6. Verkalkung des präformirten Knorpels.
7. Endochondrale Knochenbildung.

Die Ossification in einer membranösen Grundlage (Gesichts- Schädeldachknochen) ist mit der periostalen Knochenbildung so vollkommen identisch, dass ich nicht nothwendig finde, die Ossification der secundären Knochen besonders zu besprechen.

Studiren wir die elementaren Vorgänge der perichondralen Ossificationsform bei Vögeln, so finden wir einige Eigenthümlichkeiten. Die zelligen Elemente der osteoplastischen Schicht des Periosts vergrössern sich, gruppiren sich aber nicht zu Zellensträngen, wie bei Säugethieren, sondern haufenweise, so dass dieselben durch die bindegewebigen Züge des Periosts getrennte Zelleninseln bilden. Diese Inseln, oder besser gesagt, diese mit den osteoplastischen Elementen gefüllten Räume sind die künftigen Markräume des periostalen Knochens, d. h. die Havers'schen Kanäle. Die Markraumbildung des periostalen Knochens geht also, wie bei Säugethieren, der Knochenbildung voraus. Die haufenartige Gruppirung der Bildungszellen ist das erste, was wir bei der Ossification von dem Periost aus beobachten. Diese Zellenhaufen werden jedoch sehr selten von allen Seiten durch die oben erwähnten Bindegewebszüge begrenzt, sondern gehen von einer Seite in die unveränderten zelligen Elemente des Periosts unmerklich über.

In einem etwas späteren Entwicklungsstadium sind die bindegewebigen Züge in structurlose Streifen umgewandelt, welche letztere mit den vergrösserten osteoplastischen Zellen (Osteoblasten Gegenbaur) von beiden Seiten besetzt sind. Die Osteoblasten sind auch hier die Träger von Kalksalzen, und alle die hierauf bezüglichen Erscheinungen, welche ich von den Säugethieren beschrieben habe, sind auch hier zu beobachten. Die Sclerosirung der Osteoblasten und Umwandlung derselben in Knochengrundsubstanz sowie die Einlagerung der Knochenkörperchen geschieht ebenfalls in derselben Weise wie bei Säugethieren. Die die Zellenhaufen umgebenden Bindegewebszüge sind nichts Anderes als Sharpey'sche perforating fibres, deren Entstehung sehr deutlich verfolgt werden kann. Bei Säugethieren kann man wahrscheinlich auch bei gewissen Untersuchungsmethoden etwas Aehnliches beobachten, die Fasern sind aber so undeutlich, dass ich aus meinen Untersuchungen an Säugethieren über die erste Entstehung der Sharpey'schen Fasern nichts mit Sicherheit erfahren konnte.

Auf die beschriebene Weise entstehen die Grundschicht und die secundären Balken des periostalen Knochens, wobei zu bemerken ist, dass bei dem fortwährenden Wachsthum des Knochens die Balken mächtiger und die Havers'schen Kanäle enger werden.

Bei dem Studium der elementaren Ossificationsvorgänge am Periost und an den Membranen der nicht präformirten Knochen sind also folgende Stadien zu unterscheiden:

1. Haufenförmige Gruppirung der Bildungszellen.
2. Bildung der Sharpey'schen Fasern, welche bald in Gestalt von structurlosen, mit Osteoblasten besetzten Streifen erscheinen.
3. Verkalkung der Osteoblasten.
4. Sclerosirung derselben und Einlagerung der Knochenkörperchen.

Was die elementaren Processe am präformirten Knorpel betrifft, so sind die präparatorischen Vorgänge im allerersten Entwicklungsstadium mit denjenigen fast identisch,

welche wir an Knochen von Säugethieren beobachten, mit dem Unterschied, dass bei der Bildung des primordialen Markraumes keine Verkalkung des Knorpels auftritt und die Senescenz des Knorpels als ein äquivalenter Vorgang seiner Verkalkung bei Säugethieren zu betrachten ist. Die Vergrösserung der Knorpelzellen beginnt in der Mitte des Knorpels und zwar in der Axe desselben und schreitet von da gegen die Oberfläche fort. Die Eröffnung der Knorpelhöhlen geschieht an der Oberfläche des Knorpels, wobei diejenigen Knorpelhöhlen zuerst eröffnet werden, welche der osteoplastischen Schicht des Perichondriums unmittelbar anliegen; dann werden die Septa der benachbarten Höhlen zerstört, die letzteren mit Bildungszellen gefüllt u. s. w. bis ein oder mehrere ziemlich mächtige Zapfen entstehen, welche von der osteoplastischen Schicht des Periosts aus in die gebildeten Räume hineinragen und Blutgefässe mit sich führen. Untersucht man die Röhrenknochen in diesem Stadium an Querschnitten, so findet man, dass der in Bildung begriffene primordiale Markraum immer mit der osteoplastischen Schicht des Perichondriums in Verbindung steht; — ein Knorpelmarkraum, welcher ganz abgeschlossen und von allen Seiten mit Knorpel umgeben wäre, kommt nie vor. Die Abstammung der Markzellen von dem Perichondrium unterliegt also keinem Zweifel. Ich habe schon früher gesagt, dass fast gleichzeitig mit der Bildung des primordialen Markraumes die perichondrale Knochenrinde entsteht; es geschieht aber manchmal, dass die periostale Ossification der Bildung des primordialen Markraumes vorausgeht, dann sieht man an Querschnitten, dass die concentrischen periostalen Knochenbalken den präformirten Knorpel ringförmig umgeben und ein osteoplastischer Zapfen von irgend einer Seite aus dem anliegenden Havers'schen Kanal des periostalen Knochens in den Knorpel ragt.

Bis jetzt haben die Knorpelzellen keine bestimmte Anordnung, sie liegen dicht neben einander, an Quer- und Längsschnitten sind die Bilder gleich. Im nächstfolgenden Entwicklungsstadium gruppiren sich die Knorpelzellen säulenförmig, so dass sie sehr gestreckte, unter einander parallel verlaufende und nach der Axe des Knochens gerichtete Säulen bilden. Die Höhlen der Knorpelzellensäulen werden von dem primordialen Markraume aus geöffnet und mit Markzellen gefüllt, wobei nie die Quersepta allein, welche die Knorpelhöhlen einer und derselben Säule trennen, sondern auch die Längssepta, welche die benachbarten Säulen von einander scheiden, zu Grunde gehen. Indem so die Knorpelhöhlen mehrerer neben einander liegender Zellensäulen durch die Auflösung der Knorpelgrundsubstanz zusammenfliessen, entstehen langgestreckte, parallel den Zellensäulen verlaufende, blind endigende Knorpelkanäle. Diese sind durch die noch unzerstörten Knorpelzellensäulen von einander getrennt. Die bald darauf folgende, schon oben beschriebene Verkalkung der Knorpelgrundsubstanz bietet keinen Unterschied von demselben Process bei Säugethieren.

Die Bildung des endochondralen Knochengewebes geht so vor sich, dass die hypertrophischen Markzellen (Osteoblasten) an den Rändern der Knorpelkanäle sclerosiren und in dünne, homogene, dem verkalkten Knorpel unmittelbar anliegende und von der

Seite des Kanals mit Osteoblasten bekleidete Lamellen sich umwandeln, in welchen bald die Einlagerung der Knochenkörperchen erfolgt. Die Ablagerung des endochondralen Knochens beginnt an der Einmündung der Knorpelkanäle in den Markraum und verbreitet sich in der Richtung gegen die blinden Enden, welche sie aber nicht erreicht. Das endochondrale Knochengewebe ist also desto älter, je näher dasselbe dem primordialen Markraum (Tubus medullaris) ist.

Die Ablagerung des endochondralen Knochengewebes an die innere Wand der Knorpelkanäle geschieht nicht überall gleichmässig, sondern hie und da bleiben einige Stellen übrig, an welchen keine Knochensubstanz abgesetzt wird, so dass im Laufe der Knochenbildung knöcherne, mit Markgewebe gefüllte Cylinder entstehen, welche keine ununterbrochene, sondern eine gefensterte Wand besitzen (Taf. VIII. Fig. 8e). Die knöcherne, poröse Wand eines solchen Cylinders ist dicht von dem verkalkten Knorpel (a) umgeben; die beiden Enden desselben sind offen, das eine öffnet sich in den Tubus medullaris, das andere setzt sich in den Knorpelkanal fort, der mit dem Cylinder ein Ganzes bildet und an dessen Wänden die Knochenablagerung bald erfolgen wird. Der Querdurchmesser dieser cylindrischen Knochenkanäle, welche ich primäre Markkanäle (c. Fig. 7d.) nenne, nimmt bei der fortwährenden Knochenentwicklung durch Expansion zu, während die Knorpelkanäle, welche mit diesen Markräumen in Continuo stehen, durch die Vergrösserung und Einschmelzung der an ihren blinden Enden gelegenen Knorpelzellen erweitert werden. Ausserdem findet eine Einschiebung neuer Knorpelzellensäulen zwischen die schon existirenden statt, so dass auch hier die Wachsthumsvorgänge des Knorpels für die Vermehrung und Erweiterung der Markräume eine ebenso grosse Bedeutung wie bei Säugethieren haben.

An doppelttingirten Querschnitten erhält man sehr zierliche Bilder; in dem blau gefärbten Knorpel sind ziemlich regelmässige rothe Ringe zerstreut (Taf. VIII. Fig. 9.), deren dem Markraume zugewendete Ränder mit Osteoblasten besetzt sind. (Taf. VIII. Fig. 7c.)

Bald nach Bildung der primären Markkanäle geht der dieselben trennende Knorpel auch zu Grunde. Diese Zerstörung ist von Anfang an entweder total oder partiell und geschieht in folgender Weise: der verkalkte Knorpel fällt zuerst in der Umgebung der Lücken, welche die knöcherne Wand des primären Markraums unterbrechen, wo er mit dem Markrauminhalt in unmittelbarer Berührung steht, der Zerstörung anheim, und die Markzellen dringen in die durch Auflösung der Knorpelgrundsubstanz gebildeten Höhlen zapfenförmig ein (Taf. VIII. Fig. 8e.). Diese Markzapfen, welche in der Richtung der Knochenaxe den verkalkten Knorpel durchsetzen, fliessen zusammen und so entstehen zwischen den primären Markkanälen liegende und mit demselben parallel verlaufende Knorpelkanäle (d. An den Wänden dieser neuen Knorpelkanäle geschieht die Knochenablagerung genau in derselben Weise, wie ich oben von der Bildung der primären Markkanäle beschrieben habe.

Mit der Entstehung dieser letzteren Markkanäle, welche ich als secundäre (Taf. VIII.

Fig. 8d.)[1] bezeichnen will, haben sich die trennenden Knorpelbalken bedeutend verschmächtigt. An manchen Stellen wird der Knorpel durch die Bildung der Knorpelkanäle bis an die knöcherne Wand des nächstliegenden primären Markkanals zerstört und die Knochenablagerung geschieht unmittelbar an die äussere Wandfläche des schon vorhandenen Markraumes, so dass zwischen den Wänden des früheren und des neuentstandenen Markraumes nicht die geringsten Spuren von Knorpelgrundsubstanz übrig bleiben. Die knöchernen Wände der jüngsten Markräume sind ebenfalls durchlöchert und die Zerstörung des noch übrig gebliebenen Knorpels geschieht in der früher angeführten Weise, indem immer neue — tertiäre — Knorpelkanäle entstehen, an deren Wänden Knochenablagerung erfolgt.

Untersucht man die Knochen an Querschnitten, so findet man ein Netz von endochondralen Knochenbalken, welche rundliche, ovale, guitarrenförmige oder unregelmässige Markräume umgrenzen und in den Knotenpuncten dieses Netzes Reste von verkalkter Knorpelgrundsubstanz und stellenweise Gruppen von Knorpelzellen, welche erst später auf die beschriebene Weise zu Grunde gehen.

Vergleicht man die Vogelknochen während der endochondralen Knochenbildung mit den Knochen von Säugethieren, so kann man, trotz der frappanten Verschiedenheit der Bilder, Gebilde finden, welche beiden Knochenarten äquivalent sind. Die mit den Markräumen in Continuo stehenden Knorpelkanäle sind mit den mehrbuchtigen Granulationsräumen der Säugethierknochen identisch, mit dem Unterschied nur, dass bei Säugethieren die Granulationsräume sehr kurz und durch die Längssepta der verkalkten Knorpelgrundsubstanz getrennt sind, während bei Vögeln die mehrbuchtigen Granulationsräume langgestreckte Knorpelkanäle darstellen, zwischen denen eine mächtige Schicht noch nicht zerstörten Knorpels liegt (Taf. VII. Fig. 5d.). Ich habe in meiner früheren Arbeit schon die Beweise geführt, dass im Grund der Granulationsräume keine Knochensubstanz gebildet wird; diese Beobachtung findet bei den Vogelknochen, wo die Breite und enorme Länge der Granulationsräume die Untersuchung erleichtert, ihre Bestätigung. Die einbuchtigen Granulationsräume und folglich die temporären Markkanäle (Glomeruli ossei) existiren bei Vögeln nicht und alle endochondralen Markräume sind den persistirenden Markkanälen der Säuger analog.

Den Verkalkungsrand anlangend, so weicht dieser von dem der Säugethiere sehr bedeutend ab. Bei letzteren ist derselbe eine schmale ununterbrochene Lage, welche an der Grenze des epiphysären Knorpels und der Diaphyse liegt und von der Ossificationslinie durch die Granulationsräume getrennt wird. Bei Vögeln stellt die verkalkte Partie des Knorpels eine sehr breite Zone dar, welche von den parallel verlaufenden

---

1) Mit der Bezeichnung primäre und secundäre Markräume soll nicht gesagt sein, dass die letzteren durch die Zerstörung der Septa der ersteren entstanden sind, sondern dass die secundären später als die primären gebildet werden.

Granulationsräumen (Knorpelkanäle) und weiter unten von den Knochenmarkräumen unterbrochen wird.

Die Ossificationslinie, d. h. die Linie, in welcher die Bildungszellen in Sclerosirung begriffen sind, und die Bildung des endochondralen Knochengewebes erfolgt, liegt nicht in einer und derselben Ebene, wie bei Säugern, weil der Knorpel in einer gewissen Höhe nicht auf einmal, sondern in verschiedenen Zeiträumen zu Grunde geht. Bei den Vögeln findet sich der verkalkte Knorpel nicht nur jenseits der Ossificationslinie in der Richtung des Knochenendes, sondern es liegen auch ansehnliche Partien desselben diesseits der Ossificationslinie in der Richtung gegen den Tubus medullaris. Das ganze Bild mit dem unterbrochenen Ossificationsrande und den hie und da der Knochensubstanz eingebetteten Gruppen von Knorpelzellen erinnert im höchsten Grade an rachitische Knochen, mit dem Unterschied, dass in letzteren an den erkrankten Stellen die Ossification metaplastisch vor sich geht. An doppelttingirten Längsschnitten sind alle diese Verhältnisse am besten zu beobachten.

Die Verfolgung der weiteren Schicksale der endochondralen Knochenbalken ist viel schwieriger als bei Säugethieren. Die eine Schwierigkeit besteht darin, dass manche endochondrale Balken keine Reste von verkalkter Knorpelgrundsubstanz enthalten (Taf. VIII. Fig. 8 b. und die andere liegt in der vollständigen Zerstörung des Knorpels an manchen Stellen dicht an der periostalen Grundschicht, wodurch die endochondrale Grenzlinie zu einer discontinuirlichen Linie wird. Glücklicherweise beschränkt sich dieser Schwund der Knorpelgrundsubstanz nur auf die früheren Stadien der endochondralen Knochenbildung; bei älteren Thieren, bei denen aber der Bildungsprocess noch nicht abgelaufen ist, persistiren die Knorpelreste ziemlich lange und erleichtern sehr wesentlich die Beobachtung. (Taf. VIII. Fig. 10.)

Verfolgt man die endochondralen Markräume und Knochenbalken an successiven Querschnitten, so findet man, dass die ersteren desto breiter sind, je näher sie dem Tubus medullaris liegen. Man muss aber nicht vergessen, dass die betreffenden Markräume schon im Beginn der endochondralen Knochenbildung gegen den primordialen Markraum viel stärker sind, als nach der Richtung der Knochenenden, weil die Knorpelkanäle (Granulationsräume) durch Verzweigung sich bilden. Die endochondralen Knochenbalken sind desto mächtiger, je breiter die Markräume sind, d. h. je näher die ersteren der Knochenmarkhöhle liegen. Diese Erweiterung der Markräume mit der gleichzeitigen Verdickung der Knochenbalken spricht also nicht zu Gunsten der Resorptionstheorie.

Wenn man eine Reihe von Präparaten an Quer- und Längsschnitten sorgfältig durchmustert, so kommt man zur Ueberzeugung, dass die ziemlich parallel verlaufenden endochondralen Knochenbalken nicht frei in den Tubus medullaris hineinragen, sondern divergirend auf die Grundschicht des periostalen Knochens sich stützen. Gegen die Mitte der Diaphyse findet man die peripheren endochondralen Knochenbalken mit der Grundschicht des periostalen Knochens schon verwachsen, so dass die Verschiebung der endochon-

dralen Knochenbalken nach der Richtung des periostalen Knochens und der Uebergang derselben in die compacte Rinde bei Vögeln wie bei Säugethieren keinem Zweifel unterliegt. Die Unterscheidung der Grund-, Uebergangs- und secundären endochondralen Knochenbalken bleibt auch für die Vogelknochen gültig.

Was die periostalen Längsbalken betrifft, so sind dieselben ebenso wie bei Säugethieren desto kürzer, je oberflächlicher sie sind; — die periostale Grundschicht ist also die längste (Taf. VII. Fig. 4 b.).

Aus dem Gesagten kann man ersehen, dass die Verknöcherungsvorgänge in den Röhrenknochen der Vögel nach dem neoplastischen Ossificationstypus vor sich gehen, und dass eine perichondrale und endochondrale Ossificationsform zu unterscheiden ist. Auf die beschriebene Weise ossificiren alle knorplig präformirten Knochen des Skelets ohne Ausnahme. Ich will noch hervorheben, dass an den einfach tingirten Präparaten die Bilder so zweideutig sind, dass man an die metaplastische Ossification denken kann; bei der doppelten Tinction aber ist das Bild so klar, dass die schon von H. Müller[1]) beschriebene Eröffnung der Knorpelhöhlen keinem Zweifel unterliegt.

In den letzten Stadien der Knochenentwicklung, wenn die Tauben fast ausgewachsen sind, kommt auch die metaplastische Ossification, aber sehr beschränkt, vor. Wenn die Knochen ihre definitive Länge erreicht haben, so beobachtet man, dass eine sehr unbedeutende Schicht Knorpel unter der freien Gelenkfläche direct ossificirt. Zu gleicher Zeit erreichen die charakteristischen Knochenvorsprünge an den Knochenenden ihre definitive Ausbildung; — dies geschieht durch metaplastische Ossification von Bindegewebe.

Am Ende des ersten Lebensmonats kann man die endochondrale Ossification bei Tauben als abgelaufen betrachten. Zu dieser Zeit tritt im Tubus medullaris und hauptsächlich gegen die Gelenkenden ein neuer Ossificationsprocess auf. In der nächsten Nähe der inneren Knochenwand werden die Markzellen hypertrophisch und gruppiren sich zu kurzen Zellensträngen, welche senkrecht zur Knochenwand angeordnet sind und bald darauf in structurlose, mit Osteoblasten bedeckte Streifen sich umwandeln. Diese Streifen sind nichts Anderes als Knochengrundsubstanz, in welche bald darauf die Einlagerung der Knochenkörperchen erfolgt. Je nachdem diese knöchernen Vorsprünge oder Trabekeln sich verdicken und sich netzförmig vereinigen, werden die zwischen ihnen befindlichen Räume durch neu entstandene Zellenstränge geschlossen; — wir haben jetzt eine Reihe Havers'scher Kanäle vor uns. Nun kommt eine neue Reihe von Zellensträngen zur Ausbildung und so entsteht auf die beschriebene Weise noch eine Reihe Havers'scher Kanäle u. s. w. bis eine ziemlich

1) Ueber die Entwicklung der Knochensubstanz. Zeitschrift f. wissenschaftliche Zoologie. 1858. IX. Bd. Taf. IX. Fig. 4.

mächtige Schicht Knochen ausgebildet ist, dessen Balken desto dünner sind, je näher sie dem Tubus medullaris liegen.

Eine solche Knochenbildung kommt in allen cylindrischen Knochen mehr oder weniger ausgebreitet vor und am reichlichsten im oberen Gelenkende der Tibia. Am meisten bemerkenswerth ist die Thatsache, dass während dieses sehr energischen Ablagerungsprocesses das Lumen des Tubus medullaris grösser wird. Dieser Ossificationsvorgang darf aber keineswegs mit der endochondralen Ossification verwechselt werden. Er beginnt nach dem vollständigen Ablauf der endochondralen Knochenbildung, die Ablagerungsweise der Knochenschichten, welche keine Knorpelreste enthalten, wird nicht durch die präexistirenden Knopelhöhlen bedingt und der ganze Vorgang geht nach der perichondralen Ossificationsform des neoplastischen Ossificationstypus vor sich.

Da diese von dem Tubus medullaris aus stattfindende und in einer verhältnissmässig sehr kurzen Zeit ablaufende Ossification in der Entwicklungsgeschichte der Knochen und in der Topographie derselben eine sehr wichtige Rolle spielt, wie wir später sehen werden, so will ich dieselbe mit einer besonderen Bezeichnung belegen und intramedulläre Ossification nennen.

Die Entwicklung lufthaltiger Knochen ist von jener der nicht pneumatischen durch Nichts zu unterscheiden. Bemerkenswerth ist nur, dass die pneumatischen Knochen keine Epiphysen haben und von dem einzigen, in der Mitte der Diaphyse stattfindenden Verknöcherungspunct aus gebildet werden. Von den nicht pneumatischen Knochen hat die Tibia bei Tauben nur eine Epiphyse und zwar am unteren Gelenkende, Metacarpus und Tarsometatarsal-Knochen besitzen je eine Epiphyse am oberen Gelenkende. Es scheint, dass bei verschiedenen Vögeln die Verhältnisse in dieser Beziehung verschieden sind; ich habe z. B. bei einem Huhn die Epiphysen an beiden Enden der Tibia gefunden. Diese Eigenthümlichkeiten stehen natürlich mit der Ausbildung der für die Vögel charakteristischen Knochenarchitectur im engsten Zusammenhang.

Die Verknöcherung der Epiphysen geht von den Knorpelkanälen aus, welche von der freien Fläche des Knorpels durch eine Einstülpung der proliferirenden Schicht des Perichondriums gebildet werden und mit den Markräumen der Diaphyse in Verbindung treten. Die Zerstörung der dünnen Knorpelscheibe, welche die in Verknöcherung begriffene Epiphyse von der Diaphyse trennt, geschieht genau auf dieselbe Weise, wie bei der Markraumbildung und wenn dieselbe ganz zu Grunde gegangen ist, so sind die Gelenkenden, welche Epiphysen besitzen, von denjenigen, welche diese entbehren, nicht zu unterscheiden.

Aus dieser kurzen Uebersicht der Verknöcherung bei Vögeln kann man sehen, dass, obwohl die Knochenarchitectur einige Eigenthümlichkeiten darbietet, der Vorgang im Wesentlichen derselbe ist, wie bei Säugethieren. Eine genaue Kenntniss der in diesem Capitel auseinander gesetzten Verhältnisse schien mir aber für das Studium der durch Krapp gefärbten Knochen nothwendig.

III. Krappfütterung.

Untersuchungsmethode. — Streifige und diffuse Färbung. — Generelle und Havers'che Streifen. — Virole colorée. — Drei Stadien des Knochenwachsthums. — Primäre und secundäre Knochenschicht. — Generelle und Havers'sche, geflechtartige und dornkronenförmige Saftkanäle. — Knochenterritorien. — Interterritoriale Saftkanäle. — Decoloration der Krappknochen. — Scheinbare Färbung.

Die im Folgenden zu schildernden Krappversuche wurden an verschieden alten Tauben angestellt; — ihre Zahl beträgt 45. Die jüngsten Tauben, welche ich gefüttert habe, waren 6 Tage alt. In diesem Alter aber werden die Thiere durch die Krappfütterung sehr afficirt, sie werden bald traurig und manche sterben nach einigen Tagen an Diarrhoeen. Die 14 Tage alten, wie die erwachsenen und alten Tauben ertragen den Farbstoff verhältnissmässig leicht und können ohne sichtbaren Nachtheil sehr lange gefüttert werden.

Was die Art und Weise der Darreichung des Farbstoffs betrifft, so wurde der gewöhnlichen Nahrung (gekochte Erbsen) gepulverte Krappwurzel zugesetzt. Eine genaue Bestimmung der Menge des genossenen Farbstoffes ist schwierig, weil ein Theil davon bei der Fütterung immer verloren geht. Im Allgemeinen haben die Tauben täglich 5—10 Gran Krappwurzel erhalten. Die durch Krapp gefärbten Knochen werden im Weingeist und im Dunkel aufbewahrt.

Das Studium der durch Krapp gefärbten Knochen an Schliffen ist demjenigen an entkalkten Präparaten vorzuziehen, da die Färbung an den letzteren erblasst und an einigen Stellen schwindet. Ausserdem geht manches Detail, welches an Schliffen sehr scharf hervortritt, an entkalkten Präparaten verloren. Die schwierigste Aufgabe bei der Untersuchung der Krappknochen ist zu entscheiden, ob die zu beobachtende Stelle gefärbt ist oder nicht. Es giebt zwar Stellen, welche an den allerdünnsten mikroskopischen Schliffen und mit der Immersionslinse untersucht, ziemlich intensiv gefärbt erscheinen, doch kommt es öfters vor, dass eine Knochenschicht, welche makroskopisch eine sehr intensive Färbung bietet, an dünnen, für die mikroskopische Untersuchung brauchbaren Schliffen, ganz farblos erscheint. An Knochen, welche makroskopisch intensiv rosaroth gefärbt sind, ist bei der mikroskopischen Untersuchung keine Spur von Färbung zu sehen. Man kann diese Schwierigkeit, zum Theil wenigstens, dadurch heben, dass man die Knochen erst makroskopisch, dann mit der Loupe und nachher an sehr dicken Schliffen bei schwacher Vergrösserung untersucht. Das Studium der Krappknochen bei auffallendem Lichte und auf einer weissen Unterlage leistet die besten Dienste und darf nie vernachlässigt werden. An manchen Stellen, welche bei durchfallendem Lichte ganz farblos erscheinen, ist bei auffallendem Lichte eine ziemlich intensive Färbung wahrzunehmen. System 4 und 5 von Hartnack sind genügend und bequem, um die Verbreitung der Färbung bei auffallendem Lichte zu verfolgen; — um das

Detail zu studiren, müssen die Schliffe so dünn sein, dass sie, ohne zu brechen, gerollt werden können. Rathsam ist es topographische Präparate anzufertigen, welche mit absolutem Alkohol und Aether behandelt und in Alkohol untersucht werden müssen. Für grobe Schliffe dient Glycerin als das beste Untersuchungsmedium. Die mikroskopischen Präparate werden in Glycerin eingeschlossen und im Dunkel aufbewahrt.

Um die Verbreitung der Färbung in den Knochen genau zu schildern, finde ich zweckmässig die Versuchsthiere in Gruppen zu ordnen, von denen jede Gruppe eine besondere Versuchsreihe bildet. Zuerst will ich eine Reihe von Versuchen beschreiben, welche an jungen, gleich alten Tauben angestellt worden sind, die nach verschieden langer Dauer der Krappfütterung untersucht wurden. Dann will ich die Erscheinungen, welche man bei der Krappfütterung an den verschieden alten sowie an den auf gewöhnliche Nahrung gesetzten Tauben beobachtet, besprechen.

Es ist selbstverständlich, dass eine Vergleichung der gewonnenen Resultate nur dann möglich ist, wenn man die Erscheinungen an dem nämlichen Knochen und an einem gewissen und immer entsprechenden Puncte studirt. Für meine Beschreibung werde ich die Ulna wählen und zuerst die Querschliffe, welche in der Höhe des Foramen nutritium, als eines constanten Punctes, gemacht sind, durchmustern, dann die Verhältnisse an den anderen Stellen des Knochens schildern.

Erste Versuchsreihe.

14 Tauben, welche alle zur Zeit der ersten Darreichung des Farbstoffs 16 Tage alt waren, wurden verschieden lange Zeit, nämlich von 3 Tagen bis 11 Wochen mit Krapp gefüttert und dann untersucht.

1. Versuch. 3tägige Krappfütterung.

Ergebniss. Die Ulna ist 51 Mm. lang. Alle Knochen des Skelets sind rosaroth, die Färbung ist überall gleich intensiv. Unter dem Mikroskop ist die Färbung an feinen Schliffen gar nicht wahrzunehmen. Bei auffallendem Lichte und auf einer weissen Unterlage kann man bemerken, dass die Ränder der Havers'schen Kanäle sehr schwach gefärbt sind, und die gefärbte Knochensubstanz als ein sehr feiner Saum erscheint.

2. Versuch. 5tägige Krappfütterung. (Taf. X. Fig. 21.)

Ergebniss. Länge der Ulna = 47 Mm. Alle Knochen sind purpurroth. Lässt man die Knochen trocknen, so treten gleich an verschiedenen Stellen ihrer Oberfläche weisse, scharf begrenzte Flecke hervor; es scheint als ob die Knochen an den betreffenden Stellen mit weissem Pulver gerieben worden wären. Sobald man die Knochen mit Wasser oder besser mit Weingeist benetzt, so schwinden die weissen Flecke; sie können jedoch wieder hervorgerufen werden, wenn man die Knochen aus dem Weingeist nimmt. Makroskopisch sieht man an Längs- und Querschnitten, dass die Knochen durch und

durch purpurroth gefärbt sind. Untersucht man die Ulna an feinen Schliffen mikroskopisch, so beobachtet man, dass die Ränder der Havers'schen Kanäle sehr intensiv tingirt sind, so dass dieselben als purpurrothe Säume erscheinen (a), deren äussere Conturen gegen das anliegende Knochengewebe nicht scharf sich abgrenzen, sondern allmälig erblassen, so dass die Färbung unmerklich in die Umgebung sich verliert und der grösste Theil der Knochenbalken selbst bei auffallendem Lichte ganz ungefärbt erscheint. Dasselbe sieht man an der äusseren und inneren Knochenfläche (A, B) und an der Wand des Ernährungskanals (C): diese Stellen sind mit einem purpurrothen Saume umgeben, dessen Färbung unmerklich und ohne scharfe Grenze schwindet. Die endochondralen Knochenbalken bieten dasselbe Bild: sie sind an den Rändern gefärbt ohne Abgrenzung der gefärbten Knochenschicht. Der verkalkte Knorpel ist an den Rändern der Knorpelkanäle nur stellenweise tingirt.

3. Versuch. 6 Tage lange Krappfütterung. Ulna = 50 Mm. Die Knochen sind scharlachroth.

4. Versuch. 7tägige Fütterung. Ulna = 51 Mm. Die Knochen sind rosaroth.

5. Versuch. 8 Tage lange Fütterung. Ulna = 53 Mm. Die Knochen sind scharlachroth.

6. Versuch. 10tägige Krappfütterung. Ulna = 50 Mm. Die Knochen sind von hell scharlachrother Farbe.

7. Versuch. 10 Tage lange Fütterung. Ulna = 52 Mm. Helle Scharlachfarbe.

Ergebniss. An den Knochen dieser letzten 5 Versuchsthiere sieht man mikroskopisch dasselbe, wie bei dem vorigen Versuche (2), mit dem Unterschied, dass die Färbung nicht bei allen Tauben gleich intensiv ist, obwohl dieselben unter den gleichen Verhältnissen gelebt und dieselbe Menge Krapp bekommen haben. Ich muss noch besonders die Thatsache hervorheben, dass die Knochen aller dieser Thiere makroskopisch untersucht an allen Puncten gleichmässig gefärbt zu sein schienen.

8. Versuch. 14 Tage lange Fütterung. (Taf. X. Fig. 22.)

Ergebniss. Ulna = 51 Mm. Das ganze Skelet ist gleichmässig scharlachroth gefärbt. An feinen Querschliffen in der Höhe des Foramen nutritium beobachtet man, dass die äussere und innere Fläche des Knochens stellenweise gefärbt ist, ohne von der farblosen Knochenschicht scharf abgegrenzt zu sein. Die Färbung ist aber so schwach, dass sie nur bei auffallendem Lichte deutlich erkannt wird. Die Havers'schen Kanäle sind an den Rändern ganz farblos, aber in einiger Entfernung (0,003 Mm.) von denselben sind sie je mit einem rothen Ring umgeben. Bei durchfallendem Lichte erscheinen die beiden Conturen der Ringe ziemlich scharf, bei auffallendem Lichte aber und auf einer weissen Unterlage kann man sich überzeugen, dass die Conturen der Ringe unmerklich an Intensität verlieren, so dass die Färbung diffus wird und endlich ohne scharfe Grenze ganz schwindet. In der äusseren Umgebung des Ringes ist diese diffuse Färbung viel intensiver, als in der zwischen dem Ringe und der Oeffnung des Havers'schen Kanals gelegenen Knochensubstanz.

Bringt man die Querschliffe, welche ungefähr in der Mitte zwischen dem Foramen nutritium und dem oberen Ende des Knochens gemacht sind, unter das Mikroskop, so findet man, dass an der inneren Fläche des Knochens von dem Tubus medullaris aus eine lebhafte Knochenbildung stattfindet (a). An den entkalkten Präparaten des symmetrischen Knochens kann man den Bildungsprocess in allen seinen Stadien beobachten; man sieht nämlich die Gruppirung der Bildungszellen, Entstehung der structurlosen Streifen und Einlagerung der Knochenkörperchen. Alle in Bildung begriffenen Knochenbalken sind farblos. Die übrige Knochensubstanz, welche die Wand des

Knochens bildet, ist endochondral entstanden, wovon man sich an entkalkten und doppelttingirten Präparaten überzeugen kann. Die Markräume des endochondralen Knochengewebes sind an den Rändern ungefärbt; die rothen Streifen (b) umgeben diese Markräume mehr oder weniger von den Rändern entfernt (0,0057—0,0171 Mm.). Eine diffuse Färbung geht von den äusseren Contouren der rothen Ringe aus und verbreitet sich immer schwächer werdend in die mittleren Partieen der Knochenbalken. Die Knochensubstanz, welche zwischen den Ringen und den Rändern der Markräume liegt, ist ganz farblos (c). Einige Markkanäle sind mit zwei rothen Ringen umgeben.

9. Versuch. 16 Tage lange Krappfütterung. (Taf. IX. Fig. 13.)

Ergebniss. Ulna = 47 Mm. Die Knochen sind intensiv scharlachroth gefärbt. Bei der makroskopischen Betrachtung der quergeschnittenen Ulna bemerkt man, dass die oberflächlichste Knochenschicht viel intensiver als die übrigen gefärbt ist und eine äusserst schmale purpurrothe Zone bildet. Mikroskopisch beobachtet man an Querschliffen in der Höhe des Foramen nutr. Folgendes: die Oberfläche des Knochens (A), an welcher halb eingebettete Knochenkörperchen sehr deutlich zu sehen sind, ist ganz farblos. Eine rothe Linie (a) verläuft in einiger Entfernung von der äusseren Knochenfläche und liegt excentrisch, so dass an einer Stelle diese Linie mit der Knochenoberfläche in Berührung kommt, an der entgegengesetzten Seite aber 0,084 Mm. von der Knochenoberfläche entfernt ist. In der zwischen dem rothen Streifen und der Knochenoberfläche befindlichen und, wie ich später nachweisen werde, während der Krappfütterung entstandenen farblosen Knochenschicht, (F) liegen stellenweise Havers'sche Kanäle, deren Umgebungen ganz ungefärbt sind (f). Der beschriebene rothe Streifen verläuft nicht geradlinig, sondern leicht gewunden und umgiebt mehr oder weniger vollständig einige der Havers'schen Kanäle (b), welche in der Richtung seines Verlaufs liegen und ungefärbte Ränder besitzen. Der äussere, der Knochenoberfläche zugewendete Contour dieses Streifens ist ziemlich scharf, der innere aber geht unmerklich in eine diffuse Färbung über. Die innere Fläche des Knochens scheint ungefärbt zu sein. Die zwischen dem rothen Streifen (a) und der inneren Knochenfläche (B) liegenden Havers'schen Kanäle sind je mit einem rothen Ring (e), welcher mehr oder weniger von dem ungefärbten Rande des Knochens entfernt ist (0,005—0,0171 Mm.), umgeben. An den Knochenenden sind weder der verkalkte Knorpel noch das junge in den Knorpelkanälen gebildete endochondrale Knochengewebe gefärbt, und nur die endochondralen Knochenlamellen, welche eine gewisse Dicke erreicht haben, zeigen an der Grenze des anliegenden verkalkten Knorpels einen rothen Streifen, von dem man nicht mit Sicherheit sagen kann, ob er dem Knochen oder dem verkalkten Knorpel angehört. Die den Tubus medullaris in verschiedenen Richtungen durchsetzenden, endochondralen Knochenbalken sind an den Rändern farblos; ein rother Streifen verläuft in der Mitte dieser Balken, aber nicht immer den Rändern derselben parallel. In einigen sieht man zwei parallel verlaufende rothe Streifen, welche mehr oder weniger von einander entfernt sind oder manchmal so nahe an einander liegen, dass sie an einigen Stellen mit einander in Berührung kommen.

10. Versuch. 25 Tage lange Krappfütterung. (Taf. IX. Fig. 14.)

Ergebniss. Ulna = 48 Mm. Die Knochen sind lebhaft scharlachroth gefärbt. Makroskopisch betrachtet scheint die Ulna an den Knochenflächen überall gleichmässig gefärbt zu sein. Sägt man den Knochen in der Mitte der Diaphyse durch, so findet man auf dem Querschnitte, dass derselbe in seiner ganzen Masse nicht ganz gleichmässig gefärbt ist: die äussere Knochenschicht erscheint als eine äusserst dünne, rothe Zone, der übrige Knochen dagegen ist scharlachroth. Mikroskopisch bietet die Ulna am Querschliffe in der Höhe des Foramen nutritium foldendes Bild: die äussere Knochenfläche (A) ist farblos. In einiger Entfernung von derselben verlaufen zwei rothe Streifen (a, b), welche untereinander und mit der Knochenfläche ziemlich parallel sind. Der Verlauf dieser rothen Linien ist leicht wellenförmig, da dieselben an den Stellen, an welche sie den Havers'schen Kanälen begegnen, ausbiegen (c). Die inneren Contouren dieser Streifen sind nicht so scharf wie die äusseren,

so dass die ersteren in eine diffuse Färbung übergehen und unmerklich sich verlieren. An den äusseren Contouren dieser rothen Linien ist die diffuse Färbung nur bei auffallendem Lichte deutlich zu sehen. Die Knochenschichten (f, g), welche zwischen den betreffenden Streifen (a, b und zwischen dem oberflächlichsten Streifen (b) und der Knochenoberfläche (A) liegen, sind farblos. Bei durchfallendem Lichte scheinen die Ränder der Havers'schen Kanäle ganz farblos zu sein, und die rothen Ringe (d), welche diese Kanäle in einiger Entfernung von ihren Rändern umgeben, treten sehr scharf hervor; bei auffallendem Lichte aber und auf einer weissen Unterlage geht die diffuse Färbung von den inneren Contouren der Ringe bis an die Ränder der Havers'schen Kanäle, so dass die zwischen den Ringen und den Lumina dieser Kanäle liegende Knochensubstanz (h) diffus gefärbt ist und die Färbung gegen das Lumen abnimmt. Bei auffallendem Lichte bemerkt man auch, dass einige Havers'sche Kanäle, abgesehen von den rothen Ringen, an den Rändern gefärbt sind, so dass das Lumen des Kanals mit einem rothen Saume (e) umgeben zu sein scheint. Die zwischen dem Saume und dem Ringe liegende Knochensubstanz ist diffus gefärbt, und die ganze in der Mitte zwischen diesen beiden rothen Ringen liegende Knochenschicht am schwächsten. Die Knochensubstanz, welche zwischen den die Havers'schen Kanäle umgebenden Ringen liegt und den grössten Theil der Knochenbalken ausmacht (i), ist ganz farblos. Die innere Oberfläche des Knochens ist stellenweise gefärbt. Schneidet man ein dünnes Stück Knochen von dem Knochenende ab und macht man einen Schliff, um die jüngste Knochensubstanz zu untersuchen (Taf. VIII. Fig. 11.), so findet man, dass an den Wänden der Knorpelkanäle Knochensubstanz abgelagert wird; einige Kanäle sind schon mit der neugebildeten Knochenschicht vollständig überkleidet (b), in anderen bildet die Knochenlamelle noch keinen vollständigen Ring (c), es giebt auch solche, in welchen noch keine Knochenbildung eingetreten ist (d). Dieses junge Knochengewebe ist ganz farblos (e); der verkalkte Knorpel ist an der Grenze der Knochenlamelle gefärbt (f).

11. Versuch. 34 Tage lange Krappfütterung. (Taf. IX. Fig. 15.)

Ergebniss. Ulna = 56 Mm. Die Knochen sind lebhaft scharlachroth. Bei der makroskopischen Untersuchung ist die Ulna an der Oberfläche überall gleichmässig gefärbt. An dem durch die Mitte des Knochens geführten Querschnitte scheinen die äussere und die innere Knochenschicht etwas intensiver als die intermediäre gefärbt zu sein. Alle diese drei Knochenschichten gehen ohne scharfe Grenzen in einander über. Untersucht man einen Querschliff in derselben Höhe wie früher mikroskopisch, so findet man, dass in einiger Entfernung von der äusseren ungefärbten Knochenfläche drei rothe Streifen (a, b, c) wellenförmig und der Knochenoberfläche ziemlich parallel verlaufen. Die Havers'schen Kanäle, welche in der äussern farblosen Schicht liegen, sind ungefärbt, die anderen Havers'schen Kanäle bieten aber ein sehr mannichfaltiges Bild: diejenigen, welche gegen die äussere Knochenfläche hin liegen, sind je mit einem Ring umgeben, die anderen aber, der inneren Knochenfläche näher gelegenen, besitzen zwei bis vier, mehr oder weniger concentrisch verlaufende Ringe (f). Eine diffuse Färbung verbreitet sich von diesen concentrischen, rothen Linien nach beiden Seiten, aber immer auf einer Seite intensiver als auf der andern. Die innere Knochenfläche (B) ist farblos; in einiger Entfernung von derselben verläuft ein rother Streifen (h), welcher fast den ganzen Tubus medullaris umgiebt und an einer Stelle die innere Knochenfläche fast berührt. Die zwischen diesem Streifen und dem Tubus medullaris liegende Knochenschicht ist ungefärbt.

12. Versuch. 35tägige Krappfütterung. (Taf. IX. Fig. 12.)

Ergebniss. Ulna = 55 Mm. Die Knochen sind überall scharlachroth gefärbt. An dem in der Höhe des Foramen nutritium geführten Querschnitte findet man, dass die Knochenwand drei Schichten makroskopisch unterscheiden lässt: eine mittlere, dickere, intensiv purpurroth gefärbte und zwei oberflächliche, scharlachrothe Schichten. Zwischen diesen Schichten existirt keine scharfe Grenze. Ist der Schliff grob, und wird derselbe bei schwacher Vergrösserung (Syst. 1 oder 2 v. H.)

betrachtet, so sieht man eine ziemlich breite, intensiv gefärbte Zone, welche die mittlere Schicht des Knochens einnimmt (a). Die Contouren dieser Zone sind diffus und gehen unmerklich in die anliegende Knochensubstanz über. Am Rande des For. nutritium (D) macht die betreffende Zone eine Biegung und setzt sich parallel der freien Fläche des Ernährungskanals (C) fort. Ein feiner rother Streifen verläuft an der äusseren Seite der betreffenden Zone und derselben ziemlich parallel. Die äussere, zwischen der intensiv gefärbten Zone und der äusseren Knochenfläche liegende Knochenschicht (F) biegt sich am Rande des For. nutritium ein und bildet die Wand des Ernährungskanals. Die Ränder der Havers'schen Kanäle scheinen mit ziemlich dicken Säumen umgeben zu sein. Die übrige Knochensubstanz ist schwach diffus gefärbt.

Schleift man das Präparat fein und untersucht bei stärkerer Vergrösserung (Syst. 4 od. 5 v. H.), so erscheint das ganze Bild verändert (Taf. IX. Fig. 16): an der Stelle der mittleren, intensiv gefärbten Knochenschicht erscheinen drei mit einander parallel verlaufende, rothe Streifen (a, b, c), welche durch eine ganz farblose Knochensubstanz getrennt sind. In der äusseren Knochenschicht entdeckt man noch zwei rothe Streifen (d, e), so dass man im Ganzen 5 der Knochenoberfläche parallel verlaufende, rothe Streifen unterscheiden kann. Die Havers'schen Kanäle sind an den Rändern farblos und mit rothen Ringen umgeben (i). Die diffuse Färbung der übrigen Knochensubstanz scheint verschwunden.

Untersucht man denselben Knochen an einem Querschliffe in der Höhe ungefähr zwischen dem Foramen nutritium und dem oberen Gelenkende (Taf. X. Fig. 19), so erhält man nur einen, in einiger Entfernung von der Knochenoberfläche (0,09 Mm.) wellenförmig verlaufenden Streifen (a). Die äussere zwischen diesem Streifen und der Knochenoberfläche gelegene Knochenschicht ist farblos. Die Havers'schen Kanäle sind je mit zwei concentrischen Ringen (c, d) umgeben, welche von den Rändern sehr entfernt liegen (0,057 Mm.). Aus den entkalkten und mit Hämatoxylin tingirten Präparaten ergiebt sich, dass die Knochensubstanz, welche zwischen dem oben erwähnten wellenförmigen Streifen (a) und dem Tubus medullaris liegt (B), endochondral entstanden ist. Bei auffallendem Lichte und guter Beleuchtung entdeckt man noch einen sehr feinen Streifen (b), welcher durch eine sehr dünne und ganz farblose Knochenschicht (g) von der Knochenoberfläche getrennt ist.

Untersucht man den Knochen an Längsschliffen, so beobachtet man, dass die an Querschliffen parallel der Knochenoberfläche verlaufenden, rothen Streifen an Längsschliffen auch parallel der Knochenoberfläche liegen, und dass die rothen Linien, welche die quergeschnittenen Havers'schen Kanäle ringförmig umgeben, ebenfalls parallel dem Rande des Kanals in einer gewissen Entfernung von demselben als Streifen verlaufen.

13. Versuch. Nach einer 70tägigen Krappfütterung wurde der Taube der Vorderarm exarticulirt und untersucht. (Taf. IX. Fig. 17.)

Ergebniss. Ulna = 55 Mm. Die Knochen des Vorderarms sind intensiv scharlachroth gefärbt. Makroskopisch scheint die ganze Dicke der Ulna im Querschnitte aus zwei Schichten zu bestehen: einer äusseren, dickeren, scharlachroth gefärbten und einer inneren, purpurroth tingirten, welche ohne scharfe Grenze in einander übergehen. Mikroskopisch findet man bis 7 mehr oder weniger parallel der Knochenoberfläche verlaufende, rothe Streifen (a, b); einige derselben sind so blass, dass sie nur bei auffallendem Lichte zu entdecken sind. Die blassen Streifen sind nicht im ganzen Umkreise des Knochens gleich intensiv gefärbt. Der äusserste ist am Rande des Foramen nutritium (D) von der Knochenoberfläche durch eine farblose Knochenschicht getrennt und berührt in einiger Entfernung von dem Ernährungsloche die Knochenoberfläche. Die Havers'schen Kanäle der äusseren, zwischen dem tiefsten Streifen (a) und der Knochenoberfläche (A) liegenden Knochenschicht sind sehr schwach an den Rändern gefärbt; an einigen kann man gar keine Färbung wahrnehmen. Die betreffende Knochenschicht bildet die Wand des Ernährungskanals (C) und die in dieser Schicht verlaufenden rothen Linien setzen sich parallel der freien Fläche des Canalis nutritius in die Wand desselben

fort. Was die innere, makroskopisch sichtbare, purpurroth gefärbte Knochenschicht (E) betrifft, so findet man an nicht zu feinen Schliffen, dass dieselbe von der äusseren Knochenschicht durch einen breiten, rothen Streifen (a) getrennt ist. Die Havers'schen Kanäle, welche in dieser Schicht liegen, besitzen sehr breite, purpurrothe, mehr oder weniger von den Rändern entfernte Ringe (c). In der äusseren Umgebung der Ringe ist die diffuse Färbung viel intensiver, als in der zwischen den Ringen und den Rändern der Kanäle liegenden Knochensubstanz (d). An sehr feinen Schliffen und bei stärkerer Vergrösserung kann man beobachten, dass der breite, die beiden Knochenschichten trennende, rothe Streifen ebenso wie die die Havers'schen Kanäle umgebenden Ringe in zwei oder drei feine rothe Streifen sich auflösen und die zwischen diesen Streifen liegende Knochensubstanz fast oder ganz ungefärbt erscheint. Die diffuse Färbung zwischen den beschriebenen Streifen ist so intensiv, dass an groben Schliffen zwei oder drei concentrische Streifen zusammenfliessen und in Gestalt einer ziemlich dicken intensiv gefärbten Knochenschicht erscheinen. Die innere Fläche des Knochens (B) ist farblos. Im Wesentlichen ist das Krappbild an diesem Präparat demjenigen, welches wir bei dem vorigen Versuche beobachtet haben, ganz ähnlich.

14. Versuch. Die Taube wurde 77 Tage mit Krapp gefüttert.

Ergebniss. Ulna = 50 Mm. Die Knochen sind intensiv scharlachroth gefärbt. Das Krappbild ist ganz dasselbe wie bei dem vorigen Versuche. Die diffuse Färbung scheint etwas mehr verbreitet zu sein.

Ich habe mich bemüht, die verschiedenen Bilder, welche wir an dem nämlichen Knochen und in einer constanten Höhe bei gleich alten, aber verschieden lange Zeit mit Krapp gefütterten Tauben beobachten, zu vergleichen und aus dem, was wir bis jetzt gefunden haben, sind wir berechtigt, über die Verbreitung der Färbung in den mit Krapp gefärbten Knochen folgende allgemeine Regeln festzustellen:

1. Mit Krapp gefärbte und von farblosen, scharf abgegrenzte Knochenschichten existiren gar nicht: die am meisten intensive Färbung geht immer in eine schwächere über und verliert sich unmerklich und ohne scharfe Grenzen in die Umgebung.

2. In jedem mit Krapp gefärbten Knochen sind zweierlei Färbungen zu unterscheiden: eine streifige und eine diffuse.

A. Die streifige Färbung erscheint an dünnen Schliffen in Gestalt feiner rother Linien — Krappstreifen —, welche man je nach dem Ort ihres Vorkommens folgender Weise bezeichnen kann:

a) Generelle Streifen, die parallel der Knochenoberfläche geradlinig oder wellenförmig verlaufen (Taf. IX. Fig. 13a. — Fig. 14a, b. — Fig. 15a, b, c), oder in Gestalt feiner rother Säume (Taf. X. Fig. 21 A, B.) dieselbe umfassen und

b) Havers'sche Streifen oder Ringe, welche die Havers'schen Kanäle entweder in einiger Entfernung von den Rändern (Taf. IX. Fig. 13e. — Fig. 14d. — Fig. 17c.) oder an diesen in Form feiner rother Säume (Taf. X. Fig. 21a.) umgeben.

Die generellen Streifen, welche nur in einem gewissen Alter der Tauben beobachtet werden, sind desto zahlreicher, je länger das Thier mit Krapp gefüttert wird; doch muss ich sagen, dass die Zahl derselben beschränkt ist und mehr als 8 generelle Streifen nie von mir gesehen wurden. Einen mit drei Ringen umgebenen Havers'schen Kanal zu

beobachten ist keine Seltenheit, aber mehr als 5 Havers'sche Streifen habe ich nie getroffen. Zwei bis vier Havers'sche Kanäle können mit einem oder mehreren concentrischen Havers'schen Streifen umgeben sein. (Taf. IX. Fig. 15 g.)

B. Die diffuse Färbung ist nie selbständig, sondern immer als eine Verbreitung der streifigen Färbung zu betrachten. Die erstere ist in der nächsten Nähe der rothen Streifen am intensivsten und verliert sich unmerklich. Je feiner der Schliff ist, desto schwächer wird die diffuse Färbung, so dass an ganz dünnen, für die Immersionslinse brauchbaren Schliffen die diffuse Färbung fast oder gar nicht zu sehen ist (Taf. XII. Fig. 30. — Taf. IX. Fig. 16). Die streifige Färbung aber erscheint an allerfeinsten Schliffen in Gestalt scharlach- oder purpurrother Linien und, wenn auch sehr blass gefärbte Krappstreifen vorkommen, welche bei durchfallendem Lichte unsichtbar sind, kann man bei auffallendem Lichte und auf einer weissen Unterlage dieselben entdecken.

Die diffuse Färbung verbreitet sich von den beiden Seiten der Krappstreifen entweder gleich intensiv (Taf. IX. Fig 15) oder, was häufiger geschieht, von einer Seite viel intensiver als von der anderen (Taf. X. Fig. 22.).

3. Die äussere sowohl wie die innere Knochenfläche können bald gefärbt, bald farblos erscheinen.

4. Das junge in Ablagerung begriffene Knochengewebe bleibt gewöhnlich ungefärbt (Taf. IX. Fig. 13 F. — Taf. X. Fig. 19 g. — Fig. 22 a.).

5. Die Ränder der Havers'schen Kanäle sind je entweder mit einem rothen Saum, oder viel häufiger mit einem oder mehreren Havers'schen Streifen in einiger Entfernung vom Rande umgeben (Taf. X. Fig. 21 a. — Taf. IX. Fig. 13 e. — Fig. 15 f. — Fig. 16 i.).

6. Während der Bildung der generellen Streifen wird eine ziemlich dicke Knochenschicht (Taf. IX. Fig. 16 und 17 F.) an die schon vorhandene (E) abgelagert, so dass der am tiefsten liegende generelle Streifen (a) die beiden Knochenschichten trennt.

7. Die diffus, wie die streifig gefärbten Knochenschichten erhalten nicht von Anfang an, d. h. von den ersten Tagen der Fütterung ihre definitive Intensität, sondern werden nach und nach, anfangs rosa, dann scharlach und endlich purpurroth tingirt. Die älteste Knochenschicht (Taf. IX. Fig. 17 E), welche zwischen dem tiefsten generellen Streifen (a) und dem Tubus medullaris liegt, und der Einwirkung des Farbstoffs am längsten ausgesetzt wurde, gewinnt die intensivste Färbung. Die Intensität der Färbung hat aber ihre Grenzen und wenn die letztere erreicht ist, so wird die Farbe nicht dunkler, trotz der fortgesetzten Fütterung.

8. Die Färbung des verkalkten Knorpels ist nicht constant.

9. Bei einigen Tauben desselben Alters und bei gleichen Verhältnissen werden die Knochen durch Krapp schneller, bei anderen langsamer tingirt.

10. Bei der makroskopischen Betrachtung scheint die ganze Knochenmasse entweder gleichmässig oder verschieden intensiv gefärbt zu sein; in diesem letzten Falle kön-

nen die am intensivsten gefärbten Knochenschichten entweder oberflächlich oder intermediär liegen.

Zweite Versuchsreihe.

Sieben Tauben, welche alle zur Zeit der ersten Darreichung des Farbstoffs 8 Tage alt waren, wurden verschieden lange Zeit, nämlich von 17 Stunden bis 14 Tage mit Krapp gefüttert. An allen Tauben wurde die Ulna in der Höhe des Foramen nutritium untersucht.

15. Versuch. Die Taube wurde 17 Stunden nach einmaliger Fütterung mit Krapp untersucht.

Ergebniss. Ulna = 23 Mm. Alle Knochen des Skelets sind bei der makroskopischen Betrachtung gleichmässig und in ihrer ganzen Masse rosa gefärbt. An dünnen Schliffen und mikroskopisch untersucht, entdeckt man bei durchfallendem Lichte keine Färbung, bei auffallendem aber findet man die äussere Knochenfläche sehr schwach gefärbt. Die Färbung stellt sich in Form eines sehr feinen rosigen Saumes dar, welcher den sehr unregelmässigen Knochenumriss umgiebt und sich unmerklich in die Umgebung verliert. Der Rand des For. nutr. und die freie Fläche des Ernährungskanals verhalten sich wie die Knochenoberfläche. Die Havers'schen Kanäle und besonders diejenigen, welche näher der äusseren Knochenfläche liegen, sind sehr schwach an den Rändern gefärbt. An einem zwischen dem Foramen nutritium und dem oberen Gelenkende gemachten Schliffe sind die Ränder der Havers'schen Kanäle etwas intensiver gefärbt, aber die Färbung ist nur bei auffallendem Lichte deutlich zu sehen. An dem in der Nähe der Gelenkenden gemachten Schliffe findet man die den epiphysären Knorpel ringförmig umgebende, periostale Grundschicht ziemlich intensiv gefärbt. Der verkalkte Knorpel ist ungemein schwach und diffus tingirt; diese Färbung ist selbst bei auffallendem Lichte kaum sichtbar. An einigen Stellen sind die verkalkten Ränder der Knorpelkanäle etwas intensiver, als der übrige Knorpel gefärbt.

16. Versuch. 40 Stunden lange Krappfütterung.

Ergebniss. Ulna = 21 Mm. Makroskopisch sind alle Knochen scharlachroth gefärbt. Mikroskopisch findet man die äussere und innere Knochenfläche sowie die Ränder der Havers'schen Kanäle intensiv roth. Die gefärbten Knochenschichten sind so schmal, dass sie als feine rothe Linien sich darstellen; eine diffuse Färbung geht von diesen Linien aus und verliert sich in den übrigen Knochen. Die Intensität der diffusen Färbung ist bedeutender im äusseren Umfang des Knochens. Die freie Fläche des Ernährungskanals ebenso wie die Ränder der endochondralen Knochenbalken sind gefärbt, aber gegen den übrigen Knochen nicht scharf abgegrenzt. Der verkalkte Knorpel ist an den Rändern der Knorpelkanäle tingirt. Alle Nuancen der Färbung kann man sehr gut bei auffallendem Lichte beobachten.

17. Versuch. 4 Tage lange Krappfütterung.

Ergebniss. Ulna = 30 Mm. Alle Knochen sind intensiv rosa gefärbt. An feinen Schliffen und mikroskopisch untersucht, findet man dasselbe, wie bei den vorigen Versuchen, mit dem Unterschied, dass die Färbung nur bei auffallendem Lichte und auf einer weissen Unterlage deutlich zu sehen ist.

18. Versuch. 6 Tage lange Krappfütterung. Ulna = 33 Mm.

19. Versuch. Fütterungsdauer wie im Versuch 18. Ulna = 43 Mm.

Ergebnisse. Die Knochen von beiden Tauben bieten genau dieselben Erscheinungen dar, sie sind purpurroth in ihrer ganzen Masse. Bei der mikroskopischen Untersuchung ist die ganze

Knochensubstanz durch und durch diffus gefärbt. Diese Färbung geht von der äusseren Knochenfläche aus und verliert sich unmerklich gegen die innere Fläche des Knochens. Die Ränder der Havers'schen Kanäle, welche näher dem Tubus medullaris liegen, sind sehr schwach gefärbt, so dass die Färbung nur bei auffallendem Lichte sichtbar ist; die Kanäle aber, welche gegen die äussere Knochenfläche liegen, sind etwas intensiver an den Rändern tingirt. Die äussere sowie die innere Knochenfläche zeigen auch einen schmalen, rothen Saum. Die endochondralen Knochenbalken sind theils an den Rändern, theils in einiger Entfernung von denselben gefärbt. Der verkalkte Knorpel ist in der Umgebung der Knorpelkanäle roth.

20. Versuch. Die Taube wurde 14 Tage mit Krapp gefüttert. Ulna = 50 Mm.

21. Versuch. Dauer der Krappfütterung wie im vorigen Versuche. Ulna = 51 Mm.

Ergebniss. Alle Knochen bieten eine sehr intensive Scharlachfarbe dar. Mikroskopisch untersucht, zeigen die Knochen genau dasselbe Bild, wie bei den vorigen Versuchen.

Dritte Versuchsreihe.

Hierher gehören 5 Tauben, von denen 2 sechs Tage, 2 vierzehn Tage und eine vier Wochen zur Zeit der ersten Darreichung des Farbstoffs alt waren.

22. Versuch. Zwei 6 Tage alte Tauben wurden 3 Tage mit Krapp gefüttert.

Ergebnisse. Ulna bei beiden = 24 Mm. Die Erscheinungen an beiden Tauben sind gleich; das Skelet zeigt eine Rosafarbe. An feinen Schliffen sieht man keine Färbung. Bei auffallendem Lichte bemerkt man schon sehr feine rosige Säume an beiden Knochenflächen sowie an den Rändern der Havers'schen Kanäle, welche näher der äusseren Knochenfläche liegen.

23. Versuch. Eine 14 Tage alte Taube wurde 3 Tage mit Krapp gefüttert.

Ergebniss. Ulna = 51 Mm. Die Knochen sind gleichmässig rosa gefärbt. Mikroskopisch findet man eine sehr schwache, nur bei auffallendem Lichte sichtbare Färbung an den Rändern der Havers'schen Kanäle sowie an der äusseren Knochenfläche. Der verkalkte Knorpel scheint ungefärbt zu sein.

24. Versuch. Eine 14 Tage alte Taube wurde 8 Tage mit Krapp gefüttert.

Ergebniss. Ulna = 53 Mm. Alle Knochen sind intensiv scharlach gefärbt. Die beiden Knochenflächen sowie die Havers'schen Kanäle sind je mit einem feinen rothen Saume umgeben, von welchem aus eine diffuse Färbung sich verbreitet und unmerklich verliert. An den Schliffen, welche zwischen dem Foramen nutritium und den Gelenkenden gemacht sind, findet man die Ränder der Havers'schen Kanäle ungefärbt. Die feinen rothen Ringe, welche diese Kanäle umgeben, sind von den Rändern 0,006 Mm. entfernt. Endochondrale Knochenbalken sind auch in einiger Entfernung vom Rande gefärbt. Der verkalkte Knorpel ist an den Rändern der Knorpelkanäle roth. Die gefärbten Stellen sind sehr deutlich bei durchfallendem Lichte zu sehen.

25. Versuch. Eine 4 Wochen alte Taube wurde nach 3monatlicher Krappfütterung untersucht.

Ergebniss. Ulna = 53 Mm. Die Knochen sind scharlachroth. In der Nähe des For. nutritium beobachtet man 7, an der entgegengesetzten Seite 5 parallel der Knochenoberfläche verlaufende, rothe Streifen. Die Havers'schen Kanäle, welche zwischen dem tiefsten Streifen und dem Tubus medullaris liegen, besitzen 2 bis 3 concentrische Ringe, diejenigen aber, welche zwischen dem betreffenden Streifen und der Knochenoberfläche sich finden, sind je mit einem rothen Ring umgeben. Die Ränder

der endochondralen Balken sind ungefärbt, die rothen Linien (2 bis 3) verlaufen in der Mitte der Balken, mehr weniger den Rändern parallel.

Aus den Erscheinungen, welche ich an den Tauben der zwei letzten Versuchsreihen beobachtete, glaube ich folgende Schlüsse ziehen zu dürfen:

1. Die generellen Streifen, welche ich an einigen Tauben der ersten Versuchsreihe gefunden habe, existiren bei jüngeren Tauben nicht. Der erste generelle Streifen zeigte sich bei der 32 Tage alten Taube (9. Versuch. — Taf. IX. Fig. 13a.). Die ältesten Tauben der zwei letzten Versuchsreihen waren nur 22 Tage alt. Das Erscheinen der generellen Streifen ist also einem gewissen und zwar einem späteren Entwicklungsstadium eigenthümlich.

2. Die Breite des rothen Saumes an den Knochenflächen sowie an den Rändern der Havers'schen Kanäle ist sehr unbedeutend und erscheint an dünnen Schliffen selbst bei starker Vergrösserung in Gestalt einer feinen Linie. Bei den 8 Tage alten Tauben, welche 14 Tage mit Krapp gefüttert wurden (20. u. 21. Vers.), wie bei den gleich alten und nur einige Stunden gefütterten Thieren (15. u. 16. Vers.) sind die roth gefärbten Säume gleich dick, und doch sind die Knochen der ersteren während der Krappfütterung viel dicker und länger geworden. Die Breite der roth gefärbten Säume hängt also nicht von der Dauer der Fütterung ab und bleibt immer dieselbe.

3. Bei den Tauben der zweiten und dritten Versuchsreihe sind die Havers'schen Kanäle entweder an den Rändern gefärbt oder in einiger Entfernung von denselben je mit einem rothen Ring umgeben. Die jüngste Taube, an welcher wir diese letztere Erscheinung beobachtet haben, war 22 Tage alt (24. Vers.) Die Bildung der Havers'schen Streifen ist also nur einem gewissen Alter eigenthümlich und wird zuerst nicht in der Mitte der Diaphyse, sondern zwischen dem Ernährungsloch und den Diaphysenenden beobachtet. Bei Tauben, welche weniger als 22 Tage alt sind, werden die Havers'schen Kanäle an den Rändern gefärbt.

4. Bei den Tauben der zwei letzten Versuchsreihen ist auch zweierlei Färbung — eine diffuse und eine streifige (rothe Säume) — zu unterscheiden; beide gehen unmerklich in einander über, und die diffus gefärbten Knochenschichten werden nicht von den farblosen scharf abgegrenzt.

Vierte Versuchsreihe.

In dieser Versuchsreihe habe ich die Tauben gesammelt, welche 10 Wochen und darüber zur Zeit der ersten Darreichung des Farbstoffs alt waren, und verschieden lange Zeit mit Krapp gefüttert wurden.

26. Versuch. Eine 10 Wochen alte Taube wurde zwei Wochen mit Krapp gefüttert.

Ergebniss. Ulna = 53 Mm. Alle Knochen des Skelets zeigen eine gleichmässige, helle Scharlachfarbe. Am Querschnitte und makroskopisch betrachtet scheint die Ulna in ihrer ganzen

Masse gleichmässig gefärbt. Gegen die Gelenkenden ist die Färbung etwas intensiver. An einigen Stellen der Innenfläche scheint die Färbung auch etwas stärker zu sein. Mikroskopisch besitzt die Innenfläche einen sehr feinen, purpurroth gefärbten Saum. Stellenweise verläuft eine äussert feine rothe Linie der inneren Knochenfläche parallel und von derselben etwas entfernt (0,012 Mm.), aber nicht in dem ganzen Umkreis des Tubus medullaris. Die äussere Knochenfläche besitzt ebenfalls einen feinen rothen Saum. Die Havers'schen Kanäle sind ungefärbt. Zwei grosse Kanäle, welche in der Nähe des For. nutritium liegen (Aeste der Art. nutritia), sind in einiger Entfernung vom Rande je mit einem rothen Ring umgeben. Der Rand des For. nutritium und die freie Fläche des Ernährungskanals verhalten sich wie die Knochenoberfläche. Die endochondralen Knochenbalken sind an den Rändern gefärbt.

27. Versuch. Eine 10 Wochen alte Taube wurde nach 5wöchentlicher Krappfütterung untersucht (Taf. X. Fig. 23).

Ergebniss. Ulna = 51 Mm. Makroskopisch sind die Knochen wie bei dem vorigen Versuche. Mikroskopisch erscheint die innere Knochenfläche, ungefähr in der Mitte zwischen dem For. nutritium und den Gelenkenden uneben (Howship'sche Lacunen?), ihr Rand ist intensiv purpurroth gefärbt (a). Die äussere Knochenfläche (A) so wie die Ränder der Havers'schen Kanäle sind farblos, — nur an sehr wenigen Havers'schen Kanälen kann man bei auffallendem Lichte eine sehr schwache Färbung der Ränder entdecken. Der endochondrale Knochen ist an den Rändern schwach gefärbt.

28. Versuch. Eine 4 Monat alte Taube wurde 1 Monat mit Krapp gefüttert.

Ergebniss. Ulna = 52 Mm. Alle Knochen sind scharlachroth, aber nicht sehr intensiv gefärbt. Die Knochenenden scheinen etwas intensiver gefärbt zu sein. Am Querschnitte erscheint die ganze Knochenmasse der Ulna roth. Mikroskopisch sieht man an der äusseren sowie an der inneren Knochenfläche einen feinen blassroth gefärbten Saum. Die Havers'schen Kanäle, welche gegen die Knochenden liegen, sind theils an den Rändern, theils in einiger Entfernung von denselben gefärbt.

29. Versuch. Eine 4 Monat alte Taube wurde 5 Wochen mit Krapp gefüttert.

Ergebniss. Ulna = 52 Mm. Alle Knochen sind intensiv scharlachroth. Mikroskopisch sind die äussere und innere Knochenfläche, sowie die Havers'schen Kanäle mit einem feinen rothen Saum umgeben. Eine diffuse Färbung geht von der äusseren Knochenfläche bis in die mittleren Knochenschichten und verliert sich hier. Die freie Fläche des Canalis nutritius sowie der Rand des For. nutritium verhalten sich wie die äussere Knochenfläche. Die endochondralen Knochenbalken sind an den Rändern gefärbt.

30. Versuch. Eine alte Taube wurde 2 Wochen mit Krapp gefüttert.

Ergebniss. Ulna = 52 Mm. Weder makroskopisch noch mikroskopisch ist eine Färbung wahrzunehmen.

31. Versuch. Eine alte Taube wurde 25 Tage mit Krapp gefüttert.

Ergebniss. Ulna = 53 Mm. Die Knochen sind schwach rosa gefärbt; gegen die Knochenenden ist die Färbung etwas intensiver. Mikroskopisch ist keine Färbung in der Mitte der Diaphyse zu entdecken; an den Diaphysenenden sind die innere und äussere Knochenfläche sowie die Ränder der Havers'schen Kanäle sehr schwach gefärbt, und die Färbung ist nur bei auffallendem Lichte deutlich zu sehen.

Aus dieser letzten Versuchsreihe ergiebt sich Folgendes:

1. Die Knochen werden desto schwieriger mit Krapp gefärbt, je älter die Thiere sind. Eine Färbung ist bei erwachsenen Tauben noch ziemlich leicht, bei alten aber schwierig zu erzielen.

2. Eine streifige (rothe Säume) und eine diffuse Färbung ist auch hier leicht zu constatiren.

3. Die generellen sowie die Havers'schen Streifen werden bei den Tauben, welche zur Zeit der ersten Darreichung des Farbstoffs 10 Wochen und darüber alt sind, nicht beobachtet (Taf. X. Fig. 23).

4. Die innere und die äussere Knochenfläche sowie die Ränder der Havers'schen Kanäle werden bei erwachsenen Tauben gefärbt.

Ich habe die Krappbilder nur von dem nämlichen Knochen beschrieben, um die Verbreitung der Färbung bei verschieden alten Tauben und bei verschieden langer Dauer der Krappfütterung besser vergleichen zu können. Betrachten wir andere cylindrische Knochen, so finden wir, dass die Erscheinungen von den an der Ulna beobachteten durch Nichts zu unterscheiden sind, so dass, wollte ich dieselben beschreiben, ich mich nur wiederholen müsste. Die beschriebenen Bilder sind für Humerus, Ulna, Radius, Corpus Scapulae, Clavicula und Femur gültig. Was die Tibia betrifft, so sind die Verhältnisse, obwohl im Wesentlichen auch dieselben, doch im Detail etwas anders; ich werde diesen Knochen später besonders besprechen.

Werfen wir einen Rückblick auf die beschriebenen Versuchsreihen, so können wir für die Verbreitung der Färbung in den Krappknochen einige allgemeine Regeln feststellen.

Betrachtet man die Oberfläche der durch Krapp gefärbten Knochen makroskopisch, so findet man, dass dieselbe bei verschieden alten Tauben und bei verschieden langer Dauer der Fütterung mehr oder weniger intensiv, aber immer ganz gleichmässig gefärbt ist. Obwohl man bei der herrschenden Resorptionstheorie gegen die Diaphysenenden, in einigen Fällen wenigstens, ungefärbte Stellen erwarten sollte, Resorptions- und indifferente Flächen Kölliker's), so findet man bei Tauben dergleichen nie, ja in einigen Fällen scheinen die Diaphysenenden etwas intensiver gefärbt zu sein. Da diese Erscheinung in den mikroskopischen Untersuchungen keine genügende Erklärung findet, so glaube ich, dass diese Färbungsintensität nur scheinbar ist und von der Rauhigkeit der Oberfläche abhängt.

An Querschnitten der Röhrenknochen ist das makroskopische Bild nicht immer dasselbe. Man trifft manchmal irgend eine Knochenschicht viel intensiver als die anderen gefärbt und in Gestalt eines rothen, mehr weniger mit der Knochenaxe concentrischen Ringes. Dieses von Flourens so viel besprochene und von den französischen Forschern

»virole colorée« genannte Gebilde will ich mit dem Namen rothe Zone belegen und zugleich hervorheben, dass ihre relative Lage sowie ihr Vorkommen durchaus nicht constant sind. Man beobachtet nämlich folgende Möglichkeiten:

a) Die ganze Dicke des Knochens scheint gleichmässig durch und durch gefärbt zu sein (Taf. X. Fig. 21).

b) Die innere Knochenschicht ist viel intensiver (purpurroth), als die äussere (scharlachroth) gefärbt und bildet eine rothe Zone, welche in diesem Falle die innere ist (Taf. IX. Fig. 17E).

c) Die am meisten intensiv gefärbte Knochenschicht — die rothe Zone — erscheint intermediär, zwischen der weniger gefärbten inneren und äusseren Knochenschicht (Taf. IX. Fig. 12a).

d) Die oberflächlichste Knochenschicht ist intensiv purpurroth und bildet die äussere rothe Zone (Taf. IX. Fig. 14F).

e) Zwei rothe Zonen sind zu unterscheiden: eine innere, breitere und eine äussere, schmale; — die intermediäre Knochenschicht ist weniger intensiv gefärbt.

Die rothen Zonen werden nie von den anliegenden, weniger intensiv gefärbten Knochenschichten scharf abgegrenzt, sondern gehen in dieselben unmerklich über.

Diese Verschiedenheit der Bilder hängt von dem Alter der Tauben zur Zeit der ersten Darreichung des Farbstoffs, von der Dauer der Fütterung und den hygienischen Verhältnissen ab und findet in der Verbreitungsweise der streifigen und diffusen Färbung ihre Erklärung.

Bei den mit Krapp fortgefütterten Tauben, welche zur Zeit der Untersuchung unter 4 Wochen alt sind (Taf. X. Fig. 21), findet man nie eine rothe Zone, wie lange auch die Krappfütterung gedauert hat. Diese Erscheinung kann man mit der allgemein acceptirten Meinung, dass die neu abgelagerten Knochenschichten gefärbt werden und die vor dem Experiment entstandenen farblos bleiben, nicht in Einklang bringen. Füttert man aber eine solche Taube fort und untersucht man dieselbe im Laufe des zweiten Lebensmonats, so kann man unter Umständen die erwähnten vier Varietäten von rothen Zonen beobachten. Bei den mit Krapp fortgefütterten Tauben, welche zur Zeit der ersten Darreichung zwei Monat und darüber alt sind, kommt es nicht mehr zur Ausbildung der rothen Zonen (Taf. X. Fig. 23). Der Knochen scheint in seiner ganzen Masse gleichmässig mehr oder weniger roth. Manchmal kann man mit blossem Auge entdecken, dass die beiden Knochenflächen etwas intensiver als die übrige Knochenmasse gefärbt sind, doch ist diese Erscheinung meistens nur mit der Loupe deutlich zu sehen.

Die makroskopische Betrachtung der Krappbilder, welche man an Querschnitten der Röhrenknochen beobachtet, lässt an den im Wachsthum begriffenen Knochen drei verschiedene Wachsthumsstadien unterscheiden: im ersten Wachsthumsstadium scheint die ganze Dicke der Knochenwand gleichmässig gefärbt zu sein; das zweite Stadium wird

durch das Auftreten der rothen Zonen charakterisirt; im dritten Stadium fehlen die rothen Zonen.

Vergleichen wir die makroskopisch sichtbaren Wachsthumserscheinungen, welche wir in verschiedenen Lebensperioden der Tauben beobachten, mit einander und studieren wir die Krappknochen mikroskopisch, so finden wir, dass eine Unterscheidung der drei erwähnten Wachsthumsstadien auch in anderen Beziehungen zweckmässig und für eine genaue Besprechung des Gegenstandes nothwendig ist.

1. Das erste Wachsthumsstadium fällt mit dem ersten Lebensmonat der Tauben zusammen. Während dieses Zeitraumes wachsen die Röhrenknochen vorwiegend der Länge nach. Bei den 9—10 Tage alten Thieren ist die Ulna 21—24 Mm. lang; bei den 21—30 Tage alten Tauben hat dieselbe fast ihre definitive Länge erreicht und misst 50 bis 53 Mm., also mehr als das Doppelte. Die definitive Länge dieses Knochens schwankt bei den erwachsenen Tauben zwischen 50—55 Mm. Dasselbe kann man an allen cylindrischen Knochen beobachten.

Studiert man in diesem Stadium, welches ich Stadium des Längenwachsthums nenne, die durch Krapp gefärbten Knochen mikroskopisch, so findet man, dass die beiden Knochenflächen und die Havers'schen Kanäle rothe, mehr oder weniger intensiv gefärbte Säume haben, welche streifenförmig die betreffenden Flächen umgeben und die streifige Färbung des Präparats verursachen (Taf. X. Fig. 21). Die Dicke dieser Säume hängt keineswegs von der Dauer der Fütterung ab; dieselben erscheinen an dünnen Schliffen immer in der Form feiner Linien, mögen die Thiere nur kurze oder längere Zeit gefüttert worden sein. Der ganze Unterschied besteht nur in einer mehr weniger bedeutenden Intensität und Extensität der diffusen Färbung und noch darin, dass, je jünger die Tauben sind, die Havers'schen Kanäle desto breiter und die sie trennenden Knochenbalken desto dünner sind; die Färbung selbst aber bietet immer dieselbe Zeichnung. Die äussere Knochenfläche zeichnet sich in diesem Entwicklungsstadium durch ihre grosse Unebenheit aus. An ihr entstehen immer neue Knochenbalken und neue Havers'sche Kanäle und ihre Färbung ist durch nichts Anderes, als durch eine Färbung der Ränder der in Bildung begriffenen Havers'schen Kanäle bedingt (A).

Die Abwesenheit der makroskopisch sichtbaren rothen Zone in diesem Stadium wird dadurch erklärt, dass die an den Rändern gefärbten Havers'schen Kanäle ziemlich gleichmässig auf der Schnittfläche vertheilt sind, wodurch diese makroskopisch gleichmässig und nur mehr oder weniger intensiv gefärbt zu sein scheint.

Die diesem Wachsthumsstadium eigenthümliche, rauhe Knochenfläche erscheint an trocknen Knochen mit weissen, scharf abgegrenzten Flecken bedeckt. Da ich aus den mikroskopischen Untersuchungen keine Erklärung für diese weissen Flecke finde, so glaube ich, dass die Entstehung derselben von dem Eintritt der Luft in die poröse Knochenwand abhängt; unter Wasser oder Weingeist schwinden diese Flecke manchmal in einem Augenblick; um die Flecke hervorzurufen, muss man die Knochen trocknen lassen.

2. Bei der nachfolgenden Knochenentwicklung werden die Knochen beträchtlich verdickt. Die Ablagerung der Knochenschichten geschieht hauptsächlich auf die äussere Knochenfläche und steht mit der Bildung der generellen Streifen in Zusammenhang. Von dem Tubus medullaris aus findet auch eine Knochenablagerung statt; dieselbe ist aber in der Mitte der Diaphyse nicht bedeutend; in der Richtung gegen die Gelenkenden dagegen ist die intramedulläre Knochenbildung in einigen Knochen sehr reichlich, wovon erst später die Rede sein wird.

Dieses zweite Stadium, welches binnen 4—6 Wochen abläuft und dem zweiten Lebensmonat der Tauben entspricht, werde ich als Stadium des Dickenwachsthums der Knochen bezeichnen. Die Bildung der makroskopisch sichtbaren rothen Zonen ist diesem Stadium eigenthümlich (Taf. IX. Fig. 12, 13, 14, 15, 16, 17).

Dieses Wachsthumsstadium, welches durch die Bildung der generellen Streifen charakterisirt wird, beginnt mit dem Erscheinen des ersten generellen Streifens, welcher den ganzen vorhandenen Knochen umgiebt (Taf. IX. Fig. 13a). Da dieses Gebilde in der Topographie des wachsenden Knochens eine wichtige Rolle spielt, so werde ich dasselbe mit einem besonderen Namen belegen und generellen Grundstreifen nennen. Bei der fortwährenden Knochenablagerung entstehen die übrigen generellen Streifen, welche man secundäre generelle Streifen nennen kann, von denen der oberflächlichste der jüngste ist (Taf. IX. Fig. 14b. — 15b, c. — 17b). Die ganze Knochenschicht, welche zwischen dem generellen Grundstreifen und der Knochenoberfläche liegt (F.), ist die jüngste und während des zweiten Wachsthumsstadiums entstanden; diejenige aber, welche zwischen dem betreffenden Streifen und dem Tubus medullaris sich findet (E.), war schon im ersten Wachsthumsstadium vorhanden, gehört theils diesem, theils dem embryonalen Leben an und ist die älteste Knochenschicht. Am Ende des zweiten Wachsthumsstadiums ist also die ganze Dicke der Knochenwand durch den generellen Grundstreifen in zwei fast gleich dicke Schichten getheilt: eine äussere, jüngere (F.) und eine innere, ältere (E).

Da diese zwei Schichten, auf welche ich im Laufe dieser Arbeit zurückkommen werde, während des ganzen Lebens des Thieres verfolgt werden können und für die Topographie der Krappknochen sehr wichtig sind, so werde ich die innere Knochenschicht (E) als primäre und die äussere (F) als secundäre unterscheiden.

Studieren wir die beiden Knochenschichten genetisch, so können wir uns überzeugen, dass die secundäre, während des zweiten Wachsthumsstadiums entstandene Knochenschicht ausschliesslich periostalen Ursprungs ist, die primäre aber eine gemischte Knochenschicht darstellt, welche theils aus dem perichondralen, theils aus dem endochondralen Knochen besteht. Die in der Mitte der Diaphyse befindlichen Knochenbalken dieser letzteren Schicht sind alle von dem Periost entstanden, die in der Region zwischen dem For. nutritium und den Gelenkenden liegenden sind theils perichondral, theils endochondral gebildet; das Diaphysenende besteht aber an manchen Knochen aus dem

endochondralen Knochen allein und wird nie mit der periostalen Rinde (secundäre Knochenschicht) bedeckt. Die ganze Dicke der Knochenwand besteht also im Laufe des ersten Lebensmonats (4 Stad.) der Tauben ausschliesslich aus der primären Knochenschicht (Taf. X. Fig. 21 E), an welche die secundäre während des zweiten Wachsthumsstadiums so abgelagert wird, dass manche Diaphysenenden mit derselben gar nicht überzogen werden und während des ganzen zweiten Wachsthumstadiums, wo die Knochen vorwiegend der Dicke nach wachsen, bloss liegen und ohne Knochenablagerung von aussen her an Dicke zunehmen (Taf. XII. Fig. 28).

Die Krappbilder sind an diesen zwei Knochenschichten nicht gleich: die secundäre Schicht zeichnet sich durch die generellen Streifen aus (Taf. IX. Fig. 16, 17 F, die primäre entbehrt dieser Gebilde und besitzt nur Havers'sche Ringe (E).

Studiert man die Verbreitung der generellen Streifen, so findet man, dass dieselben in verschiedenen Höhen eines und desselben Knochens verschieden zahlreich sind, oder in einigen Regionen ganz und gar fehlen. Da die Entstehung dieser Streifen mit der Knochenablagerung an die äussere Knochenfläche im engsten Zusammenhang steht, so sind diese Gebilde an den Stellen zahlreicher, an welchen die Knochenablagerung am reichlichsten ist. Daraus erklärt sich, weshalb die generellen Streifen in der Mitte der Diaphyse am zahlreichsten sind (Taf. IX. Fig. 12) und gegen die Diaphysenenden beständig an Zahl abnehmen (Taf. X. Fig. 19), so dass man an den Diaphysenenden mancher Knochen keine generellen Streifen mehr findet. Entkalkt man einen solchen Schliff und tingirt denselben mit Hämatoxylin, so findet man, dass die ganze Dicke des Knochens endochondral gebildet ist.

Nach dem Ablauf des zweiten Wachsthumsstadiums ist die Zahl der generellen Streifen in den entsprechenden Höhen der nämlichen Knochen nicht immer dieselbe und scheint individuellen Schwankungen zu unterliegen. An der Ulna trifft man gewöhnlich 5 bis 8 generelle Streifen. Der Abstand zwischen diesen Gebilden schwankt zwischen 0,011 bis 0,088 Mm.

Die generellen Streifen sind nie ganz concentrisch, sondern liegen an irgend einer Stelle der Knochenoberfläche näher, als an der entgegengesetzten. Es geschieht sehr oft, dass der äusserste generelle Streifen die Knochenoberfläche berührt oder daselbst sich verliert. Diese letztere Erscheinung darf aber nicht dadurch erklärt werden, dass an der betreffenden Stelle eine Knochenresorption stattgefunden und den Streifen selbst erreicht hat. Durch die Howship'schen Lacunen unterbrochene oder angefressene Krappstreifen werden nie beobachtet, und aus der Entwicklungsgeschichte dieser Gebilde werden wir noch sehen, dass die eben beschriebene Erscheinung keineswegs durch die Knochenauflösung bedingt wird.

Die generellen Streifen sind nicht alle gleich intensiv gefärbt: im Allgemeinen sind die älteren viel intensiver, als die jüngeren und der generelle Grundstreifen am intensivsten tingirt (Taf. IX. Fig. 17a).

Was die Breite derselben betrifft, so ist diese immer gleich und an dünnen

Schliffen zeigen sie sich immer als feine, mehr oder weniger wellenförmig oder geradlinig verlaufende rothe Linien (Taf. XII. Fig. 30. — Taf. IX. Fig. 16).

Die Havers'schen Streifen anlangend, so erscheinen sie in diesem Wachsthumsstadium entweder als schmale rothe Säume, welche die Lumina der entsprechenden Kanäle umfassen, oder viel häufiger als ein oder mehrere concentrische Ringe, welche den Kanal in einiger Entfernung vom Rande umgeben, so dass der Rand selbst ungefärbt bleibt (Taf. IX. Fig. 13e. — 14d. — 17c). Ich habe schon früher erwähnt, dass die in Bildung begriffenen bleibenden Zähne bei den mit Krapp fortgefütterten Thieren in einiger Entfernung von der inneren Fläche gefärbt werden, — dieselbe Erscheinung kann man an allen Knochen des Skelets beobachten. An einem und demselben Präparat findet man häufig, dass einige Havers'sche Kanäle mit concentrischen, von den Rändern abgerückten Ringen umgeben sind (Taf. IX. Fig. 15f), andere aber ausser den Ringen noch Säume besitzen.

Die Breite der Ringe ist an feinen Schliffen immer dieselbe, die Farbe aber mehrerer concentrischer, einen und denselben Kanal umgebender Ringe kann eine verschieden intensive sein. Der äusserste (älteste) Ring ist gewöhnlich am intensivsten gefärbt.

Was die Zahl dieser Gebilde betrifft, so habe ich nie mehr als 5 concentrische Ringe beobachtet. Die Havers'schen Streifen der secundären Knochenschicht sind nie so zahlreich und so intensiv gefärbt, wie diejenigen der primären Knochenschicht.

Von den eben beschriebenen Krappstreifen aus verbreitet sich die diffuse Färbung und verliert sich unmerklich in die Umgebung, so dass der am intensivsten gefärbte Krappstreifen auch eine intensivere diffuse Färbung liefert. Bei der mikroskopischen Untersuchung findet man gewöhnlich, dass die primäre Knochenschicht intensiver, als die secundäre gefärbt ist.

Ist der Schliff etwas grob, so kann man sich überzeugen, dass die Färbungsintensität dieser Knochenschicht von der diffusen Färbung abhängt. Schleift man das Präparat sehr fein, so schwindet die diffuse Färbung und es bleibt nur die streifige übrig; die beiden Knochenschichten scheinen dann gleich intensiv gefärbt zu sein. Die primäre Knochenschicht bedingt die makroskopisch sichtbare innere rothe Zone (Taf. IX. Fig. 17E).

Die diffuse Färbung der beschriebenen primären Knochenschicht ist nicht bei allen Tauben und allen cylindrischen Knochen gleich intensiv. Werden die Tauben während der Krappfütterung krank, so nimmt die diffuse Färbung an Intensität und Extensität ab, so dass manchmal keine rothe Zone in diesem Wachsthumsstadium nachzuweisen ist. Mitunter ist die diffuse Färbung in der Nähe des die beiden Knochenschichten trennenden generellen Grundstreifen mehr als gegen den Tubus medullaris verbreitet. In diesem Falle, welcher der häufigste ist, findet man die makroskopisch sichtbare rothe Zone schmal und intermediär gelagert. Ist die Färbung der Krappknochen gelungen, so hat die diffuse Färbung eine

sehr bedeutende Verbreitung. Man beobachtet manchmal die Knochensubstanz zwischen zwei oder drei oberflächlichen generellen Streifen diffus gefärbt. In diesem Falle findet man, abgesehen von der inneren, breiteren rothen Zone, noch eine schmale äussere, welche auch intermediär erscheinen kann, wenn die generellen Streifen, von welchen die diffuse Färbung ausgeht, nicht sehr oberflächlich liegen.

Am häufigsten beobachtet man entweder eine äussere oder eine intermediäre rothe Zone; die innere ist am seltensten zu treffen und zwar aus folgenden Gründen: Am Ende des ersten Wachsthumsstadiums ist immer die diffuse Färbung gegen die Knochenoberfläche am intensivsten. Wird im Beginn des zweiten Wachsthumsstadiums der generelle Grundstreifen gebildet, so erscheint die äussere Knochenschicht in Gestalt einer sehr schmalen, rothen Zone. Werden bei dem fortwährenden Knochenwachsthum die secundären generellen Streifen gebildet, so werden sie nie so intensiv, wie der Grundstreifen gefärbt und die frühere, äussere rothe Zone erscheint jetzt intermediär. Die äussere rothe Zone ist also dem Beginn des zweiten Wachsthumsstadiums eigenthümlich (Taf. IX. Fig. 14F), die intermediäre aber erscheint bei den mit Krapp fortgefütterten Tauben in der Mitte (Taf. IX. Fig. 12a) und am Ende dieses Stadiums. Die innere rothe Zone ist häufig nichts Anderes, als eine Ausbreitung der intermediären. Dieselbe nimmt die ganze primäre Knochenschicht ein. Ihre Erscheinung ist darum weniger constant, weil die Zahl der concentrischen Havers'schen Streifen, von welchen die diffuse Färbung der betreffenden Knochenschicht ausgeht, bei den verschiedenen Tauben verschieden zahlreich ist.

Was ich über die Erscheinung der rothen Zone gesagt habe, betrachte ich als eine allgemeine Regel. Da aber die Verbreitung der diffusen Färbung am wenigsten constant ist, und ihre Intensität bald an der einen, bald an der anderen Stelle bedeutender sein kann, so werden unter Umständen bei gleich alten Tauben und bei gleicher Dauer der Krappfütterung die rothen Zonen bald innerlich, bald äusserlich, bald intermediär beobachtet. Diese Gebilde stehen mit den Krappbildern der primären und secundären Knochenschicht im engsten Zusammenhang und sind von der Intensität der diffusen Färbung abhängig, welche letztere durch die hygienischen Verhältnisse und wahrscheinlich durch die Individualität der Thiere bedingt wird.

Da bei Tauben die Stadien des Knochenwachsthums verhältnissmässig sehr kurz sind und die Krappbilder eine sichere Orientirung erlauben, so kann man die Geschichte der rothen Zonen Schritt für Schritt verfolgen und sich überzeugen, dass die von Flourens und neuerdings von Philipeaux und Vulpian[1]) beschriebene Wanderung der rothen Zonen nie stattfindet. Man darf also nicht glauben, dass eine innere rothe Zone früher intermediär oder äusserlich war und später durch eine Knochenresorption von dem Tubus medullaris aus zu einer inneren rothen Zone geworden ist; — dieselbe ist von Anfang an an der Stelle ent-

1) Archives de Physiologie par Brown-Sequard. Nr. 5 u. 6. Sept. Nov. 1870.

standen, wo sie noch in späteren Stadien gefunden wird. Die innere rothe Zone liegt immer zwischen dem Tubus medullaris und dem generellen Grundstreifen (Taf. IX. Fig. 17). Verfolgt man diese Knochenschicht von den ersten Lebenstagen der Tauben an, so überzeugt man sich, dass dieselbe schon vor der Krappfütterung existirte (primäre Knochenschicht); untersucht man die Krappknochen später in verschiedenen Phasen ihrer weiteren Entwicklung und bei ausgewachsenen Tauben, so kann man leicht sehen, dass die betreffende Knochenschicht nie zu Grunde geht, sondern immer ihre Lage bewahrt, und dass der generelle Grundstreifen, welcher die äussere Grenze dieser Schicht darstellt, nicht nur den Tubus medullaris nie erreicht, sondern immer sehr entfernt von demselben liegt (a).

Später werden wir noch sehen, dass die innere rothe Zone in einigen Fällen auch durch die intramedulläre Ossification bedingt wird; vorher will ich noch hervorheben, dass der generelle Grundstreifen in der Topographie der Knochen junger und erwachsener Thiere ebenso wichtig wie die endochondrale Grenzlinie in der Topographie der embryonalen Knochen ist. Die letztere lässt uns die Integrität der durch dieselbe getrennten periostalen und endochondralen Grundschicht während der embryonalen Knochenentwicklung verfolgen, und der generelle Grundstreifen lässt uns ersehen, dass die von mir beschriebene primäre und secundäre Knochenschicht während des nach embryonalen Lebens fortexistiren.

3. Nach dem Ablauf des zweiten Wachsthumsstadiums folgt ein Stadium der Aplasie, in welchem weder an Krapp- noch an entkalkten Präparaten eine Knochenablagerung nachzuweisen ist; — alle Knochenflächen werden aplastisch. Erhalten die Tauben in diesem Stadium Krapp, so kommt es nicht mehr zur Bildung der rothen Zonen (Taf. X. Fig. 23).

Bei der mikroskopischen Untersuchung findet man weder generelle noch Havers'sche Streifen, obwohl die Knochen sehr intensiv in ihrer ganzen Masse durch und durch mit Krapp gefärbt werden können. Man beobachtet nur, dass die eine oder die beiden Knochenflächen und manchmal die Havers'schen Kanäle mit einem rothen Saum umgeben sind und die übrige Knochensubstanz ganz farblos erscheint. Die makroskopisch sichtbare gleichmässige Färbung der Knochen wird durch eine diffuse Färbung, welche bei der Verdünnung des Objectes schwindet, bedingt.

Ob die Knochen nach dem Ablauf des zweiten Wachsthumsstadiums schon ihre definitive Länge vollständig erreicht haben, weiss ich mit Bestimmtheit nicht zu sagen; Thatsache ist es aber, dass, wenn man die Knochen nach Ablauf des zweiten Wachsthumsstadiums mit denjenigen der ganz alten Tauben vergleicht, man sich leicht überzeugen wird, dass bei den letzteren die Knochen merklich dicker sind. Die Dicke der Ulna in der Höhe des For. nutritium schwankt nach dem Ablauf des zweiten Wachsthumsstadiums zwischen 3,608 — 3,960 Mm., diejenige der alten Tauben zwischen 4,136 — 4,224 Mm. Diese Verdickung des Knochens bei der gleichzeitigen Aplasie der Flächen macht die Annahme wahrscheinlich, dass die Knochen in diesem Stadium durch das interstitielle Wachsthum sich

verdicken. Ich muss aber betonen, dass trotz einer allgemeinen Aplasie dieses Wachsthumsstadiums, die charakteristischen Vorsprünge der Knochenenden nur in diesem Stadium zu ihrer vollständigen Ausbildung kommen und zwar auf metaplastischem Wege, wie ich schon früher erwähnt habe. Wenn Kölliker glaubt, dass die modellirende Knochenresorption an einigen Knochen nur zur Zeit beginnt, wo diese Vorsprünge zur Ausbildung kommen, so ist das ein wenig zu spät, weil die Knochen ihre charakteristische Gestalt schon im vollen Sinne des Wortes besitzen.

Werfen wir einen Rückblick auf die beschriebenen Wachsthumsstadien, so finden wir die einfachsten Bilder im ersten und dritten Stadium (Taf. X. Fig. 21, 23); im zweiten dagegen die mannichfaltigsten und dem Scheine nach sehr complicirten Zeichnungen (Taf. IX. Fig. 13, 14, 15, 16, 17, Taf. X. Fig. 19), welche ich in generelle und Havers'sche Streifen zerlegt habe. Damit ist zugleich die Topographie der nachembryonalen Knochen sowie die Geschichte der rothen Zonen, deren relative Lage seit Flourens als ein Beweis für Knochenresorption dient, entworfen.

Wenn man an einem mikroskopischen Präparat die zwei beschriebenen Knochenschichten mit den für dieselben charakteristischen Krappstreifen findet, so hat man ein vollständiges Krappbild vor sich. Um ein solches Bild zu erhalten, muss man die Krappfütterung im Laufe des ersten oder am spätesten im Anfang des zweiten Wachsthumsstadiums beginnen und dieselbe während des ganzen zweiten Stadiums fortsetzen. Beginnt man mit der Krappfütterung später oder untersucht die Tauben früher, so erhält man unvollständige Krappbilder. Das letztere geschieht auch, wenn die Krappfütterung im Laufe der zwei ersten Wachsthumsstadien ausgesetzt wird. Das aufmerksame Studium der vollständigen und unvollständigen Krappbilder lässt uns die Dauer der Fütterung sowie das Alter, in welchem die Thiere der Einwirkung des Farbstoffs unterworfen wurden, mehr oder weniger genau bestimmen.

Die Genese der Krappstreifen kann man an allen Knochen studieren. An sehr feinen Querschliffen von Krappknochen beobachtet man, dass die äussere Knochenfläche bei durchfallendem Lichte farblos erscheint, bei auffallendem aber eine äusserst schwache Färbung besitzt. Bei 2—300maliger Vergrösserung sieht der Rand des Knochens (Knochenoberfläche) etwas dunkel aus und scheint fein granulirt zu sein. Untersucht man die betreffende Stelle an sehr dünnen Schliffen und bei starker Vergrösserung, so findet man, dass das fein granulirte Aussehen des Knochenrandes davon abhängt, dass die Ausläufer der Knochenkörperchen gerade am Rande des Knochens ungemein stark entwickelt sind und ein feines Netz oder Geflecht bilden, welches nur mit der Immersionslinse v. H. aufgelöst werden kann. Etwas später wird an dieser Stelle eine äusserst dünne (0,0015 Mm.) Knochen-

schicht abgelagert, welche noch keine Knochenkörperchen enthält. In diesem Falle kann man sich leicht irren und die betreffende Schicht nicht für Knochensubstanz, sondern für etwas Anderes halten, besonders weil dieselbe ganz farblos ist. Verschiebt man aber das Präparat und sucht man eine solche Stelle, wo die neu abgelagerte Schicht etwas dicker ist (0,006 Mm.), so erkennt man schon Knochenkörperchen darin und kann nicht mehr zweifeln, dass man es wirklich mit Knochengewebe zu thun hat.

Wird die neue Knochenschicht abgelagert, so findet sich das eben besprochene Geflecht von Ausläufern zwischen dieser Schicht und der früheren Knochenfläche. Dasselbe verläuft geradlinig und der Knochenoberfläche parallel und ist soweit von derselben entfernt, als die neuabgelagerte Schicht beträgt.

Betrachtet man das Präparat in diesem Entwicklungsstadium genau, so vermisst man bei durchfallendem Lichte die Färbung, bei auffallender und guter Beleuchtung aber erscheint das betreffende Geflecht in seinem ganzen Verlaufe schwach roth, so dass man bei schwacher Vergrösserung (Syst. 4.) und auf einer weissen Unterlage einen rothen Streifen in einiger Entfernung von der Knochenfläche sieht (Taf. X. Fig. 19b). Bei starker Vergrösserung aber (Immersionslinse), kann man das Geflecht selbst verfolgen, ohne irgend eine Färbung zu entdecken (Taf. X. Fig. 20a).

Bei der fortwährenden Knochenablagerung wird der Abstand zwischen dem Geflecht und der Knochenoberfläche immer bedeutender und die Färbung des Geflechts immer intensiver, so dass endlich die dem Geflecht entsprechende rothe Linie bei durchfallendem Lichte sehr scharf hervortritt. Die Knochenoberfläche selbst sowie die in Ablagerung begriffene Knochenschicht bleiben immer farblos. Wenn die neu abgelagerte Knochenschicht eine gewisse Dicke erreicht hat, so findet man abermals eine reichliche Entwicklung der Ausläufer am Rande des Knochens und eine schwache Färbung der Knochenoberfläche u. s. w. gerade so, wie ich schon beschrieben habe. Es entsteht ein zweites Geflecht (genereller Streifen), welches geradlinig und parallel der Knochenoberfläche verläuft. Auf dieselbe Weise entstehen alle generellen Streifen. Da in diesen Geflechten, aller Wahrscheinlichkeit nach, eine Saftströmung stattfindet, wodurch auch die Färbung derselben zu erklären ist, so habe ich diese Gebilde geflechtartige Saftkanäle oder Saftkanalgeflechte genannt (Taf. X. Fig. 20a).

Die Bildung des Saftkanalgeflechts findet nie im ganzen Umkreise des Knochens zu gleicher Zeit statt, sondern beginnt an irgend einem Punct der Knochenoberfläche und verbreitet sich von hier aus flächenartig nach allen Richtungen der Knochenoberfläche, so dass nach und nach der ganze Umkreis des Knochens mit diesem Gebilde umgeben wird. Untersucht man den geflechtartigen Saftkanal im Querschliffe zur Zeit, wo derselbe um den Knochen herum eben einen vollständigen Ring bildet, so trifft man dieses Gebilde an einer Stelle von der Knochenoberfläche durch eine mehr oder weniger dicke (0,03—0,12 Mm.), farblose Knochenschicht getrennt, an der entgegengesetzten Seite aber in Berührung mit der Knochenoberfläche. Betrachtet man das Präparat bei auffallendem Lichte, so findet man, dass

an der Stelle, wo das Saftkanalgeflecht mit der Knochenoberfläche in Berührung kommt, letztere gefärbt ist. Aus dem, was über die Verbreitung der Färbung in den geflechtartigen Kanälen gesagt wurde, ist diese Erscheinung leicht zu verstehen. Die Untersuchung der Saftkanalgeflechte an Längs- und Querschnitten ergiebt, dass dieselben eine flächenartige Verbreitung haben.

Die Havers'schen Streifen anlangend, so entstehen dieselben genau in derselben Weise, wie die generellen, und der gleiche Vorgang, welchen ich eben von der Knochenoberfläche beschrieben habe, spielt sich an den Rändern der Havers'schen Kanäle ab. Zuerst zeigt sich das Geflecht am Rande des Kanals; der Rand erscheint dann bei mässiger Vergrösserung fein granulirt und bei den mit Krapp fortgefütterten Tauben mehr oder weniger intensiv gefärbt. Bald darauf wird eine Schicht Knochen von dem Havers'schen Kanal aus abgelagert und die rothe Linie, welche dem Geflecht entspricht, erscheint in Form eines feinen rothen Ringes, welcher den Kanal in einiger Entfernung vom Rande umgiebt, der Rand aber selbst bleibt ungefärbt. In der beschriebenen Weise entstehen die übrigen concentrischen Havers'schen Ringe.

Betrachtet man die zwischen zwei generellen oder Havers'schen Streifen liegende Knochensubstanz als besondere Knochenschicht und verfolgt man an Krapppräparaten die Erscheinungen, welche ihre Ablagerung begleiten, so kann man sich überzeugen, dass jede Knochenschicht sowie ihre freie Fläche während des ganzen Ablagerungsprocesses ungefärbt bleiben und nur zur Zeit, wo dieser Process zur Ruhe kommt, d. h. wo die Fläche aplastisch wird, die Färbung erscheint, welche mit der Ausbildung des oben besprochenen Saftkanalgeflechts im Zusammenhang steht. Der Moment der Ruhe (Aplasie), während welcher das Geflecht gebildet wird, dauert nicht lange; es kommt bald zur Bildung einer neuen Knochenschicht, welche auch ungefärbt erscheint u. s. w. bis der ganze Ablagerungsvorgang, während dessen die Knochenfläche mehrmals aplastisch wird und welcher als ein periodischer Process betrachtet werden muss, abgelaufen ist. Die aplastischen Flächen, welche man im zweiten Wachsthumsstadium beobachtet, werden bei den mit Krapp fortgefütterten Thieren roth gefärbt, die Ossificationsflächen bleiben farblos.

Die generellen und Havers'schen Streifen, welche in dem zweiten Wachsthumsstadium sich bilden, sind also nichts Anderes als Saftkanäle, deren Ufer bei den mit Krapp gefütterten Tauben intensiv roth gefärbt werden. Die Saftkanäle, welche von der Knochenoberfläche aus entstehen und den generellen Streifen entsprechen, will ich generelle Saftkanäle nennen und diejenigen, welche von den Havers'schen Kanälen aus gebildet werden, dieselben ringförmig umgeben und bei schwacher Vergrösserung in Form der früher besprochenen Havers'schen Streifen und Ringe erscheinen, als Havers'sche Saftkanäle bezeichnen.

Das weitere Schicksal der geflechtartigen Saftkanäle ist verschieden. Der grösste Theil der generellen sowie der Havers'schen geflechtartigen Saftkanäle wird bald nach ihrer

Entstehung geschlossen. Die Art und Weise, wie dieses Geflecht schwindet, ist mir ganz unbekannt; es ist nur das sicher, dass an der Stelle des geschlossenen Saftkanals ein rother Streifen übrig bleibt, der uns den Verlauf des früher daselbst vorhandenen geflechtartigen Saftkanals erkennen lässt. Man muss also nicht erwarten, dass an der Stelle jedes generellen oder Havers'schen Streifens ein Saftkanal noch existirt; als allgemeine Regel aber, von welcher ich bis jetzt keine Ausnahme kenne, muss ich gelten lassen, dass jeder generelle oder Havers'sche Streifen darauf hindeutet, dass an der betreffenden Stelle ein Saftkanal entweder vorhanden ist oder vorhanden war.

Andere Saftkanalgeflechte schliessen sich nur an gewissen Puncten ihrer flächenartigen Verbreitung, an anderen aber entwickeln sie sich weiter. In diesem letzten Falle werden die das Geflecht zusammensetzenden Ausläufer nach gewissen Richtungen mächtiger; die in der Mitte des Geflechts liegenden erweitern sich sehr bedeutend, das ganze Gebilde gewinnt so die Gestalt einer Dornkrone (Taf. XI. Fig. 27a, c. — Taf. XII. Fig. 31c).

Die geflechtartigen und dornkronenförmigen Saftkanäle sind also verschiedene Entwicklungsstufen derjenigen Gebilde, welche ich nach dem Ort ihres Vorkommens als generelle und Havers'sche Saftkanäle unterschieden habe. Die geflechtartigen Saftkanäle sind ephemer und können nur bei ihrer Bildung und kurz nach ihrer Entstehung beobachtet werden, die dornkronenförmigen sind aber während des ganzen Lebens des Thieres zu finden. Alle Saftkanäle stehen in allen Phasen ihrer Entwicklung mit den zahllosen Ausläufern der Knochenkörperchen in Verbindung, aber so, dass an einem Ufer des Kanals die Ausläufer meistens reichlicher, als an dem anderen entwickelt sind.

Die nothwendige Bedingung für das Studium der von mir beschriebenen Saftkanäle ist die äusserste Dünnheit der Schliffe, anders sind die Saftkanäle gar nicht zu sehen. Das beste Untersuchungsmedium für die Verfolgung dieser Gebilde ist absoluter Alkohol; die Saftkanäle erscheinen in demselben sehr scharf contourirt und viel heller, als die dieselben umgebende Knochensubstanz; die Ausläufer der Knochenkörperchen treten auch sehr scharf hervor und das ganze Bild ist bis in das feinste Detail sehr leicht zu studieren. Auch die trocknen Präparate eignen sich für das Studium der Saftkanäle; diese sind dann mit Luft gefüllt und erscheinen bei schwacher Vergrösserung als dunkle oder mehr weniger schwarze, rauhe Linien, bei starker Vergrösserung aber sind die Contouren scharf genug, um das ganze Gebilde genau zu verfolgen (Taf. XI. Fig. 27). Setzt man einen Tropfen Alkohol oder Aether dem trocknen Präparat zu, so kann man beobachten wie die Ausläufer und die Saftkanäle mit der Flüssigkeit gefüllt werden. In Glycerin sind die Saftkanäle sowie deren Ausläufer nicht deutlich. Die Kanäle sind nicht bei allen Individuen gleich stark entwickelt, bei einigen kann man diese Gebilde mit Syst. 7, ja mit Syst. 5 v. H. ziemlich genau verfolgen, bei andern aber ist die Immersionslinse ganz unentbehrlich und dieser letzte Fall ist der häufigste.

Da nicht alle Theile eines dornkronenförmigen Saftkanals in derselben Ebene liegen, so ist es etwas schwierig einen solchen Saftkanal und besonders einen generellen in seinem ganzen Verlauf zu verfolgen. Am besten kann man dieses Gebilde an Querschnitten studieren. An gelungenen Präparaten lassen sich die dornkronenförmigen generellen Saftkanäle in einer ziemlich bedeutenden Strecke verfolgen. Die Havers'schen

Saftkanäle sind an Querschliffen viel leichter, als die generellen, in ihrem ganzen Verlaufe zu beobachten. Man trifft öfters solche glückliche Stellen, an welchen ein oder mehrere concentrische Havers'sche Saftkanäle als dornkronenförmige Ringe, um das ganze Lumen des Havers'schen Kanals herum genau verfolgt und studiert werden können Taf. XII. Fig. 31). Manchmal findet man zwei oder drei Havers'sche Kanäle mit einem oder mehreren gemeinschaftlichen concentrischen Saftkanälen umgeben. Am schwierigsten sind, wenigstens bei Tauben, die Saftkanäle an Längsschliffen zu beobachten. An solchen erscheinen die Ausläufer, welche das ganze Geflecht bilden, so fein wie die übrigen Ausläufer der Knochenkörperchen. In der Richtung des rothen Streifens, welcher den Havers'schen Kanal begleitet, finden sich die quergeschnittenen Ausläufer zahlreicher, als in der farblosen Knochensubstanz, und einige derselben von verhältnissmässig bedeutender Grösse. Manchmal ist das Geflecht nach der Länge des Havers'schen Kanals nur stellenweise ausgebildet, aber es existirt nie in einer namhaften Strecke.

Die merkwürdigste Erscheinung, welche man an den Saftkanälen beobachtet, ist die Färbung ihrer Umgebungen. Im Allgemeinen findet man die beiden Ufer des Saftkanals gefärbt, aber die Färbung derselben ist selten gleich intensiv. In sehr seltenen Fällen trifft man auch solche Saftkanäle, an welchen nur ein Ufer gefärbt ist, während das andere ganz farblos erscheint; öfters kann man indessen bei auffallendem Lichte eine, wenn auch sehr schwache Färbung des andern Ufers nachweisen. Die verschieden intensive Färbung des Ufers hängt von der Entwicklung der mit dem Saftkanal communicirenden Ausläufer ab; man beobachtet fast immer, dass an dem intensiver gefärbten Ufer die Ausläufer am reichlichsten sind.

Die Färbung der Krappknochen nimmt also ihren Ursprung von den Ufern der generellen und Havers'schen Saftkanäle und verbreitet sich von da aus durch die Knochenkörperausläufer in die Umgebungen, so dass die Ufer selbst am intensivsten gefärbt sind. Diese intensive Färbung, welche in Form eines feinen Streifens den Saftkanal begleitet, geht ohne scharfe Grenze in eine blasse, diffuse über und verliert sich unmerklich.

Studieren wir die Verbreitung der diffusen Färbung genau, so finden wir, dass an den generellen Saftkanälen das eine, dem Tubus medullaris zugekehrte Ufer immer am intensivsten gefärbt wird. Diese Erscheinung kann man als eine allgemeine Regel betrachten. Die Havers'schen Saftkanäle anlangend, so wird entweder das innere, dem Havers'schen Kanal zugewendete Ufer oder das äussere intensiver gefärbt.

Fassen wir zuerst die primäre Knochenschicht ins Auge, so treffen wir öfters solche Präparate, an welchen die betreffende Schicht wegen der verschiedenen Intensität der diffusen Färbung in verschiedene Territorien getheilt zu sein scheint. Man sieht nämlich die Havers'schen Saftkanäle am äusseren Ufer sehr intensiv gefärbt und die diffuse Färbung, welche von diesem Ufer ausgeht, mit der diffusen Färbung des nächsten Havers'schen Saftkanals zusammenfliessen, so dass das ganze Gebiet, welches zwischen den äussersten Havers'schen Saftkanälen liegt und die mittlere Partie der Knochenbalken ausmacht, obwohl nicht gleichmässig, doch immer gefärbt ist; dagegen ist die Knochensubstanz, welche zwischen dem Lumen des Havers'schen Kanals und dem Havers'schen Saftkanal sich findet, fast oder ganz farblos. Auf solche Weise zerfällt die ganze primäre Knochenschicht in

zweierlei Knochenterritorien: die farblosen, die Havers'schen Kanäle umgebenden, welche ich canaliculäre Knochenterritorien nennen will (Taf. X. Fig. 19c. — Fig. 22c) und das gefärbte Feld — intercanaliculäres Knochenterritorium (Taf. X. Fig. 19f, Fig. 22d). Die beiden Knochenterritorien werden also durch einen Havers'schen Saftkanal von einander getrennt und, wenn mehrere Havers'sche Saftkanäle existiren, so wird der äusserste (Taf. X. Fig. 19c. — Taf. XII. Fig. 31c) gerade an der Grenze der beiden Territorien liegen, — das ist der interterritoriale Saftkanal interterritorialer Havers'scher Streifen). Die Saftkanäle, welche zwischen diesem letztern und dem Lumen des Havers'schen Kanals liegen (Taf. X. Fig. 19d), sind secundäre Havers'sche Saftkanäle secundäre Havers'sche Streifen). Man findet aber eben so oft die Verhältnisse in Bezug der Färbungsintensität beider Territorien ganz umgekehrt d. h. die canaliculären Territorien gefärbt (Taf. IX. Fig. 14h, i) und die intercanaliculären farblos (i), oder die beiden Territorien in Bezug der Färbung ganz gleich. Die früher besprochene innere rothe Zone wird gewöhnlich durch die intensive Färbung der intercanaliculären Knochenterritorien bedingt. Die Färbungsintensität der Knochenterritorien ist bei auffallendem Lichte zu studieren.

Die secundäre Knochenschicht wird durch die generellen Streifen[1]) in generelle Knochenterritorien zerlegt, welche die primäre Knochenschicht ringförmig umgeben; ihre Zahl correspondirt mit jener der generellen Streifen (Taf. IX. Fig. 14f, g. — Fig. 17F). Die verschiedene Intensität der diffusen Färbung dieser Territorien bedingt die Entstehung der früher beschriebenen äusseren und intermediären rothen Zone, welche entweder im Bereich des generellen Grundstreifens oder der secundären generellen Streifen erscheinen und wegen der Persistenz der primären Knochenschicht nie innere werden können. Die canaliculären Knochenterritorien finden sich auch in der secundären Knochenschicht den generellen Territorien eingeschaltet, von denen sie je durch einen interterritorialen Saftkanal getrennt werden[2]).

Haben wir ein vollständiges Krappbild vor uns, so sehen wir die beiden Knochenschichten durch die charakteristischen Krappstreifen in die eben beschriebenen Territorien zerlegt. Ich habe besonders aufmerksam die Diaphysenenden studiert und an verschieden alten Tauben diese Region verfolgt und nie einen durch Knochenresorption unterbrochenen generellen Streifen gesehen, was natürlich sehr leicht wäre, wenn die neu abgelagerten periostalen Knochenschichten einer Zerstörung anheimfielen, — die generellen Knochenterritorien sind vielmehr stets intact. Die Havers'schen Streifen sind topographisch dadurch wichtig, dass sie eine vollständige Integrität der canaliculären Territorien in allen Wachsthumsstadien verfolgen lassen, wobei wir uns überzeugen können,

---

1) Die Bezeichnung Streifen und Saftkanal werde ich als Synonyme gebrauchen.

2) Eine präcise Definition der die Knochenarchitectur zusammensetzenden Elemente als bestimmter Gebilde finde ich darum nothwendig, weil nur diese eine Discussion des Gegenstandes erlaubt.

dass die Bildung der Haversian spaces in wachsenden Knochen nie stattfindet.

Aus den geschilderten Krappversuchen verschiedener Dauer und bei verschieden alten Tauben ist es klar, dass die Wachsthumsvorgänge so charakteristisch und jedem Wachsthumsstadium so eigenthümlich sind, dass bei der mikroskopischen Betrachtung der Krappknochen diese Stadien erkannt werden können, und dass die Färbung der Knochen durchaus nicht immer an den Ablagerungsvorgang gebunden ist, sondern auch nach Ablauf dieses Processes auftreten kann (s. 4. Versuchsreihe). Obwohl die Erscheinungen der Färbung wirklich mit den interstitiellen Vorgängen der wachsenden Knochen im engsten Zusammenhange stehen, sind dieselben gar nicht so zu beurtheilen, wie dies bis heute geschehen ist.

Fünfte Versuchsreihe.

In diese Versuchsreihe gehören 4 Tauben, welche alle zur Zeit der ersten Darreichung des Farbstoffs 16 Tage alt waren, während 17 Tage Krapp erhielten und von da verschieden lange Zeit das gewöhnliche Futter bekamen.

32. Versuch. Die Taube ist nach 8tägiger Aussetzung der Krappfütterung gestorben. Während des Experiments war dieselbe krank und traurig.

Ergebniss. Ulna = 42,5 Mm. Intensive Scharlachfarbe aller Knochen des Skelets. Die Färbung ist überall gleichmässig. Die Knochenwand ist so dünn und so zerbrechlich, dass das Sägen der Knochen schwierig oder fast unmöglich ist; desswegen konnte ich aus den beiden Ulnae keinen Schliff erhalten. Die am Querschliffe des Radius ungefähr in der Höhe des Foramen nutritium zu beobachtenden Erscheinungen sind folgende: nur der eine generelle Streifen (Grundstreifen) ist vorhanden, welcher in einiger Entfernung (0,044—0,099 Mm.) von der Knochenoberfläche verläuft; die Havers'schen Kanäle der primären Knochenschicht besitzen je einen intensiv gefärbten Ring, welcher an verschiedenen Havers'schen Kanälen verschieden weit von dem Rande entfernt ist. Der maximale Abstand = 0,011 Mm. Einige Havers'sche Kanäle sind an den Rändern intensiv gefärbt. Die Havers'schen Kanäle der secundären Knochenschicht besitzen auch Ringe, welche von den Rändern der entsprechenden Havers'schen Kanäle ungefähr 0,0015 Mm. entfernt sind; die Färbung derselben ist aber so schwach, dass nur bei auffallendem Lichte diese Ringe zu sehen sind. Die äussere Knochenfläche ist farblos, die innere gefärbt.

33. Versuch. Die Taube wurde nach 17tägiger Aussetzung des Farbstoffs untersucht.

Ergebniss. Ulna = 48,5 Mm. Die Knochen sind gleichmässig scharlachroth gefärbt. An dem in der Höhe des Foramen nutritium gemachten Querschliffe der Ulna findet man den generellen Grundstreifen und am Rande des For. nutritium noch einen generellen Streifen. Der Abstand des generellen Grundstreifens von der äusseren Knochenfläche ist nicht in dem ganzen Umkreise gleich; die maximale Entfernung findet sich am Rande des Foramen nutritium (0,066 Mm.), an der entgegengesetzten Seite berührt der Streifen die Knochenoberfläche. Einige Havers'sche Kanäle sind an den Rändern, die anderen in einiger Entfernung 0,022 — 0,0015 Mm.) von denselben gefärbt. Die innere Knochenfläche ist ungefärbt. Die streifige Färbung ist in dem ganzen Knochen und an den Gelenkenden überall zu sehen.

34. Versuch. Nach zweimonatlicher Aussetzung der Krappfütterung wurde dem Thiere der Vorderarm exarticulirt.

Ergebniss. Ulna = 47 Mm. Die durch die Operation entfernten Knochen sind scharlachroth gefärbt, die Farbe ist aber hell, etwas schmutzig und nicht so brillant, wie in den früheren Versuchen. Bei der makroskopischen Betrachtung der Ulna scheint die Färbung nicht gleichmässig zu sein: in der Mitte der Diaphyse erscheint der Knochen etwas blasser, als gegen die Gelenkenden. Zwischen der blasseren und intensiveren Färbung existirt keine scharfe Grenze. Sägt man die Ulna der Quere nach durch, so findet man die innere Schicht etwas mehr als die äussere gefärbt. Sie bildet die innere rothe Zone, welche durch die Färbungsintensität nur wenig von der äusseren Schicht sich unterscheidet und darum gegen die letztere nicht scharf sich abgrenzt. Bei der mikroskopischen Untersuchung findet man verschiedene Bilder, je nachdem das Präparat bei durchfallendem oder bei auffallendem Lichte betrachtet wird. In dem ersten Falle vermisst man am Querschliffe in der Höhe des Foramen nutritium sowohl generelle wie Havers'sche Streifen. Die ganze Dicke der Knochenwand erscheint in zwei Schichten getheilt, von denen die äussere farblos, die innere aber sehr schwach und ziemlich gleichmässig diffus gefärbt ist. Die beiden Schichten, welche fast gleich dick sind, gehen ohne scharfe Grenzen in einander über.

Untersucht man das Präparat bei auffallendem Lichte und auf einer weissen Unterlage, so entdeckt man den generellen Grundstreifen, welcher die primäre Knochenschicht von der secundären trennt und von der Knochenoberfläche 0,132—0,275 Mm. entfernt ist. Die Havers'schen Kanäle der secundären Knochenschicht sind ungefärbt, diejenigen der primären je mit einem Ring umgeben, dessen Entfernung von den Rändern wegen der ungemein schwachen Färbung schwierig zu bestimmen ist. Der mittlere Abstand der Ringes ist ungefähr 0,005 Mm. An den endochondralen Knochenbalken und an den Gelenkenden kann man überall eine schwache Färbung entdecken, welche an manchen Stellen nur bei auffallendem Lichte sichtbar ist.

35. Versuch. Die Taube wurde nach 15wöchentlicher Aussetzung des Farbstoffs untersucht (Taf. IX. Fig. 18).

Ergebniss. Ulna = 50,5 Mm. Alle Knochen sind hell scharlachroth gefärbt, gegen die Gelenkenden ist die Färbung weniger intensiv. Betrachtet man die Ulna am Querschnitte makroskopisch, so scheint der Knochen in seiner ganzen Masse gefärbt zu sein, doch ist die innere Schicht etwas intensiver gefärbt und bildet die innere rothe Zone. Bei der mikroskopischen Untersuchung des Querschliffes in der Höhe des Foram. nutritium erhält man verschiedene Bilder, je nachdem das Präparat bei durch- oder auffallendem Lichte untersucht wird. In dem ersten Falle erscheint die ganze Dicke der Knochenwand in zwei Schichten getheilt: eine äussere, farblose und eine innere, gefärbte. Die erstere ist zweimal dicker als die letztere. Eine Grenze zwischen den beiden Schichten existirt nicht, ein genereller Streifen ist nicht zu beobachten. Die Färbung der inneren Schicht kommt dadurch zu Stande, dass die Havers'schen Kanäle in einiger Entfernung (0,022—0,005 Mm.) von den Rändern je einen rothen Ring besitzen. Die Färbungsintensität dieser Havers'schen Streifen ist desto schwächer, je näher dieselben der mittleren Partie der Knochenwand liegen; ganz in der Mitte der Knochenwand und gegen die Oberfläche des Knochens scheinen die Havers'schen Kanäle ganz ungefärbt zu sein.

Bei auffallendem Lichte sieht das Präparat ganz anders aus. Die ganze Dicke der Knochenwand erscheint durch zwei generelle Streifen (a, b) in drei Schichten getrennt. Die äussere Schicht ist ganz farblos, die maximale Dicke derselben findet sich am Rande des Foramen nutritium (0,308—0,165 Mm.), an der entgegengesetzten Seite ist dieselbe sehr schmal (0,099 Mm.). Die mittlere Knochenschicht ist sehr schwach diffus und ziemlich gleichmässig gefärbt. Der generelle Grundstreifen (a) grenzt die mittlere Knochenschicht von der inneren ab, welche letztere nichts Anderes ist, als

die früher beschriebene primäre Knochenschicht. Alles, was zwischen dem betreffenden Streifen und der Knochenoberfläche (A) liegt, ist also secundäre Knochenschicht, welche bei durchfallendem Lichte ganz ungefärbt zu sein scheint. Der secundäre generelle Streifen (b) ist wegen seiner äussert schwachen Färbung selbst bei auffallendem Lichte kaum zu sehen. Die ganze secundäre Knochenschicht (F) ist somit durch den secundären generellen Streifen (b) in zwei generelle Territorien zerlegt: ein inneres, gefärbtes und ein äusseres, ungefärbtes. Die Havers'schen Kanäle des inneren, generellen Territoriums sind in einiger Entfernung von den Rändern je mit einem Ring umgeben; die Färbung desselben ist aber so schwach, dass er selbst bei auffallendem Lichte und guter Beleuchtung schwierig zu beobachten ist. Die Breite dieses Territoriums ist nicht in dem ganzen Umkreise die gleiche, am stärksten ist dasselbe am Rande des For. nutritium (0,132 Mm.), an der gegenüberliegenden Seite dagegen sehr schwach (0,044 Mm.). Die ziemlich gleichmässige diffuse Färbung dieser Schicht ist nicht überall sichtbar, in der Nähe des For. nutritium ist die Färbung am intensivsten, in dem übrigen Umkreise des Knochens verliert sie allmälig an Intensität, so dass an einigen Stellen dieselbe gar nicht zu entdecken ist. Die beiden generellen Streifen sind auch nicht gleich deutlich an allen Puncten zu verfolgen: die Farbe nimmt immer allmälig an Intensität ab und schwindet endlich vollständig. An sehr dünnen Schliffen lässt sich das beschriebene Detail wegen der äusserst schwachen Färbung fast oder gar nicht verfolgen. Die primäre Knochenschicht (E) lässt bei auffallendem Lichte nichts Neues sehen, nur die rothen Ringe treten viel schärfer hervor. In der Nähe des For. nutritium ist diese Schicht am dicksten (0,165 Mm.) und demselben gegenüber viel schwächer (0,033 Mm.). Die Wand des Canalis nutritius (C) verhält sich wie die äussere Knochenfläche (A). Die Dicke des äusseren, farblosen generellen Knochenterritoriums beträgt an der Wand des Ernährungskanals 0,088 Mm. Die innere Knochenfläche ist farblos. An den Knochenenden kann man überall an allen endochondralen Knochenbalken Spuren von Färbung sehen, welche bei auffallendem Lichte mehr oder weniger deutlich sind.

Sechste Versuchsreihe.

Hierher gehören verschieden alte Tauben, bei welchen der Versuch auf verschiedene Weise variirt wurde.

36. Versuch. Eine 8 Tage alte Taube wurde 40 Stunden mit Krapp gefüttert und nach 4tägiger Aussetzung des Farbstoffs untersucht.

Ergebniss. Ulna = 34 Mm. Alle Knochen des Skelets sind gleichmässig scharlachroth gefärbt. Bei der mikroskopischen Untersuchung sind die Bilder von denjenigen, welche man bei den gleich alten, fortgefütterten Tauben beobachtet, durch nichts zu unterscheiden.

37. Versuch. Zwei 6 Tage alte Tauben wurden 6 Tage mit Krapp gefüttert und nach 7tägiger Aussetzung des Farbstoffs untersucht.

Ergebniss. Ulna = 37 Mm., 40 Mm. Die Knochen beider Tauben sind gleichmässig purpurroth gefärbt. Die mikroskopische Untersuchung der Ulna in der Höhe des For. nutritium liefert bei beiden Tauben die gleichen Resultate. Die Havers'schen Kanäle sind in einiger Entfernung von den Rändern (0,003 Mm.) je mit einem sehr feinen, purpurrothen Ring umgeben. Die diffuse Färbung verbreitet sich von den rothen Ringen und verliert sich unmerklich in die Umgebung. Die in Bildung begriffenen, zugespitzten, dem epiphysären Knorpel zugewendeten Enden der perichondralen Balken sind an allen cylindrischen Knochen ebenso intensiv gefärbt, wie die übrigen Theile des Knochens. Die in den Lumina der Knorpelkanäle abgelagerten endochondralen Knochenlamellen sind an der Grenze des verkalkten Knorpels am intensivsten gefärbt, die Knochenlamellen selbst zeigen eine schwache diffuse Färbung. Der verkalkte Knorpel ist stellenweise an den Rändern der Knorpelkanäle gefärbt.

38. Versuch. Eine 14 Tage alte Taube wurde 14 Tage mit Farbstoff gefüttert und nach 16tägiger Aussetzung des Krapps untersucht.

Ergebniss. Ulna = 54 Mm. Die Knochen sind scharlachroth. In der Mitte der Diaphysen cylindrischer Knochen ist die Färbung etwas weniger intensiv. Makroskopisch sieht man am Querschnitte der Ulna eine schmale äussere rothe Zone. Mikroskopirt man die Ulna am Querschliffe in der Höhe des For. nutritium, so findet man zwei generelle Streifen und am Rande des For. nutritium noch einen dritten, welcher in Bildung begriffen ist und noch keinen vollständigen Ring bildet. Am Rande des For. nutritium ist der secundäre generelle Streifen, der vollständig den Knochen umgiebt, relativ am meisten von der Knochenoberfläche entfernt, (0,055 Mm.), in dem weitern Verlauf aber berührt er die Knochenoberfläche. Die Havers'schen Kanäle sind theils an den Rändern, theils in einiger Entfernung von denselben gefärbt. An Schnitten, welche durch die jüngsten Knochenschichten der Gelenkenden geführt sind, findet man die endochondralen Knochenbalken streifig und diffus gefärbt.

39. Versuch. Eine 14 Tage alte Taube wurde nach 2wöchentlicher Krappfütterung auf gewöhnliche Nahrung gesetzt und zwei Monat nach der Aussetzung des Farbstoffs untersucht (Taf. X. Fig. 24).

Ergebniss. Ulna = 53 Mm. Die Knochen zeigen eine helle Scharlachfarbe, welche gegen die Gelenkenden allmälig an Intensität verliert. In der Mitte der Diaphyse bemerkt man auch weniger intensiv gefärbte Stellen, welche von der intensiv gefärbten Umgebung nicht scharf abgegrenzt werden. Bei der makroskopischen Betrachtung des Querschnittes der Ulna findet man die mittlere Schicht etwas intensiver, als die übrigen gefärbt und eine schmale intermediäre rothe Zone bildend. Bringt man die Querschliffe unter das Mikroskop, so trifft man in der Höhe des For. nutritium den generellen Grundstreifen (a), welcher die primäre Knochenschicht von der secundären trennt und von der Knochenoberfläche verschieden weit entfernt ist. Am Rande des For. nutritium ist die Entfernung am bedeutendsten (0,33 Mm.), weniger bedeutend an der Wand des Canalis nutritius (0,11 Mm.) und am kleinsten in dem Umkreise des Knochens (0,11 — 0,077 Mm.). Die Havers'schen Kanäle der primären Knochenschicht (E) sind in einiger, aber einer sehr unbedeutenden Entfernung von den Rändern gefärbt, diejenigen der secundären Knochenschicht (F) sind aber farblos. Die Färbungsintensität der Krappstreifen ist so ungemein schwach, dass bei durchfallendem Lichte nur einige äusserst schwache Spuren von Färbung an einigen Stellen der Knochenwand wahrzunehmen sind; das beschriebene Detail ist nur bei auffallendem Lichte und guter Beleuchtung deutlich zu sehen.

40. Versuch. Einer 16 Tage alten Taube wurde nach 10wöchentlicher Krappfütterung der Vorderarm exarticulirt und darauf das Thier auf gewöhnliche Nahrung gesetzt. Die exarticulirte Ulna ist schon im 13. Versuch beschrieben worden. Das Thier wurde nach 4 wöchentlicher Aussetzung des Farbstoffs untersucht.

Ergebniss. Weder makroskopisch noch mikroskopisch ist ein Unterschied mit der schon beschriebenen Ulna zu finden. Die Länge des Knochens ist dieselbe geblieben (55 Mm.).

41. Versuch. Eine 16 Tage alte Taube wurde 17 Tage mit Farbstoff gefüttert und zwei Monate auf gewöhnliche Nahrung gesetzt. Die zu dieser Zeit exarticulirte Ulna ist im 34. Versuche beschrieben. Nach der Operation wurde die Taube wieder 6 Wochen mit Krapp fortgefüttert und dann untersucht.

Ergebniss. Die Ulna ist um 4 Mm. länger geworden (51 Mm.). Bei der mikroskopischen Unter-

suchung findet man dasselbe Bild, wie an der früher besprochenen Ulna mit dem Unterschied, dass die streifige Färbung trotz der Krappfütterung schwächer geworden ist, so dass nur bei auffallendem Lichte das Bild deutlich zu sehen ist. Aus der Untersuchung der beiden Knochenenden ergiebt sich, dass die Färbung der während der Krappfütterung gebildeten Knochenpartieen ebenso schwach ist wie an den übrigen Knochenbalken.

Die Ergebnisse der zwei letzten Versuchsreihen haben uns folgende Thatsachen geliefert:

1. Die rothen Zonen, welche ebenso wie bei den mit Krapp fortgefütterten Tauben als innere, äussere und intermediäre erscheinen, sind nur in einem gewissen Alter der Tauben zu beobachten.

2. Die während der Krappfütterung entstandenen Krappbilder persistiren während der Aussetzung des Farbstoffs, wenn sie gleich erblassen (Taf. IX. Fig. 18. — Taf. X. Fig. 24).

3. Die während der Aussetzung der Krappfütterung abgelagerten Knochenschichten scheinen bei der makroskopischen Betrachtung der quergeschnittenen Knochen roth gefärbt.

Verfolgen wir die Geschichte der rothen Zonen bei den auf gewöhnliches Futter gesetzten Tauben, so können wir uns überzeugen, dass ihre Entstehung genau durch dieselben Ursachen, wie bei den fortgefütterten Tauben bedingt wird, und dass diese Gebilde genau an denselben Stellen, welche ich schon früher beschrieben habe, erscheinen. Untersucht man die mit Krapp gefütterten und auf gewöhnliche Nahrung gesetzten Tauben im Laufe des ersten Wachsthumsstadiums, so trifft man keine rothe Zone; die aus der primären Knochenschicht bestehende Knochenwand scheint gleichmässig gefärbt zu sein. Das Erscheinen der rothen Zone bei den auf gewöhnliches Futter gesetzten Tauben (in der zweiten Wachsthumsperiode) ist auch nur dem zweiten Wachsthumsstadium eigenthümlich (Taf. IX. Fig. 18E. — Taf. X. Fig. 24) und die einmal in diesem Stadium entstandene rothe Zone kann natürlich auch in späteren Stadien verfolgt werden. Trifft man in der zweiten Versuchsperiode an Röhrenknochen eine innere rothe Zone, so ist gewiss, dass die Tauben im ersten oder im Beginn des zweiten Wachsthumsstadiums mit Farbstoff gefüttert wurden und dass die betreffende Zone die primäre Knochenschicht einnimmt, wo sie auch entstanden ist. Wenn Kolliker, indem er sich auf Flourens beruft, zur Widerlegung meiner Angaben über Knochenwachsthum den Umstand anführt, dass eine während der Krappfütterung entstandene rothe Zone nach einer langdauernden Aussetzung des Farbstoffs zu einer innern werden kann, so kann ich ihn versichern, dass eine solche Wanderung der Zone ein Mährchen ist. Denn bis jetzt ist ein solcher Vorgang noch nicht durch genaue Untersuchungen nachgewiesen worden. Was die äussere und intermediäre rothe Zone betrifft, so liegen dieselben in der zweiten Versuchsperiode auch im Bereich der generellen Streifen. Füttert man eine Taube mit Krapp und setzt den Farbstoff im Beginn des zweiten Wachsthumsstadiums, d. h. bald nach der Entstehung des generellen Grund-

streifens aus und untersucht dieselben nach dem Ablauf des zweiten Wachsthumsstadiums, so wird natürlich der generelle Grundstreifen mit den neu abgelagerten Knochenschichten bedeckt werden und darum unter Umständen die Erscheinung einer intermediären rothen Zone bedingen. Das ist die einzige scheinbare Wanderung dieses Gebildes, welche man bei einem genauen Studium der periostalen Ablagerungen beobachten kann und welche ich schon bei der Besprechung der ersten Versuchsperiode erwähnt habe.

Aus den Beobachtungen von Flourens, Brullé und Hugueny und der anderen Forscher, welche die durch Krapp gefärbten Knochen von Säugethieren untersuchten, geht hervor, dass, wenn man ein Thier mit Krapp füttert, diese Fütterung einige Zeit unterbricht und dann wieder fortsetzt, an Röhrenknochen so viel rothe Zonen sich finden, wie viel mal das Thier der Einwirkung des Farbstoffs unterworfen wurde; die ungefärbten Knochenschichten, welche die rothen Zonen trennen, entsprechen in diesem Falle den Pausen, während welcher die Krappfütterung sistirt wurde. Dass man solche Bilder wirklich gewinnen kann, dagegen habe ich nichts zu sagen, aber darauf will ich aufmerksam machen, dass dieselben nur im zweiten Wachsthumsstadium möglich sind. Aus dem, was bis jetzt über die Krappfütterung geschrieben und abgebildet wurde, scheint es mir nicht nur höchst wahrscheinlich, sondern fast sicher, dass bei Säugethieren auch die von mir beschriebenen Stadien des Knochenwachsthums existiren [1]), aber natürlich bei Hunden und Schweinen, an welchen man gewöhnlich experimentirt, von einer viel längeren Dauer sind. Meiner Meinung nach, bieten die Tauben für solche Studien den Vorzug, dass der Wachsthumsprocess sehr schnell verläuft und darum die in kurzer Zeit auf einander folgenden Erscheinungen viel leichter aufzufassen und zu beurtheilen sind, abgesehen davon, dass wegen der Kleinheit der Knochen ein topographisches Studium viel erleichtert wird. Jedenfalls werden die Bilder, welche wir an Krappknochen der Tauben nach etwa anderthalb Monat erhalten, bei einem Hund wahrscheinlich erst nach einer viel längeren Zeit gewonnen. Ich will aber damit gar nicht sagen, dass Säugethiere für diese Untersuchung unbrauchbar sind, im Gegentheil, es ist sehr möglich, dass einige Erscheinungen des Knochenwachsthums bei einem sehr langsam verlaufenden Wachsthumsprocess viel leichter zu studieren sind.

In manchen Fällen sind die Krappknochen der ersten Versuchsperiode von denjenigen der zweiten schwierig oder gar nicht zu unterscheiden. Es hängt dies von der Dauer der Krappfütterung, der Dauer der Aussetzung und dem Alter des Thieres zur Zeit der ersten Darreichung, sowie der Aussetzung des Farbstoffs ab. Ist die Taube jung (14 Tage), dauert die Krappfütterung nicht lange (14 T.), so tritt nach einer 2monatlichen Aussetzung des Farbstoffs eine Entfärbung auf, welche man bei der makroskopischen Betrachtung der Knochen wahrnimmt. Währt bei einem gleich alten Thiere die Krappfütterung sehr lang, so werden die Knochen sehr schwierig entfärbt. Wird bei einer jungen Taube nach einer kurz dauernden Darreichung des Farbstoffs (14 T.) die Krappfütterung während eines viel längeren Zeitraums ausgesetzt (15 Wochen), so ist eine richtige Beurtheilung der Knochen viel leichter.

Tritt in den Krappknochen eine Entfärbung auf, so erscheint dieselbe anfangs in der

1) Die Krappknochen der Säugethiere habe ich noch nicht systematisch studiert. Bei einem jungen Hund jedoch, welcher im Alter von 8 Wochen mit Krapp gefüttert und nach 7wöchentlicher Fütterung untersucht wurde, habe ich an Röhrenknochen die generellen und Havers'schen Streifen gefunden.

Mitte der Diaphyse und etwas später an den Gelenkenden; die Knochenregion aber, welche zwischen der Mitte der Diaphyse und den Gelenkenden liegt, behält länger ihre frühere Färbung. Die blass gewordenen Theile des Knochens werden nie von ihren intensiv gefärbten Umgebungen scharf abgegrenzt, die beiden Nuançen fliessen so unmerklich zusammen, dass es absolut unmöglich ist, die Ausdehnung der in Decoloration begriffenen Stelle zu bestimmen.

In der zweiten Versuchsperiode verlieren die Krappknochen ihre Farbe nicht etwa dadurch, dass die gefärbten Knochenschichten zu Grunde gehen, sondern dadurch, dass dieselben an Ort und Stelle erblassen, *decolorirt* werden. Da die durch Krapp gefärbten Knochenschichten ein charakteristisches Aussehen haben und immer erkannt werden können, so kann die Entfärbung derselben ohne Weiteres durch die directe Beobachtung bestätigt und demonstrirt werden. Untersucht man die in Decoloration begriffenen Krappknochen, so kann man verschiedene Stufen der Entfärbung unterscheiden. Als Untersuchungsobject können die uns schon bekannten Gebilde, z. B. die *generellen Streifen* dienen. Beobachtet man die in Decoloration begriffenen generellen Streifen an einem und demselben mikroskopischen Schliffe, so kann man sich überzeugen, dass *nicht nur verschiedene Streifen, sondern die verschiedenen Stellen eines und desselben Streifens verschiedene Stufen der Entfärbung darbieten* und dass die schon ganz entfärbten Segmente eines und desselben generellen Streifens in die in Decoloration begriffenen unmerklich und ohne scharfe Grenze übergehen.

Ich kann für solche Untersuchungen besonders den *generellen Grundstreifen* empfehlen. Da wir aus der Wachsthumsgeschichte der Knochen wissen, dass jener Streifen nie die innere Knochenfläche erreicht, also von dem Tubus medullaris aus nicht zerstört werden kann und wegen seiner charakteristischen Lage leicht zu erkennen und immer genau zu verfolgen ist, so giebt derselbe das beste Untersuchungsobject ab, um uns zu überzeugen, dass die Krappfärbung keineswegs durch eine Knochenzerstörung, sondern eine Knochenentfärbung schwindet (Taf. IX. Fig. 18 a. — Taf. X. Fig. 24 a). Bei einer genauen Orientirung kann man die Entfärbung der Knochen an allen Krappstreifen studieren. Aus solchen Studien ergiebt sich, dass diejenigen Stellen zuerst decolorirt werden, welche von Anfang an weniger intensiv gefärbt worden sind. Die Entfärbung geht gewöhnlich in der Richtung von der Knochenoberfläche gegen den Tubus medullaris, so dass die secundären generellen Streifen zuerst erblassen, dann folgt der generelle Grundstreifen und später die primäre Knochenschicht.

Werden die Tauben während der zwei ersten Wachsthumsstadien mit Krapp gefüttert, so geht die Decoloration ungemein langsam vor sich. Wie lange bei solchen Thieren die Färbung der Knochen unverändert sich erhalten kann, darüber habe ich keine eigene Erfahrung. Serres und Doyère haben bei einer Taube, bei welcher die Krappfütterung während 8 Monat ausgesetzt wurde, die Färbung der Knochen ebenso brillant gefunden wie an den Knochen des beim Beginn der Aussetzung amputirten Flügels. Es versteht sich von selbst nach dem, was ich in dieser Arbeit auseinandergesetzt habe, dass die Persistenz der Färbung in diesem Falle keineswegs dadurch erklärt werden kann, dass wegen der voll-

ständigen Ausbildung der Knochen keine Knochenresorption mehr stattgefunden hat. Man kann also mit Kölliker nicht übereinstimmen, welcher gerade die von Serres und Doyère beobachtete Taube als einen Beweis anführt, dass die einmal stattgefundene Färbung der Knochenschichten nur durch eine Zerstörung der letzteren schwindet.

Eine schwer zu beantwortende Frage ist die, ob die von mir als ungefärbt beschriebenen und abgebildeten Knochenschichten wirklich farblos sind? Bei der makroskopischen Betrachtung scheinen die Knochen der mit Krapp fortgefütterten sowie der auf gewöhnliche Nahrung gesetzten Tauben in ihrer ganzen Masse durch und durch gefärbt zu sein, mit dem Unterschied, dass einige Schichten intensiver, andere weniger intensiv gefärbt sind. Es unterliegt keinem Zweifel, dass in einigen Fällen wirklich die ganze Knochenmasse roth ist. Man kann sich leicht davon überzeugen, wenn man ziemlich grobe Schliffe bei schwacher Vergrösserung und bei auffallendem Lichte untersucht (Taf. IX. Fig. 12). In anderen und viel häufigeren Fällen findet man bei der mikroskopischen Untersuchung immer ungefärbte Stellen, obwohl makroskopisch die Knochen durch und durch roth zu sein scheinen. An sehr feinen Schliffen erscheint die ganze Knochensubstanz, nur die Krappstreifen ausgenommen, immer ungefärbt. Die Erscheinung, dass die makroskopisch rothen Knochenschichten bei der mikroskopischen Untersuchung sich farblos zeigen, wurde schon von Serres und Doyère beobachtet. Diese Forscher haben die makroskopisch sichtbare und unter dem Mikroskop an dünnen Schliffen schwindende Färbung scheinbare Färbung genannt (coloration apparante). Nach den genannten Beobachtern wird diese dadurch erklärt, dass die an den Rändern intensiv gefärbten Havers'schen Kanäle durchschimmern und auf solche Weise die Färbung der ganzen Knochenmasse durch »transparance« bedingen. Wäre es nicht vielleicht richtiger die makroskopisch sichtbare und unter dem Mikroskop schwindende Färbung eine scheinbare Farblosigkeit zu nennen? Die scheinbare Färbung von Serres und Doyère hängt von der diffusen Färbung ab, welche bei der Vergrösserung der Oberfläche und Verdünnung des Objects schwindet, um einer scheinbaren Farblosigkeit Platz zu machen; — diese Erscheinung ist ja physikalisch leicht zu begreifen. Wie weit aber die diffuse Färbung geht und ob dieselbe mehr ausgebreitet ist, als ich gefunden habe, das weiss ich nicht zu sagen. Wir haben schon früher gesehen, dass die diffuse Färbung nie selbständig ist, sondern von der Verbreitung der streifigen Färbung abhängt und immer ohne scharfe Grenze sich verliert. Für den Zweck dieser Arbeit ist es wichtig den Ausgangspunct dieser Färbung zu finden und ihre Verbreitungsweise zu studieren, was durch eine genaue Verfolgung der streifigen Färbung erreicht werden kann; was aber die diffuse Färbung betrifft, so ist es zur Zeit fast gleichgültig, ob dieselbe etwas bedeutendere Verbreitung hat, als ich bei meinen mikroskopischen Untersuchungen gefunden habe. Wenn ich an einem groben Schliff, bei auffallendem Lichte, guter Beleuchtung und auf einer weissen Unterlage keine Färbung finde, so erkläre ich die betreffende Stelle für farblos. Es ist aber möglich, dass meine Annahme unrichtig ist und dass die betreffende Stelle diffus gefärbt ist, aber so schwach, dass die

Färbung nur en masse sichtbar ist. Wäre es unzweifelhaft nachgewiesen, dass eine solche Färbung der ganzen Knochenmasse wirklich vorhanden ist, so habe ich trotzdem nichts an den von mir gezogenen Schlüssen zu ändern.

Besonders muss ich betonen, dass die Verbreitung der Färbung in den Krappknochen viel bedeutender ist, als man gewöhnlich annimmt. Füttert man eine 4monatliche Taube eine gewisse Zeit mit Krapp, so findet man die Knochen durch und durch roth. Mikroskopirt man solche Knochen, so sieht man, die beiden Knochenflächen je mit einem sehr feinen rothen Saume umgeben und Alles, was zwischen diesen zwei Säumen liegt, d. h. die ganze Knochenwand mit den Havers'schen Kanälen erscheint ganz farblos und lässt selbst bei auffallendem Lichte keine Spur von Färbung entdecken. Natürlich kann die makroskopisch sichtbare gleichmässige Färbung der ganzen Knochenwand nicht anders als durch eine diffuse Färbung erklärt werden, welche aber so schwach ist, dass sie bei der Verdünnung des Objects nicht mehr zu sehen ist. Wenn die bei sehr jungen Tauben im Laufe von 24 Stunden erzielte und makroskopisch sichtbare Färbung der ganzen Knochenmasse durch Transparenz erklärt werden kann, da die Havers'schen Kanäle in diesem Falle gefärbt werden, so genügt diese Erklärung für solche Fälle, wo die Havers'schen Kanäle farblos blieben, nicht.

Ich werde noch weiter gehen und die Thatsache anführen, dass bei den mit Krapp gefütterten und auf gewöhnliche Nahrung gesetzten Tauben die während der Aussetzung des Farbstoffs gebildeten Knochenschichten gefärbt werden können. Wird eine junge, etwa 8 Tage alte Taube 2—3 Tage mit Krapp gefüttert, dann auf gewöhnliches Futter gesetzt und nach einigen Tagen untersucht, so trifft man die gegen die epiphysären Knorpel gerichteten Enden der perichondralen Grundschicht ebenso intensiv roth, wie die übrige, während der Fütterungsperiode gefärbte Knochenmasse. Untersucht man die allerjüngsten, auf die Knorpelkanäle abgelagerten endochondralen Knochenlamellen, so findet man dieselben gefärbt. Füttert man eine junge Taube einige Tage mit Krapp und setzt den Farbstoff in einem Alter des Thieres aus (12—14 Tage), wo die Verknöcherung des Brustbeins an der Incisura sternalis noch im Beginn ist, und untersucht die Taube später, wenn das Brustbein verknöchert ist, so findet man fast den ganzen Knochen gefärbt. An der Incisura sternalis ist die Färbung am intensivsten, sie verliert sich allmählig gegen das untere Ende des Knochens (processus abdominalis). Ich habe zwei Fälle beobachtet, in welchen die eben von mir beschriebene Erscheinung sehr auffallend war. Setzt man eine junge, einige Zeit mit Krapp gefütterte Taube auf gewöhnliche Nahrung und untersucht man dieselbe viel später, wo die Sehnen schon verknöchert sind, so findet man diese mehr oder weniger intensiv roth. Diese Thatsache kann man nicht anders erklären, als durch die Annahme, dass der Farbstoff sehr lange im Organismus verweilt, in das Blutgefässsystem aufgenommen wird und die während der Aussetzung der Krappfütterung gebildeten Knochenschichten färbt.

Ich komme zu den Thatsachen, deren genaue Erforschung wegen der Schwierigkeit

des Gegenstandes für mich unmöglich war und deren richtige Beurtheilung als ein Desiderat weiterer Forschungen anzusehen ist. Schon seit langer Zeit wurde gefragt, was eigentlich in einem Knochen durch Krapp gefärbt wird? Da im ganzen Körper nur diejenigen Gebilde durch den Farbstoff tingirt werden, welche Kalkerden enthalten, so wurde angenommen, dass der Farbstoff an Kalksalze gebunden ist. Entkalkt man aber die Krappknochen vorsichtig mit verdünnter Salpetersäure, so bleiben die Knochen roth. Allerdings verliert in einigen Fällen die Farbe viel an Intensität, in anderen aber ist der Unterschied sehr unbedeutend. Bei der Entkalkung mit der verdünnten Milch- oder Salzsäure und dem Holzessig schwindet die Farbe ebenfalls nicht vollständig, und manchmal gelingt es noch ziemlich intensiv gefärbte Knochen zu erhalten[1]. Aus dieser Thatsache habe ich früher[2] den Schluss gezogen, dass die Farbe nicht an die Kalksalze, sondern an die organische Grundlage der Knochen gebunden ist. Als ich später die Krappknochen mit kochender Natronlauge behandelte und die organischen Bestandtheile so entfernte, dass der Knochen bei einer leisen Berührung zerfiel, fand ich den der organischen Grundlage beraubten Krappknochen fast ebenso roth, wie früher. Man kann also glauben, dass die Farbe an beiden Bestandtheilen, an den organischen sowie an den anorganischen haftet. Da es noch nicht mit Sicherheit bekannt ist, ob die beiden Bestandtheile der Knochen mechanisch oder chemisch an einander gebunden sind, so ist die Beantwortung der chemischen Seite des uns beschäftigenden Gegenstands zur Zeit kaum möglich.

Betrachten wir die durch Krapp bewirkte Färbung der Knochen vom physiologischen Gesichtspuncte aus, so sehen wir, dass dieselbe durch die Saftkanäle und durch die mit denselben in Verbindung stehenden Knochenkörperausläufer sich verbreitet und die Wandungen dieses Saftkanalsystems färbt; die Färbung ist nach der Richtung, in welcher das Saftkanalsystem mehr entwickelt ist, wo die Saftströmung als bedeutender betrachtet werden muss, also in der Richtung der generellen und Havers'schen Saftkanäle am intensivsten. Obwohl an den Wandungen der Ausläufer nie eine Färbung zu entdecken ist, muss dieselbe doch nothwendiger Weise als vorhanden angenommen werden, anders ist die diffuse (scheinbare) Färbung nicht zu erklären. Ist diese letzte Annahme richtig, so wird Manches klar, was ohne dieselbe unverständlich bleibt. Wenn wir eine solche Färbung, welche an jedem einzelnen Ausläufer nicht sichtbar ist, summiren, so wird dadurch eine intensive Färbung solcher Stellen, an welchen die Ausläufer sehr dicht neben einander liegen, erklärt. An den Knochen der Tauben des ersten Wachsthumsstadiums haben wir constant Gelegenheit zu beobachten, dass die Ausläufer der Knochenkörperchen an den Rändern der Havers'schen Kanäle und an den beiden Knochenflächen am bedeutendsten (geflechtartig) entwickelt sind. Das feine Bild, welches die betreffenden Stellen darbieten, kann

1) Die entkalkten Krappknochen sind für das mikroskopische Studium darum nicht geeignet, weil die streifige Färbung diffus wird.

2) Ueber die Krappfütterung. Centralbl. 1873. No. 47.

nur mit der Immersionslinse aufgelöst werden. Werden die Wandungen der Ausläufer gefärbt, so fliesst das ganze Bild bei schwacher Vergrösserung in einen rothen Saum zusammen; — in der Mitte der Knochenbalken aber, wo die Abstände zwischen den Ausläufern verhältnissmässig gross sind, wird die Färbung wegen der grösseren Entfernung der schwach gefärbten Theilchen unsichtbar. An den Rändern der Havers'schen Kanäle liegen also die gefärbten Theilchen dicht neben einander, in der Mitte der Knochenbalken dagegen zerstreut auf einer grossen Fläche. Diese Erklärung wird dadurch unterstützt, dass im zweiten Wachsthumsstadium, in welchem die Havers'schen Saftkanäle gebildet werden, solche Geflechte von Ausläufern an den Rändern der Havers'schen Kanäle und an den Knochenflächen periodisch vorkommen, wo dann auch die Färbung der Ränder selbst periodisch auftritt und jedesmal mit der Entwicklung des Geflechts zusammenfällt. Im dritten Wachsthumsstadium trifft man auch constant die Ausläufer an den beiden Knochenflächen mehr als an den andern Stellen entwickelt und die durch Krapp gewonnenen Bilder mit denjenigen des ersten Wachsthumsstadiums übereinstimmend. Da die Knochensubstanz nach der Richtung der Saftströmung gefärbt wird, so ist das von mir beschriebene Saftkanalsystem als Vermittler zwischen dem Blut und Gewebe anzusehen und wohl als lymphatisches System der Knochen zu betrachten.

Es fragt sich jetzt, ob die Saftkanäle nur zur Zeit ihrer Entwicklung oder auch viel später, wenn dieselben ganz ausgebildet und zu dornkronenförmigen Saftkanälen geworden sind, durch Farbstoff gefärbt werden können. Es ist jedoch schwierig zu sagen, ob der zu beobachtende, gefärbte Saftkanal vor dem Experiment als ungefärbter Kanal existirte oder während der Krappfütterung entstanden ist und im Moment seiner Bildung gefärbt wurde. Wenn man aber den Umstand ins Auge fasst, dass die neu entstandenen Saftkanäle nie auf einmal, sondern nach und nach ihre definitive, intensiv rothe Färbung annehmen, so ist es sehr möglich, dass die fertigen Saftkanäle während der Krappfütterung gefärbt werden können.

Zu Gunsten dieser letzten Annahme spricht noch die Thatsache, dass die Bilder, welche denjenigen an Krappknochen zu beobachtenden im Wesentlichen ähnlich sind, noch auf einem anderen Weg, nämlich durch die Einspritzung von Indigokarminlösung ins Blut der Thiere zu gewinnen sind. Injicirt man einer erwachsenen Taube etwa bis 25 Pravat'sche Spritzen von Indigokarminlösung ins Blut, so findet man eine halbe Stunde nach der Operation Knochen, Knorpel, Sehnen und Fascien blau tingirt. Bei der makroskopischen Betrachtung scheinen die Knochen in ihrer ganzen Masse durch und durch gleichmässig gefärbt zu sein. Mikroskopirt man die Knochen an feinen Schliffen, so findet man, dass die beiden Flächen und die Ränder einiger Havers'schen Kanäle je mit einem blauen Saum umgeben sind. Noch interessanter sind die Bilder, welche man an jungen Thieren gewinnt. So habe ich bei einer 3wöchentlichen Taube, der 17 Pravat'sche Spritzen Indigokarminlösung ins Blut injicirt wurden, eine halbe Stunde nach der Operation gefunden, dass manche Havers'sche Kanäle in einiger Entfernung von

ihren Rändern je mit einem blauen Ring umgeben waren, während die zwischen dem Ring und dem Lumen des Kanals liegende Knochensubstanz (canaliculäres Knochenterritorium) farblos war. An einigen endochondralen Balken konnte ich heliblaue Streifen verfolgen, und bei einer genauen Untersuchung ergab sich, dass gerade an diesen Stellen Saftkanäle existirten. Makroskopisch schienen die Knochen ziemlich intensiv und in ihrer ganzen Masse gleichmässig blau. Diese Beobachtungen stimmen auch mit dem, was ich über die Verbreitung der Färbung durch das Saftkanalsystem gesagt habe, vollständig überein.

Wenn wir bei der Krappfütterung erwachsener Tauben nie ein solches Krappbild erhalten können, wie bei den Thieren, welche im Laufe der zwei ersten Wachsthumsstadien mit Farbstoff gefüttert wurden, so widerlegt diese Thatsache meine Annahme nicht, da der grösste Theil der Saftkanäle bald nach ihrer Entstehung geschlossen wird. Doch habe ich bei den Tauben, bei welchen der Ablagerungsvorgang ganz abgelaufen ist, die mit rothen Ringen in einiger Entfernung von den Rändern umgebenen Havers'schen Kanäle gesehen.

Was die Frage betrifft, ob die während der Aussetzung der Krappfütterung entstandenen Saftkanäle gefärbt werden, so habe ich Bilder gesehen, welche diese Frage bejahend zu beantworten scheinen. Gerade zu diesem Zwecke wurde eine 2wöchentliche Taube mit Krapp gefüttert und, da der erste generelle Streifen (Grundstreifen) nach meinen Beobachtungen ungefähr im Alter von 30 Tagen erscheint, im Alter von 28 T., d. h. nach 2wöchentlicher Krappfütterung auf gewöhnliche Nahrung gesetzt. Nach 16tägiger Aussetzung des Farbstoffs habe ich das im 38. Versuche beschriebene Bild erhalten. In der Nähe des Ernährungskanals fand ich drei, im übrigen Umkreise des Knochens zwei generelle Streifen. Ich glaube, dass in diesem Falle, wenn nicht alle drei, doch wenigstens die zwei oberflächlichsten (secundären) generellen Streifen während der Aussetzung der Krappfütterung gebildet worden sind, und gründe meine Meinung darauf, dass der secundäre generelle Streifen die Knochenoberfläche in einer grossen Ausdehnung berührt. Es ist also ganz unmöglich anzunehmen, dass der betreffende Streifen vor der Aussetzung des Farbstoffs existirte und während 16 Tage, d. h. während der ganzen Hälfte des zweiten Wachsthumsstadiums, wo die periostale Knochenablagerung sehr reichlich ist, keine neuen Knochenschichten gebildet wurden. Der dritte generelle Streifen liegt am Rande des Foram. nutritium und ist noch späteren Ursprungs. Dieser Versuch spricht auch zu Gunsten meiner Annahme. Eine richtige Beurtheilung einzelner Fälle ist übrigens sehr schwierig und bedarf noch weiterer Untersuchungen; da es aber keinem Zweifel unterliegt, dass der nach der Aussetzung der Krappfütterung gebildete Knochen gefärbt werden kann und dass die Farbe durch das Saftkanalsystem geleitet wird, so ist es auch nothwendig anzunehmen, dass die nach der Aussetzung des Farbstoffs gebildeten Saftkanäle in gewissen Fällen durch Krapp gefärbt werden.

Für die Leser, welche für den behandelten Gegenstand sich interessiren und die Studien der Krappknochen fortsetzen wollen, empfehle ich zuerst sich an solchen Krappräparaten, welche voll-

ständige Krappbilder darstellen, zu orientiren, das Detail bei auffallendem Lichte genau zu studieren und dann die unvollständigen Krappbilder Schritt für Schritt zu verfolgen.

Ich will noch darauf aufmerksam machen, dass die Knochenentwicklung bei verschiedenen Tauben nicht immer gleich, sondern bei einigen schneller, bei andern etwas langsamer vor sich geht. Bei kranken Tauben bleibt das Knochenwachsthum merklich zurück. Manches hängt also von den hygienischen Verhältnissen ab, und die von mir bestimmte Dauer der Wachsthumsstadien ist darum als approximativ zu betrachten. Da aber der ganze Process des Knochenwachsthums sehr schnell abläuft, so ist der Unterschied sehr unbedeutend und kann für das erste Wachsthumsstadium nur einige Tage betragen. Die Dauer des zweiten Wachsthumsstadiums unterliegt aber bedeutenderen Schwankungen und ich glaube, dass dasselbe in einigen sehr seltenen Fällen bis zum Ende des dritten Lebensmonats sich erstrecken kann.

Als charakteristisch für das zweite Wachsthumsstadium betrachte ich die Bildung der generellen und Havers'schen Streifen, doch muss ich sagen, dass die Entstehung der letzteren sehr oft oder fast immer etwas früher, als die der ersteren stattfindet.

Die Krappbilder habe ich an Röhren- und einigen platten Knochen studiert; was aber den Schädel und die Wirbelsäule betrifft, so sind die Knochen derselben so porös und so zerbrechlich, dass weder Sägen noch Schleifen derselben möglich ist. Ich habe mich darauf beschränkt, die Splitter dieser Knochen zu studieren, und konnte hier ebenfalls die generellen und Havers'schen Streifen unterscheiden.

Am Ende dieses Capitels mag es zweckmässig sein die aus den Krappversuchen gezogenen Schlussfolgerungen kurz zu resumiren:

1. Makroskopisch betrachtet, scheinen die Knochen der mit Krapp fortgefütterten Tauben in ihrer ganzen Masse durch und durch gefärbt; bei jungen Thieren ist diese Färbung im Laufe einiger Stunden zu erzielen.

2. Je älter die Tauben sind, desto schwieriger werden die Knochen gefärbt, so dass bei den ganz alten Tauben die Färbung des Skelets nicht immer gelingt.

3. Die herrschende Meinung, dass der Farbstoff nur mit den während der Krappfütterung abgelagerten Knochenschichten sich verbindet und nur durch eine Zerstörung dieser Schichten schwindet, ist irrthümlich.

4. Rothe, von den farblosen Knochenpartieen scharf abgegrenzte Knochenschichten existiren gar nicht. In allen Wachsthumsstadien und bei verschieden langer Dauer der Krappfütterung sind die Uebergänge zwischen gefärbten und farblosen Schichten so unmerklich, dass es oft unmöglich ist zu entscheiden ob gewisse Knochenschichten gefärbt oder farblos sind.

5. Während der Knochenentwicklung werden Saftkanäle gebildet, welche mit den Ausläufern der Knochenkörperchen in Verbindung stehen, mit denselben ein Ganzes bilden und ein Kanalsystem darstellen, welches wohl als lymphatisches System der Knochen betrachtet werden kann.

6. Der Farbstoff wird durch die Saftkanäle und Knochenausläufer verbreitet; im ersten Falle erscheint die Färbung in Gestalt feiner, die Saftkanäle begleitender Streifen, im letzteren aber ist sie diffus und erscheint, da die Ausläufer an den Ufern der Kanäle am reichlichsten entwickelt sind, an diesen Stellen am intensivsten.

7. Die Färbung der Saftkanäle ist nicht von Anfang an definitiv, sondern gewinnt

eine gewisse Intensität im Laufe des Experiments, ohne bei langdauernder Fütterung dunkler zu werden.

8. Der verschiedenartige Verlauf der Krappstreifen erzeugt sehr complicirte Bilder, welche aber auf zwei Systeme von Streifen oder Linien: auf die generellen, der Knochenfläche mehr weniger parallel verlaufenden und die Havers'schen, die gleichnamigen Kanäle umgebenden Streifen zurückgeführt werden können. Diesen Linien entsprechen die noch existirenden oder die in einem früheren Entwicklungsstadium vorhanden gewesenen Saftkanäle.

9. Die Krappbilder lassen ziemlich scharf drei verschiedene Stadien des Knochenwachsthums unterscheiden. Bei den im ersten Wachsthumsstadium mit Farbstoff gefütterten Tauben werden die beiden Knochenflächen und die Ränder der Havers'schen Kanäle je mit einem feinen rothen Saum umgeben, dessen Breite, trotz der fortgesetzten Krappfütterung immer dieselbe bleibt. Im zweiten Wachsthumsstadium entstehen die generellen und Havers'schen Streifen, wobei die in Bildung begriffenen Knochenschichten immer farblos erscheinen. Im dritten Wachsthumsstadium (nach dem Ablauf des Ablagerungsprocesses) werden die beiden Knochenflächen und in einigen Fällen die Ränder der Havers'schen Kanäle gefärbt.

10. Die zwischen den generellen Streifen liegenden Knochenschichten werden mehr oder weniger diffus gefärbt, aber so, dass die Färbung gegen die Mitte dieser Schichten unmerklich verloren geht. Die diffuse, von den Ufern der Havers'schen Saftkanäle ausgehende Färbung ist gewöhnlich nicht an beiden Seiten der Saftkanäle gleich intensiv.

11. Durch die charakteristischen Krappstreifen wird die ganze Knochenwand in zwei Schichten getheilt und diese letzteren werden in verschiedene Knochenterritorien zerlegt (vollständiges Krappbild).

12. Der Rand des For. nutritium und die Wand des Canalis nutritius verhalten sich in allen Wachsthumsstadien wie die äussere Knochenfläche.

13. Bei den mit Krapp gefütterten Tauben kann man an Röhrenknochen makroskopisch sichtbare, rothe Zonen beobachten. Eine solche Zone kann entweder eine äussere, intermediäre oder innere sein. Die Abwesenheit oder das Vorhandensein der rothen Zonen sowie die Zahl und relative Lage derselben wird durch die Anordnung der Krappstreifen und die Verbreitung der diffusen Färbung bedingt und ist von dem Alter und der Individualität der Thiere, Beginn und Dauer der Krappfütterung und den hygienischen Verhältnissen abhängig.

14. Die während der Aussetzung des Farbstoffs abgelagerten Knochenschichten können gefärbt werden.

15. Wird die Krappfütterung für eine lange Zeit ausgesetzt, so werden die roth gefärbten Knochenschichten decolorirt; diese Entfärbung geht immer sehr langsam und verhältnissmässig desto schneller vor sich, je jünger die Thiere zur Zeit der Aussetzung sind.

16. Die charakteristischen Krappbilder erlauben uns eine Topographie der Knochen bei jungen und erwachsenen Thieren zu begründen und zu gleicher Zeit die die Knochenarchitectur bildenden Elemente als bleibende Gebilde während des ganzen Lebens der Thiere zu verfolgen.

IV. Knochenwachsthum.

Reticuläre, trabeculäre und glatte Ossificationsflächen. — Ueberkleidete und nackte aplastische Flächen. — Wachsthumslacunen und ihre Varietäten. — Charakteristik des interstitiellen Wachsthums. — Proliferirende Knotenpuncte und proliferirende Knochenterritorien. — Verschiebung der Knochenterritorien. — Bedeutung der intramedullären Ossification. — Interterritoriale Linien. — Senescenz der Knochen. — Schluss.

Schon früher habe ich hervorgehoben, dass die Knochen theils durch eine ungleichmässige Ablagerung neuer Knochenschichten an ihren Flächen, theils interstitiell wachsen. Durch eine Combination dieser zwei Wachsthumsvorgänge — die Apposition und Intussusception — werden, abgesehen von der selbständigen Entwicklung der die einzelnen Knochen zusammensetzenden Theile, die Knochen typisch gestaltet.

Den ersten Wachsthumsmodus anlangend (Apposition), so haben mir meine weiteren Beobachtungen neue Thatsachen geliefert, welche zu Gunsten einer ungleichmässigen Knochenablagerung sprechen; was den zweiten Wachsthumsvorgang (Intussusception betrifft, so kann ich neue Beweise bringen, dass im Knochenparenchym interstitielle Vorgänge während der Knochenentwicklung ablaufen, welche das Knochengewebe den anderen lebendigen Geweben gleich stellen und zur Ausbildung einer typischen Form der Knochen beitragen.

In Beziehung auf die modellirende Resorption will ich von vorn herein betonen, dass die von Kölliker in der allerneuesten Zeit gegebene Deutung der Resorptionsgrübchen an den Knochen durch meine Studien nicht nur nicht die geringste Stütze findet, sondern mit denselben in einem directen Widerspruch steht. Die vermuthete Bedeutung der an den wachsenden Knochen vorkommenden und unter dem Namen Howship'sche Lacunen bekannten Gebilde wird durch das genetische und topographische Studium der wachsenden Knochen widerlegt. Für das Studium seiner Wachsthums-, Resorptions- und indifferenten Flächen hat Kölliker zwei Methoden combinirt: die Färbung der Knochen durch Krappfütterung und die mikroskopische Controle der gefärbten und farblos gebliebenen Stellen. Er hat gefunden, dass die gefärbten Stellen, welche er als während der Krappfütterung abgelagerte Schichten betrachtet, bei der mikroskopischen Controlirung als Wachsthumsflächen

und die farblosen als Resorptions- oder indifferente Flächen sich erwiesen. Die Annahme, von welcher er bei seinen Untersuchungen ausgegangen ist, schien also durch die mikroskopische Beobachtung constatirt zu sein. Im vorigen Capitel habe ich schon die Unrichtigkeit der Kölliker'schen Ansicht über Krappfütterung nachgewiesen und glaube, dass diese meine Beobachtungen schon an und für sich genügen, um die Ergebnisse, welche Kölliker bei der mikroskopischen Untersuchung der Krappknochen erhalten hat, zu widerlegen.

Studiert man die Knochen in den verschiedenen Stadien ihrer Entwicklung, so trifft man mit grossen, abgerundeten oder sternförmigen Osteoblasten bedeckte Knochenbalken neben anderen, welchen der epithelartige Ueberzug ganz und gar fehlt. Nach unserer jetzigen Anschauungsweise über die Osteogenese ist die Annahme gerechtfertigt, dass im ersten Falle an der betreffenden Knochenfläche eine Knochenablagerung, im letzteren aber keine Knochenneubildung stattfindet. Bei Tauben wie bei Säugethieren unterscheide ich darum zweierlei Flächen: die Ossifications- und die aplastischen Flächen.

Die Beantwortung der Frage ob die gegebene Knochenfläche eine Ossifications- oder eine aplastische Fläche darstellt, ist in einigen Fällen sehr schwierig. Untersucht man die Havers'schen Kanäle bei Tauben im ersten Wachsthumsstadium, so findet man, dass die Ränder derselben gewöhnlich einen epithelartigen Ueberzug besitzen und dass die Lumina dieser Kanäle bei der fortwährenden Knochenentwicklung immer enger und enger werden. Es ist also nicht nur höchst wahrscheinlich, sondern gerade unzweifelhaft, dass die Lumina der Havers'schen Kanäle durch eine Ablagerung neuer Knochensubstanz verengt werden. Erinnern wir aber an die Thatsachen, welche uns die Krappversuche in dem betreffenden Wachsthumsstadium geliefert haben, so finden wir, dass die die Havers'schen Kanäle umgebenden rothen Säume (welche unmittelbar die Ränder dieser Kanäle bilden), trotz der Dauer der Fütterung und der Verengerung der Havers'schen Kanäle, immer als feine rothe Linien erscheinen. Wie kann man diese letztere Thatsache mit der Verengerung der Lumina durch eine Apposition in Einklang bringen? Wäre die Meinung richtig, dass an den Rändern der Havers'schen Kanäle ein Zerstörungsprocess stattfindet, so würden wir die rothen Säume nicht als vollständige, den ganzen Rand umgebende Ringe finden, dieselben müssten an einigen Havers'schen Kanälen wenigstens mehr oder weniger durch die modellirende Resorption zerstört werden; das ist aber nicht der Fall; während des ganzen betreffenden Wachsthumsstadiums sind die rothen Säume als ununterbrochene und ganz vollständige Ringe vorhanden (Taf. X. Fig. 21 a).

Aus diesen Beobachtungen ergiebt sich, dass die beiden Processe — die Knochenablagerung und Resorption — an den Rändern der Havers'schen Kanäle, d. h. gerade an solchen Stellen, an welchen sie am meisten und mit der grössten Sicherheit behauptet werden, mehr als zweifelhaft sind. Durch welche Vorgänge die Lumina der Havers'schen Kanäle in dem ersten Wachsthumsstadium verengert werden, das ist schon eine andere Frage, — ich will nur den Umstand hervorheben, wie es oft misslich ist aus dem Verhalten der wandständigen Zellen zu den Knochenflächen ein richtiges Urtheil über den vor sich gehen-

den Process zu gewinnen. Da wir zur Zeit noch sehr wenig sichere Angaben haben, um aus der Betrachtung der Kochenflächen unzweifelhafte Schlüsse über das Knochenwachsthum zu ziehen, so ist es nothwendig die anderen Verhältnisse ins Auge zu fassen und die die Knochengestaltung bedingenden Momente der Entwicklungsgeschichte der Knochen zu entnehmen.

Ein genaues Studium der inneren und äusseren Flächen wachsender Knochen lässt erkennen, dass die Ossificationsflächen verschiedene Eigenthümlichkeiten darbieten:

a) In einigen Fällen findet man, dass eine mit Osteoblasten überkleidete Knochenfläche halb eingelagerte Knochenkörperchen besitzt, welche so nahe bei einander liegen, dass die Knochengrundsubstanz auf ein Minimum reducirt ist, so dass die ganze in Wachsthum begriffene Knochenschicht fast eben so viel Knochenkörperhöhlen wie Knochengrundsubstanz enthält. Einige Knochenkörperchen, welche am Rande und von demselben etwas entfernt liegen, hängen mit kurzen, dicken Brücken zusammen, die anderen stossen an einander und die meisten sind durch eine so spärliche Menge Zwischensubstanz von einander getrennt, dass letztere wie ein feines Reticulum erscheint. Ich werde diese Flächen reticuläre Ossificationsflächen nennen. In diesem Falle werden die neuen Knochenschichten parallel der Knochenfläche und unmittelbar an diese abgelagert.

b) An einigen Flächen der wachsenden Knochen findet man, dass die dünnen Knochenlamellen fast senkrecht zur Knochenfläche in Form feiner, structurloser Streifen oder Trabekeln entstehen. Diese Trabekeln, an deren Rändern bald eine Einlagerung der Knochenkörperchen stattfindet, werden dicker, ihre spitzen Enden krümmen sich gegen einander, wodurch die zwischen ihnen entstandenen und noch gegen die osteoplastische Schicht des Periosts geöffneten Markräume geschlossen werden.

Die Bildung der structurlosen Streifen schreitet gewöhnlich weiter fort, so dass endlich ein feines Netz junger Knochensubstanz entsteht, deren weite Maschen nichts Anderes als neugebildete Havers'sche Kanäle sind. Diese gewöhnlich mit einem epithelartigen Ueberzug bekleideten und wegen der oben erwähnten feinen knöchernen Vorsprünge sehr rauh erscheinenden Flächen will ich als trabeculäre Ossificationsflächen bezeichnen (Taf. X. Fig. 22 a).

c) In einer dritten Varietät der Ossificationsflächen werden die Knochenschichten, wie in dem ersten Fall, parallel der Knochenfläche und unmittelbar an dieselbe abgelagert, mit dem Unterschied, dass die Knochenkörperchen sehr spärlich, in verhältnissmässig sehr grossen Distanzen von einander eingebettet werden. Bei dieser Varietät der Ossificationsflächen, welche, ihrer verhältnissmässigen Glätte wegen, glatte Ossificationsflächen genannt werden können (Taf. IX. Fig. 14 und 15 A), ist der Wachsthumsprocess sehr träg, in den zwei ersteren aber im Gegentheil sehr lebhaft.

Jede der beschriebenen Ossificationsflächen kommt typisch in gewissen Wachsthumsstadien und an gewissen Stellen vor. So ist die reticuläre Ossificationsfläche gewöhnlich an den zugespitzten, dem Knorpel zugewendeten Enden der perichondralen Grund- und secundären Schichten bei Embryonen und sehr jungen Thieren zu beob-

achten. Durch die Vorgänge, welche man an dieser Ossificationsfläche wahrnimmt (Zellentheilung, Zunahme der Zwischensubstanz), wird ein sehr lebhaftes Wachsthum der betreffenden Schichten der Länge nach bedingt. Untersucht man die Diaphysenenden bei jungen Tauben Schritt für Schritt während des Stadiums des Längenwachsthums der Knochen, so trifft man immer eine reticuläre Ossificationsfläche und kann sich überzeugen, dass keineswegs ein Zerstörungs-, sondern ein Wachsthumsprocess stattfindet.

Die trabeculäre Ossificationsfläche beobachtet man gewöhnlich im ersten Wachsthumsstadium bei der intramembranösen Ossification (Schädeldach-, Gesichtsknochen) an der Oberfläche der cylindrischen und platten Knochen und bei der intramedullären Ossification. Bei ungefähr 3 Wochen alten Tauben beginnt in manchen Knochen eine sehr lebhafte Knochenbildung vom Tubus medullaris aus, die ungefähr zwei oder drei Wochen dauert, wodurch eine sehr dicke Knochenschicht hauptsächlich gegen die Diaphysenenden abgelagert wird. Nach zwei oder drei Wochen ist der Bildungsprocess fast oder ganz abgelaufen, und die Innenfläche des Knochens stellt jetzt eine grosse aplastische Fläche dar. Bemerkenswerth ist die Thatsache, dass trotz der Ablagerung neuer Knochenschichten an die innere Knochenfläche, das Lumen des Tubus medullaris grösser wird. Auch finden sich die ein sehr reges Wachsthum charakterisirenden trabeculären Ossificationsflächen regelmässig in verschiedenen Foveae der Diaphysenenden cylindrischer Knochen. Bei Vögeln kann ich besonders die Fovea anterior und posterior Femoris als sehr gute Stellen für das Studium dieser Ossificationsfläche empfehlen (Taf. VIII. Fig. 9a, b). Von Säugethierembryonen habe ich schon eine solche an der Fovea posterior Humeri beschrieben und abgebildet[1]. Auf den ersten Blick scheint es wirklich unverständlich und unwahrscheinlich zu sein, dass eine Ossificationsfläche, welche für ein lebhaftes Knochenwachsthum besonders charakteristisch ist, gerade an der betreffenden Stelle sich findet, und dennoch die Fovea persistirt. Studiert man solche Knochen an successiven Querschnitten und in verschiedenen Stadien ihrer Entwicklung genau, so werden die Verhältnisse klar: die Persistenz der Fovea ist nur scheinbar, dieselbe ist präformirt und existirt am epiphysären Knorpel noch viel bedeutender entwickelt, als am Knochen selbst. Der Wachsthumsvorgang besteht gar nicht darin, an der betreffenden Stelle eine Fovea auszugraben, sondern seine Aufgabe ist vielmehr die durch die Verlängerung des Knochens gelassene Rinne, welche der präformirten knorpligen Fovea correspondirt, auszufüllen. Die präformirte knorplige Fovea rückt beständig bei dem fortwährenden Wachsthum des Knochens weiter und weiter gegen das Knochenende vor, und die zurückgebliebene Lücke wird durch einen raschen Bildungsprocess ausgeglichen. Macht man successive Querschnitte unter der Fovea, aber an solchen Stellen, wo makroskopisch keine Grube mehr zu erkennen ist, so sieht man unter dem

1) Meine frühere Arbeit Taf. III. Fig. 16.

Mikroskop an doppelttingirten Präparaten die in einem etwas früheren Entwicklungsstadium vorhandene Grube mit dem periostalen Knochen ausgefüllt und die endochondrale Grenzlinie in Form eines der Knochenaxe zugewendeten Bogens jetzt den Fundus der früheren und schon ausgefüllten Grube bilden. In einer solchen Grube ist der Bildungsprocess desto lebhafter, je tiefer die präformirte Grube selbst ist, weshalb die zwei erwähnten Foveae als die besten Objecte für das Studium des beschriebenen Processes dienen können.

Da bei den Vögeln die endochondrale Ossification sehr spät auftritt, so findet man bei jungen Tauben den Fundus der präformirten Fovea noch knorplig zur Zeit, wo die Grube selbst schon fast ausgefüllt ist (Taf. VIII. Fig. 9 a, b). Die successive Ausfüllung der Fovea durch die perichondralen Knochenbalken kann man Schritt für Schritt verfolgen; — die Ossificationserscheinungen sind hier so prägnant, dass die Natur des Vorgangs kaum verkannt werden kann. Wenn nun Kolliker, welcher in allen Foveae Resorptionsflächen findet, meine Angaben damit zu widerlegen sucht, dass die Lacunen und Ostoklasten, wie er glaubt, mir verborgen geblieben sind, so kann ich noch mit mehr Recht sagen, dass er bei der Verfolgung kleiner Grübchen viel gröbere Dinge — die Knochenbalken — übersehen hat.

Die glatte Ossificationsfläche wird gewöhnlich im zweiten Wachsthumsstadium und besonders an der Oberfläche der Röhrenknochen in der mittleren Region der Diaphysen, an der Oberfläche platter Knochen und an den, den Tubus medullaris durchziehenden endochondralen Knochenbalken beobachtet. Die Ränder der Havers'schen Kanäle bieten auch diese Varietät der Ossificationsflächen dar. Bei der intramedullären Ossification kommt die glatte Ossificationsfläche in der Mitte der Diaphysen vor, gegen die Gelenkenden aber trifft man gewöhnlich eine trabeculäre Ossificationsfläche. Die Erscheinungen, welche man an dieser Fläche beobachtet, sind einem sehr trägen Wachsthum eigenthümlich; durch eine solche langsame Knochenablagerung nehmen, abgesehen von dem später zu besprechenden interstitiellen Wachsthum, die Knochen im zweiten Wachsthumsstadium an Dicke zu.

Besonders interessant ist das Vorkommen der glatten Ossificationsflächen an den Wänden der Kanäle und den Rändern der Löcher in den Knochen. Für das Studium des Ossificationsvorgangs an den betreffenden Stellen habe ich die Foramina nutritia cylindrischer Knochen gewählt und ganz unerwartete Resultate erhalten. Die freien Flächen der Ernährungskanäle und die Ränder der Foramina nutritia verhalten sich in allen Stadien des Knochenwachsthums eben so wie die Knochenoberfläche, indem auch während des zweiten Wachsthumsstadiums neben der Knochenablagerung die Bildung der generellen Streifen an den betreffenden Stellen stattfindet. Verfolgt man an Querschnitten in der Höhe des For. nutritium die Entstehung dieser Streifen, so findet man, dass ein jeder immer zuerst am Rande des For. nutritium erscheint und dass, je nachdem die Knochenablagerung an dieser Stelle erfolgt, seine beiden Schenkel sich verlängern, von welchen der eine nach der Richtung der Knochenfläche und der

andere nach derjenigen der freien Fläche des Ernährungskanals sich fortsetzt, um bald darauf mit einer sehr feinen Schicht von neu abgelagerter farbloser Knochensubstanz bedeckt zu werden. Betrachten wir jetzt die neu entstandene, zwischen dem betreffenden generellen Streifen und der Knochenoberfläche liegende Knochenschicht aufmerksam, so bemerken wir, dass dieselbe am Rande des For. nutritium am dicksten ist. Gerade auf dieselbe Weise werden die folgenden Knochenschichten abgelagert, und nach dem Ablauf des zweiten Wachsthumsstadiums kann man sehen, dass der Rand und die Wand des Ernährungskanals genau soviel Knochenschichten und eben so viel generelle Streifen besitzt, wie die äussere, während des zweiten Wachsthumsstadiums abgelagerte (secundäre) Knochenschicht (Taf. IX. Fig. 16, 17 C, D). Diese letztere hat also mit der Wand des Ernährungskanals gemeinschaftliche generelle Streifen, welche parallel der Knochenoberfläche verlaufen, am Rande des Foramen nutritium sich biegen und parallel der freien Fläche des Ernährungskanals sich fortsetzen (a, b). Da die während des zweiten Wachsthumsstadiums gebildete 'secundäre' Knochenschicht (F durch die generellen Streifen charakterisirt wird, und die Dicke dieser Schicht genau bestimmt werden kann, so ergiebt sich aus den zu diesem Zweck angestellten Messungen, dass die dickste Knochenschicht an den Rand (D) des For. nutritium, die dünnste an die dem For. nutr. entgegengesetzte Seite der Knochenoberfläche abgelagert wird: — an die freie Wand des Ernährungskanals (C) wird so viel Knochensubstanz, wie an die übrigen Puncte der Knochenoberfläche apponirt. Die vorliegende Tabelle zeigt die Dicke der secundären Knochenschicht an den betreffenden Puncten in Mm.

Tabelle I.

Alter der Tauben in Tagen.		Dicke der secundären Knochenschicht der Ulna.				
Zur Zeit der 1sten Darreichung von Krapp.	Zur Zeit der Untersuchung.	Am Rande des For. nutr.	An der Wand des Kanals.	Gegenüber dem For. nutr.	Andere Puncte des Knochens.	Versuch.
16	32	0,044	0,033	0	0,011	9
16	32	0,055	0,022	0	0,011	8
16	50	0,077	0,044	0	0,011	33
16	50	0,143	0,055	0,055	0,077	11
16	51	0,275	0,055	0,066	0,132	12
14	88	0,330	0,165	0,066	0,099	39
16	93	0,440	0,143	0,132	0,154	41
16	116	0,429	0,165	0,165	0,176	40

Die Wand des Ernährungskanals besteht hauptsächlich aus der secundären Knochenschicht, welche die primäre Schicht ringförmig umgiebt. am Rande des For. nutritium eine Biegung macht und in den Canalis nutritius sich fortsetzt. Eine vollständige Integrität der generellen Streifen beweist. dass während des ganzen zweiten Wachsthumsstadiums weder am Rande noch an der Wand des Ernährungskanals eine Knochenzerstörung stattgefunden hat. Wird die Krappfütterung im Beginn des zweiten Wachsthumsstadiums ausgesetzt, und die Taube zur Zeit untersucht, wo dieselbe ganz ausgewachsen ist, so erhält man sehr prägnante Bilder (Taf. IX. Fig. 18), — der generelle Grundstreifen a lässt die beiden Knochenschichten erkennen und die von mir eben beschriebenen Verhältnisse genau controliren.

Ob die Foramina nutritia während des Knochenwachsthums eine Ortsveränderung erfahren, darüber haben wir keine positiven Angaben. Da die Röhrenknochen an beiden Enden nicht gleich intensiv wachsen und trotz diesem ungleichmässigen Wachsthum die relative Lage der Foramina in allen Stadien des Knochenwachsthums fast dieselbe bleibt. so ist es sehr wahrscheinlich, dass die Löcher während des Knochenwachsthums verschoben werden. Als sicher kann man nur das sagen, dass dieselben mit der fortschreitenden Knochenentwicklung sich vergrössern. Aus 10 Messungen habe ich gefunden, dass der grösste Querdurchmesser des For. nutritium an der Ulna bei den 6—8 Tage alten Tauben zwischen 0,286—0,220 Mm., bei den erwachsenen zwischen 0,418—0,352 Mm. schwankt. Nach Humphry[1]) ändert der Canalis nutritius mit dem fortwährenden Wachsthum der Thiere seine Richtung, so dass derselbe zu der Knochenoberfläche viel schiefer, als früher verläuft. Diese Erscheinung erklärt er dadurch, dass der in Verlängerung begriffene Knochen auf das Periost sammt der Art. nutritia einen Zug ausübt, welcher gegen jenes Gelenkende am bedeutendsten ist, gegen welches der Knochen vorwiegend wächst, und dass an gewissen Stellen des Ernährungskanals eine Knochenresorption, an anderen aber eine Knochenablagerung stattfindet. Aus meinen Untersuchungen ergiebt sich, dass man an jedem beliebigen Ernährungskanal durch die directe Beobachtung nachweisen kann, dass, wenn eine Erweiterung, Verschiebung oder Veränderung der Richtung desselben während des Knochenwachsthums wirklich stattfindet, dies ohne Knochenresorption geschieht; — im Gegentheil, an die Wand des Kanals wird so viel Knochen abgelagert, dass, wenn das Knochengewebe einer Expansion nicht fähig wäre, jener in sehr kurzer Zeit verstopft werden müsste. Die Vergrösserung oder wenigstens die Persistenz der Lumina der Ernährungskanäle bei der gleichzeitigen Ablagerung mächtiger Knochenschichten an ihren Wänden betrachte ich als einen unbestreitbaren Beweis dafür, dass die Löcher und Kanäle in Knochen keineswegs durch

1) Observations on the growth of the long bones and of stumps. Medico-chirurgical Transactions. 1861. vol. 44.

den Zerstörungsprocess gebohrt, sondern durch die das interstitielle Knochenwachsthum charakterisirenden Vorgänge gebildet werden.

Aus dem Gesagten ergiebt sich, dass an den Diaphysenenden, in den Foveae, an den Rändern der Löcher und den Wänden der Kanäle, d. h. an den Stellen, wo die Knochenauflösung stattfinden soll, die von mir beschriebenen 3 Varietäten von Ossificationsflächen typisch vorkommen. Ich will aber nicht mit Stillschweigen übergehen, dass eine solche Sonderung der Ossificationsflächen in drei Varietäten nicht immer scharf durchzuführen ist; obwohl diese Varietäten mit ihren charakteristischen Eigenthümlichkeiten wirklich existiren und immer an denselben Stellen vorkommen, finden sich doch zwischen ihnen verschiedene Uebergänge. Wenn wir eine reticuläre Ossificationsfläche, wo die Knochenkörperchen sehr reichlich sind, mit einer glatten, wo dieselben nur sehr sparsam vorkommen, vergleichen, so werden wir manchmal in Verlegenheit gerathen, zu entscheiden, zu welcher Varietät eine Ossificationsfläche gehört, an welcher die halbeingelagerten Knochenkörperchen nicht zu zahlreich und nicht zu spärlich sind. Eine trabeculäre Ossificationsfläche sieht etwas anders aus, wenn der Bildungsprocess nicht sehr rasch vor sich geht. Die Trabekeln sind in solchem Falle verhältnissmässig dick und die Einbettung der Knochenkörperchen geschieht bevor diese Vorsprünge eine ansehnliche Länge erreichen. Solche Ossificationsflächen kommen am Ende des ersten Wachsthumsstadiums an den Oberflächen der Röhren-, Gesichts- und Schädelknochen vor und sind als Uebergangstufen zwischen den trabeculären und glatten Ossificationsflächen zu betrachten.

Was die aplastischen Flächen betrifft, so ist es selbstverständlich, dass dieselben durch die negativen Merkmale, d. h. durch eine vollständige Abwesenheit der Knochenablagerung charakterisirt sind. An einigen Stellen können die aplastischen Flächen mit Bestimmtheit nachgewiesen werden, an anderen aber sind die Verhältnisse für mich noch nicht ganz klar. Als aplastische betrachte ich solche Knochenflächen, welche keinen Osteoblastüberzug besitzen. Der Knochenrand ist in diesem Falle sehr scharf contourirt und die zelligen Elemente der osteoplastischen Schicht des Periosts oder resp. der Markräume liegen demselben unmittelbar an. Als aplastische betrachte ich auch die Knochenflächen, welche mit spindelförmigen, der Knochenfläche parallel liegenden Zellen besetzt sind. In diesen beiden Fällen habe ich nie eine Einlagerung der Knochenkörperchen beobachtet. Nach der Behandlung der nicht entkalkten Präparate mit Hämatoxylin erscheint der Contour der Knochenfläche ebenso scharf wie vor der Tinction; — an Ossificationsflächen aber werden im Gegentheil die wandständigen Zellen dunkel blau gefärbt und die Contouren der Knochenbalken verwischt. Es kommen aber mit abgerundeten, wandständigen Zellen besetzte Flächen vor, von welchen es sehr schwierig zu entscheiden ist, ob dieselben Ossifications- oder aplastische Flächen sind. Die wandständigen Zellen sind kleiner, als die an den andern Knochenbalken desselben Präparats befindlichen Osteoblasten; eine Einbettung der Knochenkörperchen ist nicht zu sehen und die Behandlung mit Hämatoxylin giebt nur ungewisse Resultate.

Ich unterscheide also zweierlei aplastische Flächen: die überkleideten, welche einen epithelartigen Ueberzug besitzen und die nackten, welche desselben entbehren. Die ersteren sind schwierig richtig zu deuten, so dass es bei der Beurtheilung derselben nothwendig ist die anderen, das Knochenwachsthum begleitenden Veränderungen ins Auge zu fassen.

Schon bei Säugethierembryonen habe ich an knorpelig präformirten Knochen solche Stellen gezeigt, an welchen die periostale Knochenbildung ganz fehlt und der endochondrale Knochen mit dem Periost in Berührung kommt. Solche Flächen, welche gewöhnlich mit den wandständigen Zellen überkleidet sind, existiren auch bei Vögeln und sind an jungen Thieren besonders gut zu verfolgen. Das Studium derselben gewinnt dadurch an Interesse, dass dieselben an Diaphysenenden vorkommen, wo verschiedene Furchen, Grübchen, Vorsprünge u. s. w. zu beobachten sind.

Als Beispiel will ich einen solchen Knochen für die Beschreibung wählen, welcher eine sehr unregelmässige Form besitzt, nämlich die zweite Phalanx des Mittelfingers der Tauben. Die Form dieses Knochens kann man mit der Klinge eines hohlgeschliffenen Rasirmessers, dessen Rücken sehr dick ist, vergleichen. Am Querschnitte erscheint dieser Knochen in Gestalt eines Dreieckes, dessen eingebogene Schenkel mit ihrer Convexität dem Tubus medullaris zugewendet sind Taf. VIII. Fig. 10. Dieser Knochen hat also drei Flächen, welche rinnenförmig der Länge nach verlaufen und durch drei Kanten von einander getrennt sind. Verfolgt man das Wachsthum dieses Knochens von den früheren Entwicklungsstadien an, so findet man, dass bei den ungefähr 2—4 Tage alten Tauben derselbe noch knorplig ist und in Form eines kleinen Kegels, im Querschnitte als eine runde Scheibe erscheint. Fast gleichzeitig mit der Bildung des primordialen Markraumes entsteht von dem Perichondrium aus ein knöcherner Cylinder, der den Tubus medullaris umgiebt. Bald darauf erfolgt an drei verschiedenen, fast gleichweit von einander entfernten Puncten des Knochens eine Ablagerung von Knochengewebe, dessen Balken so angeordnet sind, dass dieselben die drei Kanten des Knochens repräsentiren. An dem durch die Mitte des Knochens geführten Querschnitte erkennt man bereits die charakteristische Form des Knochens, dessen drei Flächen schon concav sind, ohne dass an den betreffenden Stellen irgend ein Knochenverlust stattgefunden hätte. Die dünne Knochenlamelle, welche den Tubus medullaris umgiebt und nichts Anderes als die Grundschicht des perichondralen Knochens ist, bleibt vollständig intact. Die rinnenförmige Gestalt der Knochenfläche ist also durch Aplasie an einigen und durch Knochenablagerung an anderen Stellen entstanden. Das beschriebene Bild findet man bei Tauben, welche ungefähr 6—8 Tage alt sind. Eine solche periostale Knochenbildung existirt nur in der mittleren Region der Diaphyse, die beiden Knochenenden dagegen, welche den grössten Theil des ganzen Knochens ausmachen, bleiben knorplig.

Untersuchen wir jetzt denselben Knochen bei einer 4 Wochen alten Taube, so finden wir, dass an dem oberen Ende der Knochen ausschliesslich aus dem endochondral entstandenen, mit dem Periost unmittelbar überzogenen Knochen besteht. Dieses Knochenstück ist so beträchtlich, dass dasselbe ungefähr ein Viertel der Knochenlänge ausmacht. Verfolgt man die Entwicklung des betreffenden Knochens in den intermediären Stadien, so überzeugt man sich, dass das Wachsthum der periostalen Knochenschichten nach der Länge des Knochens sehr früh aufhört oder wenigstens so gering ist, dass das obere

Knochenende der periostalen Rinde ganz und gar entbehrt, indem der Knochen endochondral der Länge nach wächst. Bemerkenswerth ist, dass eine ansehnliche Knochenpartie, nämlich diejenige, an welcher gerade Resorptions- und Ablagerungsvorgänge vorkommen sollen, nicht nur der Länge, sondern der Dicke nach wächst und ihre typische Gestalt annimmt, ohne dass ein kleines Theilchen Knochengewebe apponirt oder weggenommen wird. An Krappräparaten kann man sich auch überzeugen, dass während des zweiten Wachsthumsstadiums, in welchem die Knochen vorwiegend der Dicke nach wachsen, keine Knochenablagerung und keine Bildung der generellen Streifen an der betreffenden Stelle stattfindet. Es bleibt darum nichts übrig, als anzunehmen, dass alle diese Volumen- und Gestaltveränderungen durch eine Expansion des Knochengewebes bewirkt werden. Eine solche Annahme ist gar nicht willkührlich, sie geht aus den von mir beobachteten und später zu besprechenden interstitiellen Vorgängen (Verschiebung der Knochentheilchen, Zunahme der Zwischensubstanz), als eine Nothwendigkeit hervor. Bei den 2—3 Monat alten Tauben werden die Kanten durch die metaplastische Ossification von dem Periost aus verstärkt. Aus der ganzen Wachsthumsgeschichte dieses Knochens kann man sich überzeugen, dass an demselben kein Zerstörungsprocess stattfindet und dass das obere Ende des Knochens aplastisch ist, obwohl dasselbe mit einem epithelartigen Ueberzug bekleidet ist.

Bei der Besprechung der aplastischen Flächen ist es nothwendig, der sogenannten feingrubigen Flächen zu gedenken. Diese Flächen werden dadurch charakterisirt, dass sie, im Profile betrachtet, Lacunen darstellen, welche am häufigsten so aussehen, als ob dieselben mit einem halbrunden Meissel ausgeschnitten wären. Die Lacunen selbst (Howship'sche Lacunen, Resorptionsgrübchen) werden von Lieberkuhn, Lovén und Kolliker als durch einen Substanzverlust entstandene Lücken betrachtet und als ein Beweis für eine vor sich gehende Knochenresorption angeführt. Eine genaue Beschreibung der feingrubigen Flächen und eine eingehende Discussion über die Entstehung der dieselben charakterisirenden Lacunen wird dadurch im höchsten Grade erschwert, weil die Angaben darüber fehlen, was eigentlich unter diesen Gebilden zu verstehen ist. Meiner Meinung nach, ist eine grosse Verwirrung noch dadurch entstanden, dass Kolliker die vielkernigen Zellen (Ostoklasten) als ein nothwendiges Zubehör der Howship'schen Grübchen beschrieben hat. Trifft man eine vielkernige Zelle in einem Knochengrübchen, so hat man ohne Weiteres das Grübchen für eine Resorptionslacune und die vielkernige Zelle für einen Ostoklast zu erklären. Dieses letztere Verfahren ist darum nothwendig, weil die Charakteristik der Zellen, welche die Knochensubstanz auflösen sollen, und der Lacunen, welche einen Substanzverlust darstellen, von Kölliker durchaus nicht scharf durchgeführt wird.

Die vielkernigen Zellen oder Ostoklasten (Myeloplaxen Robin) sind nach Kölliker, grosse, abgeplattete, anscheinend hüllenlose Elementarorganismen, im Umrisse rund oder länglichrund, glattrandig oder mit Zacken versehen. Die Gestalt der Ostoklasten ist so ungemein wechselnd, dass eine specielle Beschreibung unmöglich ist: es giebt Ostoklasten ohne Fortsätze und solche mit Ausläufern, einige sind von der Gestalt eines Eies, einer

Birne, eines Bisquits, andere von den mannichfachsten Formen, oder stellen auch Bildungen dar, die anscheinend aus einem Aggregate einfacher Formen bestehen. Manchmal besetzen wimperartige Härchen die ganze, dem Knochen zugewendete Seite der Ostoklasten, in anderen Fällen sind diese Fäden vielmehr mit den porösen Deckeln der Darmcylinder zu vergleichen. Was die Zahl der Kerne betrifft, so findet man Zellen, welche bis 60 Kerne haben und auch solche, welche nur mit einem Kern versehen sind; ja, obwohl Karmin ein sicheres Mittel ist, die Kerne sichtbar zu machen, hat Kölliker in gewissen Fällen solche Ostoklasten beobachtet, welche keine Kerne haben.

Aus dieser Beschreibung kann man ersehen, dass es ziemlich willkürlich ist ein beliebiges histologisches Element, welches man an einer Knochenfläche trifft, für einen Ostoklast zu erklären. Ohne das Vorkommen dieser Elementarorganismen im wachsenden Knochen zu bestreiten, kann man sich mit Recht fragen, ob alle diese Gebilde die gleiche Bedeutung und die gleiche physiologische Function haben und mit dem gemeinschaftlichen, bestimmten, und bedeutungsvollen Namen der »Knochenbrecher« belegt werden können. Mit grosser Wahrscheinlichkeit kann man vermuthen, dass die vielkernigen Zellen eine andere Bedeutung haben können, da dieselben häufig von den Knochen entfernt, wie z. B. in der Mitte der Markräume embryonaler Knochen, in krankhaften Geschwülsten, in den wuchernden Chorionzotten des Meerschweinchens (Verf.) zu beobachten sind. Anderseits kommen die vielkernigen Zellen an wachsenden Knochen massenhaft und gerade an solchen Stellen vor, welche die besten Untersuchungsobjecte liefern um eine vollständige Integrität der Knochenbalken nachzuweisen. Verfolgt man das gegenseitige Verhalten der Granulationsräume zu den mit denselben in Continuo stehenden Markräumen in der Höhe der Ossificationslinie, so kann man sich leicht überzeugen, dass ein Zerstörungsprocess hier nicht denkbar ist, und gerade an dieser Stelle trifft man die vielkernigen Zellen am reichlichsten.

Viel bedenklicher sind die Lacunen, welche man an Flächen wachsender Knochen findet. Da man an cariösen Knochen auch Lacunen beobachtet, so liegt der Gedanke nahe, dass die an den betreffenden Stellen vorhandene Knochensubstanz durch einen Auflösungsprocess zu Grunde gegangen ist und an ihrer Stelle eine Lücke zurück gelassen hat. Um diese Frage zu beantworten, bleibt nichts übrig, als die die Knochenarchitectur zusammensetzenden Gebilde von den ersten Stadien ihrer Entwicklung an zu verfolgen, wie ich schon früher gethan habe, und die Genese der Lacunen selbst, und nicht etwa an ausgefallenen Milchzähnen, sondern an den in Entwicklung begriffenen Knochen zu erforschen.

Aus dem Studium der Knochenentwicklung bei Säugethierembryonen und bei Tauben verschiedenen Alters bin ich zur Ueberzeugung gekommen, dass die an den Flächen wachsender Knochen vorkommenden Lacunen ein verschiedenes Aussehen und eine verschiedene Bedeutung haben und dass diese verschiedenartigen Varietäten an gewissen Stellen typisch vorkommen. Von diesen habe ich folgende Vertiefungen, Ausbuchtungen, Grübchen oder Lacunen gesehen:

1. An allen Ossificationsflächen kommen Grübchen vor, in welchen Knochenkörperchen halb eingebettet sind. Diese Lacunen sind darum erwähnungswerth, weil dieselben öfters ziemlich gross, und die in denselben halbeingelagerten Zellen manchmal vielkernig sind. Häufig haben diese Lacunen Fortsätze und gewöhnlich eine unregelmässige, eckige, polygonale Form, — das sind Osteoblastlacunen (Taf. X. Fig. 20 c).

2. Die ganze, trabeculäre Ossificationsfläche zeigt im Profile gesehen, eine Reihe von Grübchen, welche durch eine zur Knochenfläche fast senkrechte Anordnung der Trabekeln bedingt werden. Diese Lacunen sind immer mit einem epithelartigen Ueberzug bekleidet. Makroskopisch betrachtet, ist eine solche Fläche sehr rauh. Da diese Lacunen an den trabeculären Ossificationsflächen vorkommen, so werde ich dieselben trabeculäre Lacunen nennen (Taf. X. Fig. 22 e).

3. Es kommt manchmal vor, dass an einer glatten Ossificationsfläche ein Havers'scher Kanal von der Knochenfläche aus gebildet wird. Solche in Bildung begriffene Havers'sche Kanäle sind sehr spärlich und klein, erscheinen in Form von Grübchen und kommen gewöhnlich im zweiten Wachsthumsstadium zur Ausbildung. Ich will diese als solitäre Lacunen bezeichnen.

4. Bei der Ablagerung des endochondralen Knochengewebes an den Wänden der Granulationsräume bekommt die neu entstandene dünne Knochenlamelle Vertiefungen, welche den übrig gebliebenen Knorpelhöhlen entsprechen. Diese Lacunen, welche man bei Säugethieren beobachtet, sind also dem endochondral entstandenen Knochen eigenthümlich und durch die präexistirenden Granulationsräume bedingt; ich werde dieselben darum Granulationslacunen nennen. Diese Gebilde kommen auch an den mit dem Periost in Berührung stehenden Flächen des endochondral entstandenen Knochen vor. Bei jungen Thieren ist eine solche Fläche mit einem epithelartigen Ueberzug bedeckt. Die Grübchen sind auf Querschnitten am besten zu sehen, an Längsschnitten erscheinen sie gewöhnlich als seichte langgezogene Vertiefungen und manchmal ist der Rand des Längsschnittes fast eben. Bei mikroskopischer Betrachtung sind solche Flächen mehr oder weniger rauh.

5. Bei Vögeln kommen auch Grübchen an den jungen, endochondralen Balken vor. Bei ihrer Entstehung sind dieselben dem verkalkten Knorpel zugekehrt und treten erst nach dessen Auflösung zu Tage, um bald mit Osteoblasten überkleidet und ausgefüllt zu werden. Diese Lacunen hängen also von den Bedingungen ab, unter welchen die Ablagerung der endochondralen Knochensubstanz stattfindet, und da dieselben nur nach der Zerstörung des verkalkten Knorpels ihre freie Fläche zeigen, so werde ich sie präformirte Lacunen nennen; sie sind dem endochondralen Knochen der Vögel eigenthümlich (Taf. VIII. Fig. 8 f).

Alle von mir eben besprochenen Lacunen haben das Gemeinschaftliche, dass sie mit einem epithelartigen Ueberzug bekleidet sind und darum überkleidete Lacunen genannt werden können. Was die Genese und die Bedeutung aller dieser Lacunen betrifft,

so sind dieselben so klar, dass ich nicht nöthig finde noch weiter dabei zu verweilen. Jedoch werden mit der Beschreibung dieser Lacunen alle Varietäten derselben noch nicht erschöpft; es kommen feingrubige Flächen vor, welche etwas schwieriger zu deuten sind.

6. An einigen Knochenflächen beobachtet man halbkreisförmige, neben einander liegende Grübchen, welche sehr scharfe Ränder und keine epithelartige Bekleidung besitzen. Wegen dieses letzteren Umstands sind diese nackten Lacunen denjenigen, welche man an der schwindenden Wurzel eines Milchzahnes beobachtet, ihrem äusseren Aussehen nach sehr ähnlich (Taf. X. Fig. 23 a).

In allen eben besprochenen Varietäten von Lacunen sind unter Umständen die Elemente, welche Kölliker mit dem Namen Ostoklasten beschrieben hat, und in einigen massenhaft, zu treffen. Es fragt sich nun, ob alle diese Lacunen Resorptionsgrübchen sind? Für die Beantwortung dieser Frage müssen wir eine scharfe und präcise Definition der Resorptionsgrübchen bei den Autoren suchen, welche diese Gebilde speciell studiert haben (Kölliker, Lovén).

Kölliker charakterisirt die Resorptionsgrübchen folgender Weise: »Die Howship'schen Grübchen zeichnen sich durch ihr vielgestaltiges Aussehen aus, so dass es kaum möglich ist, eine für alle Fälle zutreffende Beschreibung zu geben, weshalb ich vor Allem auf die Fig. 3, 5, 6, 8, 9 u. 12 Taf. VII. verweise[1].«

Fig. 3 stellt ein Präparat von endochondralem Knochen dar, an welchem man verkalkten Knorpel, Granulationsräume und persistirende Markkanäle unterscheiden kann. Die vielkernigen Zellen liegen theils an der jungen, neu abgelagerten Knochenlamelle, theils an den Wänden der geöffneten Knorpelhöhlen (Granulationsräume). Diese Grübchen sind also meine Granulationslacunen.

Fig. 6 repräsentirt die Resorptionsfläche eines Milchzahnes vom Schwein, also ein Object, welches nicht einem wachsenden Knochen entnommen ist.

Die übrigen Abbildungen zeigen die Resorptionslacunen am Unterkiefer, an der Wand des Sinus frontalis, vom Antrum Highmori eines Kalbes, wo eine genaue topographische Orientirung wegen der Kleinheit der Objecte absolut unmöglich ist; es scheint aber höchst wahrscheinlich, dass diese Grübchen meine nackten Lacunen sind. Auf derselben Tafel ist ein Elfenbeinzäpfchen abgebildet, das in einen menschlichen Knochen eingebohrt gewesen war. Dieses letzte Object hat auch auf wachsende Knochen keine Beziehung.

Bei der weiteren Beschreibung der Howship'schen Grübchen, sagt Kölliker, dass diese Gebilde in der Regel rundlich oder dem Rundlichen sehr annähernd sind, doch kommen auch andere Formen vor, die einen oder zwei Ausläufer besitzen, oder Grübchen mit

---

1) Die normale Resorption des Knochengewebes und ihre Bedeutung für die Entstehung der typischen Knochenformen. Leipzig 1873. S. 19.

polygonalem Contour (Osteoblastlacunen?). An einigen Knochenflächen liegen die Resorptionsgrübchen dicht neben einander, an anderen vereinzelt (solitäre Lacunen?), wobei noch alle denkbaren Uebergänge zwischen den Abständen derselben von einander existiren. Endlich sind die Resorptionslacunen immer von scharfen Rändern begrenzt und mit ganz glatten Flächen versehen (nackte Lacunen?) und werden ohne Ausnahme von ganz normalem Knochengewebe begrenzt (l. c. S. 20).

Obwohl diese letzte Bemerkung von Kölliker die Resorptionsgrübchen als bestimmte Gebilde am meisten charakterisirt und an meine nackten Lacunen erinnert, kann man aus den Abbildungen doch ersehen, dass Kölliker unter den Resorptionslacunen sehr verschiedene Dinge versteht, welche nothwendiger Weise eine verschiedene Bedeutung haben müssen. Ob die Lacunen, welche Kölliker an seinen Resorptionsflächen beobachtet hat, nackte Lacunen sind, halte ich nicht nur für zweifelhaft, sondern geradezu für unmöglich, obwohl ich zulasse, dass er viel mehr nackte Flächen, als ich, gesehen hat, da er mit Salzsäure entkalkte Knochen untersuchte; ich betrachte aber diese Säure für solche Untersuchungen als ganz unbrauchbar, weil sie so sehr die Gewebe macerirt, dass die weichern Theile von den Knochenflächen abgelöst werden, und sehr oft der ganze Inhalt der Markräume herausfällt, dass nur die nackten Knochenbalken übrig bleiben.

Die Beantwortung der Frage, ob eine gegebene Lacune ein Resorptionsgrübchen ist, wird noch dadurch im höchsten Grade erschwert oder gerade unmöglich gemacht, dass Kölliker, abgesehen von den Resorptionslacunen, noch »Uebergangsgrübchen« gefunden hat, ohne einen Anhaltspunct zu geben, wie die beiden Gebilde zu unterscheiden sind. Die Uebergangsgrübchen sollen an der Zone liegen, wo die Resorptionsflächen an Wachsthumsflächen grenzen und die sogenannte indifferente Zone charakterisiren. Ob der Kölliker'sche Befund über die Resorptions- und Uebergangsgrübchen als gültig anzunehmen ist, ergiebt sich aus der folgenden Betrachtung: an den Krappknochen der eine kurze Zeit mit Farbstoff gefütterten Thiere fand Kölliker gewisse Stellen farblos. Da Kölliker von der Annahme ausgegangen ist, dass nur die während der Krappfütterung abgelagerten Knochenschichten gefärbt werden, so müssen die farblosen Stellen entweder Resorptions- oder indifferente Flächen sein. Kölliker sagt, dass genauere Untersuchungen der Krappknochen und neue Krappfütterungen ihn das folgende »Gesetz« kennen gelehrt haben: »An allen Stellen, wo Resorptionsflächen sich verschieben und ihre Lage ändern, findet sich da, wo dieselben an Wachsthumszonen angrenzen, eine indifferente Zone, an der weder Ansatz noch Auflösung zu beobachten ist«. Mikroskopisch findet man an dieser Zone die Uebergangslacunen. Kehren wir jetzt zu unsern Krappexperimenten zurück und fragen, ob das Kölliker'sche, aus der Betrachtung der Krappknochen gewonnene Gesetz Geltung hat? Und wenn dieses Gesetz auf einem Irrthum beruht, welche Bedeutung die von ihm an seinen Resorptions- und indifferenten Flächen beobachteten Grübchen haben müssen?

Nach einem anderen Forscher — Lovén — braucht man nur die Formen, durch welche die pathologische Knochenresorption sich kennzeichnet, einmal gesehen zu haben,

um die Resorptionsgrübchen zu erkennen, denn diese Formen sind so charakteristisch, dass sie, so oft sie vorkommen, unmöglich verkannt werden können (l. c. S. 4). Nach diesem Beobachter ist es gar nicht nöthig, alle jene Versuche mit Krappfütterung u. dergl. anzustellen, um sich von der Knochenresorption zu überzeugen, denn es lässt sich durch die einfache mikroskopische Beobachtung mit der »grössten Klarheit« darthun, dass dieser Vorgang an den normalen Knochen stattfindet.

Trotz dieser Leichtigkeit der Diagnose hat Lovén diejenigen Gebilde, welche Brandt mit dem Namen »Glomeruli ossium« belegte und welche ich als quergeschnittene verstopfte temporäre Markkanäle beschrieben habe, für die ausgefüllten Resorptionslacunen genommen. Die betreffenden Gebilde sind, nach Lovén, »neugebildet durch Ausfüllung derjenigen Gruben, durch welche die Knochenresorption ihren Weg bezeichnet (l. c. S. 6)«. Dass dem wirklich so ist, fand Lovén mit »grosser Gewissheit« in einem necrotischen Schlüsselbein. In einiger Entfernung von der necrotischen Stelle traf er eine Bildung von Glomeruli vom Periost und den Havers'schen Kanälen aus (!) und zwar in Resorptionsgrübchen, welche in dem gesunden Knochentheil durch eine lebhafte Umsetzung (?) entstanden waren. An der necrotisirten Stelle wurden die Grübchen von der unregelmässigen (?), callusartigen (?) Knochenmasse ausgefüllt, an der gesunden aber geschah die Ausfüllung mit einer mehr normalen (?) Knochensubstanz.

Aus dem Gesagten kann der unbefangene Leser ersehen, wie misslich es ist auf die Howship'schen Lacunen ein dauerhaftes Gebäude gründen zu wollen. Fassen wir die ganze Entwicklungsgeschichte der Knochen ins Auge, so giebt es keine Knochenfläche, an der nicht verschiedene Grübchen und vielkernige Zellen zu finden wären, wobei es ganz von der Willkür abhängt ein gegebenes Gebilde für ein Resorptionsgrübchen oder für eine unschuldige (Uebergangs-) Lacune zu halten. Der Boden, auf welchem die ganze Lehre beruht, ist so unsicher, dass dieselbe sich selbst widerlegt. Ich habe schon früher durch Messungen nachgewiesen, dass die mit den Kölliker'schen Lacunen und Ostoklasten versehenen endochondralen Knochenbalken mit der fortwährenden Knochenentwicklung mächtiger werden[1]; — erinnern wir an die Erscheinungen, welche man an den Kölliker'schen typischen Resorptionsflächen (Foramina, Foveae) beobachtet, abgesehen von den Vorgängen, welche die Expansion der Knochen charakterisiren, so ist es klar, dass die typische Gestaltung der Knochen keineswegs durch die Howship'schen Lacunen zu erklären ist.

Was die am meisten verdächtigen, nackten Lacunen betrifft, so betrachte ich als charakteristisch für diese den Mangel eines epithelartigen Ueberzugs. Die Entstehungsweise und Bedeutung dieser Lacunen anlangend, so ist es sicher, dass, wenn der Wachsthumsprocess der Knochen ganz abgelaufen ist, und alle Knochenflächen zu aplastischen Flächen geworden sind, die früher überkleidet gewesenen Flächen nackt gefunden werden. Da die

1) Ueber Knochenwachsthum. Schultze's Archiv 1874.

Knochenablagerung fast an allen Ossificationsflächen nicht immer continuirlich, sondern periodisch ist, und da die Ossificationsflächen zu aplastischen Flächen werden können, so liegt der Gedanke nahe, dass *während der Knochenentwicklung* auch einige überkleidete, feingrubige Flächen zu nackten, feingrubigen Flächen werden können, d. h. dass die überkleideten Lacunen in die nackten übergehen. Diese Wahrscheinlichkeit gewinnt noch dadurch an Werth, dass die glatten Ossificationsflächen Havers'scher Kanäle und endochondraler Knochenbalken auch manchmal ihres zelligen Ueberzugs entbehren und zu glatten aplastischen Flächen werden, wie ich schon früher beschrieben habe. Diese Flächen wurden von mir *aplastisches Gebiet* der Markräume genannt.

Man kann als eine allgemeine Regel gelten lassen, dass die nackten Lacunen auch an gewissen Stellen mehr als an anderen vorkommen und dass sie am häufigsten an solchen Stellen sich finden, an welchen früher *trabeculäre* Ossificationsflächen vorhanden waren; — einer nackten feingrubigen Fläche geht also eine trabeculäre Ossificationsfläche voraus. Darum trifft man diese Lacunen am häufigsten an Schädel- und Gesichtsknochen. In gewissen Entwicklungstadien beobachtet man die nackten Lacunen bei Tauben an der inneren Fläche der Röhrenknochen nach dem Ablauf der intramedullären Ossification und besonders an den Stellen, wo eine trabeculäre Ossificationsfläche vorhanden war. Es scheint mir darum höchst wahrscheinlich, dass, *wenn eine trabeculäre Ossificationsfläche aplastisch wird, dieselbe mehr oder weniger feingrubig bleibt und eine nackte feingrubige aplastische Fläche darstellt*. Ich bestreite aber die Möglichkeit nicht, dass die anderen, überkleideten Ossificationsflächen zu nackten feingrubigen Flächen werden können, — im Gegentheil, im zweiten Wachsthumsstadium werden bei Tauben die *äusseren* endochondralen Flächen nackt und behalten ihre Rauhigkeit. Wie viel meine Beobachtung für sich hat, will ich Anderen überlassen zu beurtheilen, da aber meine Untersuchungen keine *einzige* Thatsache geliefert haben, welche zu Gunsten der Knochenresorption spräche, so werde ich so lange die nackten, feingrubigen Flächen für aplastische halten, bis weitere erschöpfendere Untersuchungen diesen schwierigen Gegenstand ganz ins Klare gebracht haben.

Bei dieser Gelegenheit mag noch ein wichtiges Factum erwähnt werden. Bei den erwachsenen, mit Krapp gefütterten Tauben werden die nackten, feingrubigen Flächen *gefärbt* (Taf. X. Fig. 23a). Untersucht man die betreffende Stelle an einem Schliffe und bei starker Vergrösserung, so findet man, dass in der nächsten Nähe einer solchen Fläche (0,001—0,003 Mm.) ein *Saftkanal* sich findet, dessen wellenförmiger Verlauf genau den Ausbuchtungen der nackten feingrubigen Fläche entspricht und dessen Vorhandensein die Färbung der Fläche bedingt. Diese Verhältnisse können keineswegs zu Gunsten der Annahme sprechen, dass die betreffenden Lacunen durch eine Knochenzerstörung gebildet worden sind.

Aus allen diesen Beobachtungen glaube ich schliessen zu dürfen, dass die an den wachsenden Knochen vorkommenden Lacunen keineswegs durch Zerstörungs-, sondern durch

Wachsthumsvorgänge bedingt werden und alle von mir beschriebenen Varietäten dieser Gebilde als Wachsthumslacunen bezeichnet werden können.

Aus dem, was über die aplastischen Flächen gesagt wurde, kann man ersehen, dass, obwohl dieselben mit den Kolliker'schen indifferenten Flächen in dem Sinne identisch sind, dass an den betreffenden Stellen keine Knochenablagerung erfolgt, sie nach dem Ort ihres Vorkommens und nach ihrer Bedeutung von den Kolliker'schen ganz verschieden sind. Die Kolliker'schen indifferenten Stellen sind in Gestalt von schmalen Zonen da zu treffen, wo die Resorptions- an die Ablagerungsflächen grenzen. Diese indifferenten Stellen müssen eine verhältnissmässig sehr kurze Existenz haben, und sind als ein nothwendiges Zubehör der Resorptionsflächen zu betrachen, da wir uns den ganzen Vorgang nicht anders denken können, als dass, bevor eine Knochenablagerung an einer Resorptionsfläche stattfindet, die Resorption selbst für einen Augenblick aufhören muss. Die Kolliker'schen indifferenten Stellen sind also keine selbständigen Flächen, welche für die Gestalt der Knochen irgend eine Bedeutung haben könnten, und, wenn die Hypothese über die modellirende Knochenresorption sich als irrthümlich erweist, so zerfallen sammt den Resorptions- auch die vermutheten indifferenten Flächen in Nichts.

Das Vorkommen, die Verbreitung, sowie die Charakteristik der aplastischen Flächen bedarf noch weiterer und eingehender Studien. Ich weiss wohl, dass mit meinen kurzen Angaben über diese noch ganz neue Frage die aplastischen Flächen keineswegs beschrieben, sondern nur angedeutet sind. Im Stadium des Längenwachsthums der Knochen sind die Havers'schen Kanäle, aller Wahrscheinlichkeit nach, aplastisch, wenigstens sind die durch Krapp gewonnenen Bilder durch eine Knochenablagerung gar nicht zu erklären, obwohl diese Kanäle einen epithelartigen Ueberzug besitzen. Im Stadium des Dickenwachsthums der Knochen findet die Knochenablagerung an die Knochenflächen und Wände der Havers'schen Kanäle periodisch statt, wobei der Ablagerungsprocess durch die Bildung der geflechtartigen Saftkanäle unterbrochen wird. Während dieser temporären Aplasie sind die betreffenden Knochenflächen glatt. Einige aplastische Flächen kommen also temporär vor, andere sind definitiv; zu diesen letzteren zähle ich die mit dem Periost in Berührung stehenden endochondralen aplastischen Flächen.

Werfen wir jetzt einen Rückblick auf den ersten Wachsthumsmodus der Knochen — auf die Apposition — so gelangen wir zu folgenden Schlüssen:

1. An wachsenden Knochen sind die Ossifications- und aplastischen Flächen zu unterscheiden.

2. An den Ossificationsflächen ist der Ablagerungsprocess nicht überall nach allen Richtungen gleich extensiv und nicht gleich energisch.

3. Die drei Varietäten von Ossificationsflächen kommen in verschiedenen Entwicklungsstadien typisch an gewissen Stellen vor.

4. Die an wachsenden Knochen zu beobachtenden Lacunen sind durch die Wachsthumsvorgänge bedingt (Wachsthumslacunen).

5. Die nackten sowohl wie die glatten und die feingrubigen Flächen sind aplastisch.

6. Von den überkleideten Knochenflächen sind die äusseren, endochondralen Flächen und alle die Knochenflächen, an welchen die geflechtartigen Saftkanäle in Bildung begriffen sind, als aplastische Flächen zu betrachten.

7. Durch eine in gewissen Entwicklungsstadien und an gewissen Stellen des Knochens typisch erfolgende, nach gewissen Richtungen mehr oder weniger energisch und periodisch vor sich gehende Knochenablagerung wird, abgesehen von den anderen, weiter unten zu besprechenden Ursachen, die typische Gestaltung der Knochen bedingt.

Bevor ich die Erscheinungen bespreche, welche die interstitiellen Vorgänge im Knochengewebe charakterisiren, finde ich nothwendig ein Wort über das interstitielle Wachsthum überhaupt zu sagen.

Im Allgemeinen wird angenommen, dass das interstitielle Wachsthum durch Zellentheilung und Zunahme der Zwischensubstanz sich charakterisirt und als cellulares und intercellulares Wachsthum aufzufassen ist. Es ist übrigens die Frage, ob nur der eine oder die beiden Vorgänge absolut nothwendig sind, um ein interstitielles Wachsthum zu bedingen oder vielleicht die beiden für die Charakteristik dieses Wachsthumsvorganges nicht genügen. Diese Frage ist zur Zeit dadurch nothwendig geworden, weil Kolliker die Zellenvermehrung und die Zunahme der Zwischensubstanz als nicht massgebend betrachtet, um das interstitielle Wachsthum der Knochen nachzuweisen. Die Theilung der Knochenzellen braucht nach ihm nicht nothwendig mit einer Zunahme der Grundsubstanz an Masse verbunden zu sein und die Zunahme der Zwischensubstanz findet nur in junger, »weicher« und eben im Erhärten begriffener Knochensubstanz statt. »Ein solches interstitielles Wachsthum«, sagt Kölliker, »wäre aber von dem, welches neuere Autoren annehmen, wohl zu unterscheiden und hätte auch, wenn es vorkäme, nur eine äussert geringe Bedeutung für das Gesammtwachsthum der Knochen (l. c. S. 66).«

Wenn wir daran erinnern, dass jedes Knochenbälkchen im Moment seiner Entstehung jung und »im Erhärten begriffen« ist, so bleibt in der ganzen Knochenmasse kaum ein einziger Punct übrig, wo die Zunahme der Zwischensubstanz nicht stattgefunden hätte. Kann eine solche Zunahme der Grundsubstanz an allen Puncten des Knochens für das Gesammtwachsthum ohne Bedeutung bleiben? Wenn wir annehmen, dass die Zunahme der Zwischensubstanz ihre Schranken hat, und dass jedes einzelne Knochenbälkchen nur in einer gewissen und verhältnissmässig kurzen Zeit seiner Existenz interstitiell wächst und dann in statu quo bleibt, so ist damit noch nicht viel gesagt: in wachsenden Knochen sind die jungen, »weichen« Knochenbalken so zahlreich, ich kann sagen so zahllos, dass, wenn wir die Zunahme der Zwischensubstanz an diesen unzählbaren

Gebilden summiren, wir schon ziemlich messbare Resultate bekommen können. Ausserdem ist die Zunahme der Grundsubstanz nicht nur an jungen, oberflächlichen, in Bildung begriffenen Knochenschichten, sondern in der Tiefe der Knochen und nicht nur bei Embryonen, sondern bei jungen Thieren durch die directe Beobachtung nachzuweisen.

Was die Zellentheilung betrifft, so ist es noch schwieriger zu verstehen, warum Kolliker das cellulare Wachsthum von den Gesammterscheinungen des interstitiellen Wachsthums ausschliesst. Dass die durch Theilung neu entstandenen Knochenkörperchen keine Zwischensubstanz produciren, dafür führt Kolliker keine Beweise an und, wenn dem wirklich so wäre, so kann man sich das cellulare Wachsthum ganz abgesondert von dem intercellularen so denken: sind aus einem Knochenkörperchen zwei geworden, so muss der nächstliegende Theil der Intercellularsubstanz entweichen, um dem neu entstandenen Knochenkörperchen Platz zu machen, und der ganze Knochenbalken ist um so viel vergrössert, als der Umfang des neuentstandenen Knochenkörperchens beträgt. Abgesehen davon, dass man durch die Summirung solcher Vorgänge sichtbare Resultate erhalten kann, werde ich noch einige Angaben liefern, welche beweisen, dass die durch Theilung neu entstandenen Knochenkörperchen Zwischensubstanz produciren.

Bei dem Studium des interstitiellen Wachsthums hat man einen sehr wichtigen Vorgang ganz ausser Acht gelassen. Da durch das interstitielle Wachsthum ein Organ nicht nur der Masse nach vergrössert, sondern auch typisch gestaltet wird, so ist es nothwendig, abgesehen von der Zellentheilung und Zunahme der Zwischensubstanz, noch eine mehr oder weniger bedeutende, nach gewissen Richtungen vor sich gehende Verschiebung der Gewebstheilchen ins Auge zu fassen. Die Zellentheilung und die Zunahme der Zwischensubstanz sind schon an und für sich ohne Verschiebung der Gewebstheilchen nicht denkbar, doch werde ich Gelegenheit haben nachzuweisen, dass eine recht bedeutende Verschiebung von Gewebstheilchen unabhängig von der Zellentheilung und Zunahme der Grundsubstanz bei dem interstitiellen Wachsthum stattfindet. Jeder von den drei genannten Vorgängen, durch welche bald Vergrösserung, bald Gestaltung eines Organs bedingt wird, ist für das interstitielle Wachsthum so charakteristisch, dass, wenn wir nur den einen durch die directe Beobachtung nachzuweisen im Stande sind, wir schon den Schluss ziehen können, dass das betreffende Organ interstitiell wächst.

Das interstitielle Wachsthum der Knochen anlangend, so sind die Angaben darüber gar nicht zahlreich. Bei der Untersuchung in verschiedenen Wachsthumsstadien excidirter, symmetrischer Knochentheilchen derselben Thiere hat Ruge gefunden, dass die Knochenzwischensubstanz mit dem Alter der Thiere zunimmt. Nach Ollier[1]) wäre diese Beobachtung dann gültig, wenn die Knochenelemente, welche im Embryo sich bilden, fortexistir-

1) Recherches experimentales sur le mode d'accroissement des os. Archives de physiologie normale et pathologique par Brown Sequard. 1873. T. V. S. 13.

ten; die Knochentheile gehen aber nach ihm während des Knochenwachsthums durch Resorption verloren, so dass beständig Manches neugebildet und Manches weggenommen wird. Dieser Einwand würde natürlich dann eine Bedeutung haben, wenn Ollier nachgewiesen hätte, dass der Knochen zerstört wird, dass Ruge jedesmal neugebildete an der Stelle der verloren gegangenen Knochenschichten untersucht und dass die Entfernungen zwischen den Knochenkörperchen in den neu abgelagerten Knochenschichten immer bedeutender, als in den älteren sind. Das ist aber nicht geschehen.

In seinen neueren Untersuchungen bemerkt Kölliker, dass ihm kein Factum bekannt ist (l. c. S. 66), welches für ein Wachsthum der Knochenzelle oder für eine Zunahme der Zwischensubstanz im fertigen Knochengewebe spräche[1]). Die Zunahme der Zwischensubstanz soll nach Kölliker dadurch geschehen, dass zwischen die Molecüle derselben neue Molecüle sich einlagern, und die Angaben von Ruge sind nach Kölliker dadurch widerlegt, dass bei den mit Krapp gefütterten Thieren die vor dem Experiment gebildeten Knochenschichten durch den Farbstoff nicht gefärbt werden, also keine Einlagerung der neuen Molecüle in die fertige Knochensubstanz stattfindet. Aus unseren Versuchen haben wir gesehen, dass die Knochen nach dem Ablauf des Ablagerungsprocesses ebenso intensiv wie bei jungen Thieren gefärbt werden können. Die positiven und wichtigen Angaben von Ruge wurden also durch willkürliche Voraussetzungen widerlegt, ohne geprüft worden zu sein.

Bei Säugethierembryonen habe ich[2]) die Entfernungen zwischen den Knochenkörperchen an topographischen Präparaten gemessen und gefunden, dass diese Distanzen nicht nur an verschieden alten Knochenbalken, sondern an verschiedenen Stellen eines und desselben Balkens verschieden gross sind. An älteren Knochenbalken sind die Entfernungen in der Regel bedeutender, als an nächstjüngeren, an welchen letzteren dieselben bei der fortwährenden Knochenentwicklung auch vergrössert werden, indem die Grundsubstanz nicht gleichmässig, sondern nach gewissen Richtungen mehr als nach den andern zunimmt. Dass eine solche ungleichmässige Zunahme der Grundsubstanz auf die Gestaltung des betreffenden Organs nicht ohne Einfluss bleibt — ist ohne Weiteres zu verstehen.

---

1) Kölliker unterscheidet eine weiche und eine fertige Knochensubstanz und versteht unter der letzteren eine schon erhärtete Knochensubstanz. Ob die betreffende weiche Knochensubstanz wirklich weicher als die an dieselbe angrenzende fertige Knochensubstanz ist, wird jedoch nicht gesagt. Soll das fertige Knochengewebe durch die fortwährende Erhärtung desselben in Folge des Niederschlags von Kalksalzen bestimmt werden, so kann man nicht wissen, wann dasselbe eigentlich fertig wird. Die Eintheilung in ein weiches und hartes oder in ein unfertiges Knochengewebe und fertiges ist weder genetisch noch histologisch zu rechtfertigen. Das Knochengewebe entsteht durch eine Sclerosirung der Matrix und ist von Anfang an hart, anderseits verstehen wir unter der Bezeichnung Knochengewebe ein Gewebe, welches alle charakteristischen Merkmale des betreffenden Gewebes hat, also dann, wenn dasselbe ganz fertig ist.

2) Untersuchungen aus d. path. Inst. zu Zürich. 1873. 1. Heft.

In der neusten Zeit hat Schachowa[1] für die Verfolgung der Abstände zwischen den Knochenkörperchen in verschiedenen Stadien des Knochenwachsthums ein glückliches Untersuchungsobject in dem vorderen Scleroticalring der Tauben gewählt und gefunden, dass von dem Beginn der Ossification an bis in das spätere Alter der Thiere die den Scleroticalring zusammensetzenden Schüppchen, welche in toto zu beobachten sind, durch eine Anbildung des Knochengewebes und Zunahme der Grundsubstanz wachsen, wobei die Abstände zwischen den Knochenkörperchen mit dem Alter der Thiere successiv sich vergrössern. Interessant ist der Befund, dass bei den ungefähr 4wöchentlichen Tauben, zur Zeit wo die Schüppchen ihre definitive Dicke noch lange nicht erreicht haben, die appositionelle Knochenbildung schon ganz abgelaufen ist, die Ränder und die beiden Flächen der Schüppchen aplastisch werden, und die weitere Verdickung der Schüppchen durch die Zunahme der Zwischensubstanz stattfindet.

Aus dieser Beobachtung ergiebt sich, dass die Zunahme der Knochengrundsubstanz kein in allen Fällen schnell ablaufender, sondern manchmal ein lang dauernder Process ist und dass derselbe keineswegs nur an den jungen, in Bildung begriffenen, sondern auch an den ziemlich alten Knochenschichten vorkommt. Hier ist es schon sehr schwierig zu vermuthen, dass Schachowa jedesmal eine neue, an die Stelle der resorbirten abgelagerte Knochenschicht untersuchte, da die Aplasie der beiden Flächen zeigt, dass keine Neubildung von Knochensubstanz zur Zeit stattfindet, wo die Grundsubstanz zu wachsen fortfährt. Während des Wachsthums der Schüppchen hat Schachowa an beiden Flächen des Knochens nichts gesehen, was man für eine Lacune halten kann. Von meiner Seite kann ich sagen, dass der Scleroticalring bei den erwachsenen, mit Krapp fortgefütterten Tauben gefärbt wird.

Aus meinen, an jungen und erwachsenen Tauben angestellten Untersuchungen ergiebt sich, dass die Zellentheilung und Zunahme der Zwischensubstanz nicht nur während des ganzen ersten Wachsthumsstadiums an den Knochen dieser Thiere zu beobachten ist, sondern dass gewisse Stellen vorkommen, an welchen diese beiden Vorgänge ausschliesslich und sehr energisch stattfinden, so dass ganze Knochenterritorien in Proliferation begriffen sind. Man beobachtet nämlich an den Knotenpuncten der periostalen Knochenbalken, dass die Knochenkörperchen dicht nebeneinander liegen, manchmal zwei oder drei Knochenkörperhöhlen in eine gemeinschaftliche grosse Höhle zusammenfliessen, andere mit sehr dicken und kurzen Brücken zusammenhängen. Ihre äussere Gestalt und Anordnung sind auch charakteristisch: während man in der Mitte der Knochenbalken die reihenweise angeordneten und länglichen Knochenkörperhöhlen trifft, so findet man an den Knotenpuncten diese Höhlen mehr oder weniger abgerundet und haufenweise. Diese Stellen, welche ich proliferirende Knotenpuncte der Knochenbalken nenne, sind desto besser zu beobachten, je jünger die Thiere sind. An Längsschliffen treten die Bilder

1) Ueber intercellulares Knochenwachsthum. Centralbl. 1873. No. 57.

prägnanter hervor, da der Unterschied zwischen den Abständen der Knochenkörperchen in der Mitte der Balken und in den Knotenpuncten auffallender ist. Obwohl bei jungen Tauben bis zum 12. Tage die proliferirenden Knotenpuncte am reichlichsten vorkommen, kann man dieselben auch bei viel älteren Thieren (40 T.) und Querschliffen ziemlich gut beobachten (Taf. VII. Fig. 6d).

Bei dem fortwährenden Knochenwachsthum werden die Abstände zwischen den Knochenkörperchen der proliferirenden Knotenpuncte immer bedeutender, und in den Knochen erwachsener Thiere findet man keinen Unterschied mehr zwischen der Entfernung und Gestalt der Knochenkörperhöhlen an verschiedenen Stellen des periostalen Knochens.

Abgesehen von den beschriebenen Knotenpuncten trifft man noch viel umfangreichere Stellen, welche genau dasselbe Bild wie die proliferirenden Knotenpuncte darbieten. Ueber den Ort und die Regelmässigkeit des Vorkommens dieser proliferirenden Knochenterritorien (Taf. VII. Fig. 6e) konnte ich noch nichts Positives erfahren, die Thatsache ausgenommen, dass dieselben nur in wachsenden Knochen zu finden sind, wo sie wahrscheinlich für das örtliche Wachsthum gewisser Knochenabschnitte dieselbe Bedeutung wie die proliferirenden Knotenpuncte für das Gesammtwachsthum der Knochen haben. Bei den ausgewachsenen Tauben trifft man weder proliferirende Knotenpuncte noch proliferirende Knochenterritorien; die Abstände zwischen den Knochenkörperchen sind überall ziemlich gleich.

Diese Zunahme der Knochengrundsubstanz während des Knochenwachsthums kann durch die directe Beobachtung an den Knochen junger Thiere nachgewiesen werden. Ich habe eine Reihe von Messungen angestellt und die Abstände zwischen den Knochenkörperchen in der Mitte der Diaphyse des Femur der Länge nach bestimmt. Die umstehende Tabelle zeigt die Resultate der 6000 Messungen, welche ich an 30 verschieden alten Tauben und, um die proliferirenden Knotenpuncte zu vermeiden, in den mittleren Partien der Knochenbalken angestellt habe.

Vergleicht man die Verlängerung des Knochens mit den Resultaten der Messungen, so ergiebt sich, dass während der drei ersten Lebenswochen, d. h. zur Zeit, wo die Knochen vorwiegend der Länge nach wachsen, die mittleren Abstände zwischen den Knochenkörperchen successiv zunehmen und fast ihre definitive Grösse (0,01923 Mm.) erreichen. Später schwankt die mittlere Entfernung zwischen 0,01497—0,02269 Mm. und ist bei den alten Tauben am grössten. Aus dieser Beobachtung kann man den Schluss ziehen, dass die Vermehrung der Knochenkörperchen und Zunahme der Zwischensubstanz so lange zu beobachten sind, als der Knochen überhaupt wächst.

Tabelle II.

Alter in Tagen.	Länge des Femur in Mm.	Maximale Entfernung.	Minimale Entfernung.	Mittlere Entfernung.	Alter in Tagen.	Länge des Femur in Mm.	Maximale Entfernung.	Minimale Entfernung.	Mittlere Entfernung.
2	18	0,015	0.—24%	0,00180	26	40	0,051	0,003	0,01614
3	20	0,015	0.—10%	0,00521	30	38	0,051	0.—1%	0,01497
4	22	0,018	0.—7%	0,00669	32	39	0,066	0,006	0,02016
9	25	0,021	0.—10%	0,00777	36	39	0,063	0,003	0,01638
9	25	0,027	0.—8%	0,00789	41	37	0,051	0.—2%	0,01734
10	29	0,042	0.—3%	0,01071	44	41	0,060	0,003	0,01920
12	30	0,030	0.—3%	0,01011	50	38	0,063	0,003	0,01917
14	35	0,075	0,003	0,01482	58	42	0,075	0,003	0,01965
14	38	0,057	0,003	0,01143	84	40	0,093	0,006	0,02160
20	39	0,075	0,003	0,01866	112	44	0,090	0,003	0,02130
21	36	0,060	0,006	0,01923	126	38	0,093	0,006	0,01920
21	36	0,045	0,003	0,01311	133	41	0,071	0,006	0,02064
22	40	0,045	0,003	0,01581	147	39	0,087	0,006	0,01866
23	38	0,051	0.—1%	0,01884	Alt	41	0,090	0,009	0,01957
26	39	0,057	0,003	0,01611	Alt	43	0,096	0,009	0,02269

Eine der wichtigsten Erscheinungen, welche man an den durch Krapp gefärbten Knochen beobachtet, ist die Ortsveränderung, welche die Knochentheilchen der wachsenden Knochen erfahren. Verfolgt man die Bildung des generellen Grundstreifens im Beginn des zweiten Wachsthumsstadiums, so findet man, dass derselbe von Anfang an

immer geradlinig und der Knochenoberfläche parallel verläuft Taf. X. Fig. 19b. Bei der fortwährenden Ablagerung neuer Knochenschichten entstehen auch neue Havers'sche Kanäle an der Knochenoberfläche. Diese Kanäle werden in der Richtung gegen den generellen Grundstreifen verschoben, wodurch der letztere aus einem geradlinigen zu einem wellenförmigen wird und an der Stelle, wo der Havers'sche Kanal auf dem Wege seines Verlaufes liegt, eine Biegung macht (Taf. IX. Fig. 13a, um ein Segment des Kanals in einiger Entfernung von dessen Rande zu umgreifen. Bei dem fortwährenden Wachsthum des Knochens wird der Havers'sche Kanal noch etwas weiter gegen den Tubus medullaris geschoben und der generelle Grundstreifen umfasst jetzt mehr als die Hälfte des ganzen Umkreises des Havers'schen Kanals, immer vom Rande entfernt, so dass dieser durch den betreffenden Streifen halbabgeschnürt (b) erscheint. Etwas später wird der Havers'sche Kanal durch den Grundstreifen ganz abgeschnürt (c) und endlich von demselben abgelöst d. Die Havers'schen Kanäle also, welche zwischen dem generellen Streifen und der Knochenoberfläche, d. h. in der secundären Knochenschicht entstanden sind, werden nach einem gewissen Zeitraum jenseits des generellen Grundstreifens, d. h. in der primären Knochenschicht gefunden. Beobachtet man nun die Entstehung eines anderen generellen (secundären) Streifens, so findet man dasselbe: der geradlinige, der Knochenoberfläche parallele Streifen wird nach der Entstehung oder manchmal während der Bildung der Havers'schen Kanäle wellenförmig, dann folgt regelmässig die Abschnürung und endlich die vollständige Ablösung der Havers'schen Kanäle. Man muss aber nicht glauben, dass die Verschiebung der Kanäle etwa dadurch zu Stande kommt, dass an einem Rande des Kanals eine Knochenresorption, an dem anderen aber eine Ablagerung stattfindet; eine vollständige Integrität der durch die Abschnürung entstandenen Schleifen und eine ungefähr gleiche Entfernung aller Puncte der letzteren von den Rändern der Havers'schen Kanäle lassen uns die Art des Vorgangs genau verfolgen und erkennen. Sammt den Havers'schen Kanälen wird also die zwischen den Lumina derselben und den durch die Abschnürung gebildeten Ringen liegende Knochensubstanz — canaliculäre Knochenterritorien — verschoben.

Diese Wanderung der canaliculären Knochenterritorien habe ich an allen der Untersuchung zugänglichen Knochen des Skelets beobachtet. Es geschieht sehr oft, dass an einem und demselben Präparat, ja an einem und demselben generellen Streifen alle Stadien der Abschnürung der Havers'schen Kanäle beobachtet werden können.

Die Verschiebung der Knochenterritorien muss bei diesem Process nothwendiger Weise in einem sehr grossen Rayon, ja in der ganzen Knochenmasse fühlbar sein; denn dieser Vorgang besteht nicht nur darin, dass die Havers'schen Kanäle mit den canaliculären Territorien eine Ortsveränderung erfahren, sondern der generelle Streifen selbst verlängert sich bedeutend, indem derselbe einen wellenförmigen Verlauf nimmt und nach der Abschnürung und Ablösung der Havers'schen Kanäle doch nie unterbrochen wird. Eine solche Abschnürung wird sehr oft an allen vorhandenen generellen Streifen beobachtet (Taf. IX.

Fig. 16). Da eine solche gemeinschaftliche Wanderung der canaliculären Knochenterritorien ohne Verschiebung der generellen und intercanaliculären Knochenterritorien nicht denkbar ist, so ist es selbstverständlich, dass die ganze Knochenmasse an dieser gemeinschaftlichen Ortsveränderung betheiligt sein muss.

Der Wanderungsprocess der Knochenterritorien ist am besten und in seiner ganzen Grossartigkeit in der zweiten Hälfte des zweiten Wachsthumsstadiums zu beobachten (Taf. IX. Fig. 16). Man findet gewöhnlich, dass der oberflächlichste (e), eben entstandene generelle Streifen ganz geradlinig verläuft, der nächstjüngere (d), welcher unter dem ersteren liegt, schon leichte Krümmungen macht und einige Havers'sche Kanäle halb umgiebt, an dem dritten Streifen (c) aber trifft man schon fast oder ganz abgeschnürte Havers'sche Kanäle. Untersucht man die mit Krapp fortgefütterten Tauben im dritten Wachsthumsstadium oder später, d. h. zur Zeit, wo der Wachsthumsprocess ganz abgelaufen ist, so findet man oft, dass fast alle generellen Streifen geradlinig verlaufen (Taf. IX. Fig. 17); bei ausgewachsenen Thieren findet keine Verschiebung der Knochentheilchen statt.

Aus diesen Beobachtungen ergiebt sich noch die Thatsache, dass die Havers'schen Streifen auf zweierlei Weise entstehen: erstens werden dieselben von den Havers'schen Kanälen aus und zweitens durch die Abschnürung gebildet. Ausserdem kann man beobachten, dass einige Havers'sche Kanäle, welche schon einen oder zwei rothe Ringe besitzen, nochmals abgeschnürt werden. In diesem Falle ist es sehr schwierig oder gerade unmöglich zu entscheiden, auf welche Weise die schon vorhandenen Ringe entstanden sind, ob dieselben von dem Havers'schen Kanal aus oder durch die Abschnürung gebildet wurden. Wahrscheinlich kommt beides vor, denn manchmal trifft man solche Bilder, welche eine abermalige Abschnürung eines und desselben Havers'schen Kanals annehmen lassen. Man kann als eine allgemeine Regel aussprechen, dass die Havers'schen Ringe, welche die im zweiten Wachsthumsstadium von der Knochenoberfläche aus entstandenen Havers'schen Kanäle umgeben, d. h. diejenigen, welche in der secundären Knochenschicht liegen, durch die Abschnürung gebildet werden. Wenn wir in dieser Region einen bereits mit einem Ring umgebenen, halbabgeschnürten Havers'schen Kanal treffen, so kann man mit grosser Wahrscheinlichkeit vermuthen, dass die Abschnürung des betreffenden Kanals zum zweiten Mal stattfindet (Taf. IX. Fig. 16k).

Die Verschiebung der Knochentheilchen kann uns vielleicht einige Erscheinungen, welche man bei den mechanischen Versuchen beobachtet, erklären. Ich will bei dieser Gelegenheit an den Lieberkühn'schen Versuch am Unterkiefer erinnern, von welchem im ersten Capitel dieser Arbeit die Rede war.

Während der Wanderung der Knochenterritorien aus der secundären in die primäre Knochenschicht ist der Umstand bemerkenswerth, dass trotz dieser Ortsveränderung die Havers'schen Kanäle der primären Knochenschicht ziemlich gleichmässig vertheilt zu sein scheinen; es kommt nie zu einer Anhäufung der Havers'schen Kanäle und die primäre Knochenschicht selbst wird im Laufe des zweiten Wachsthumsstadiums dünner.

Die Veränderungen, welche wir während des Knochenwachsthums an der primären Knochenschicht beobachten, sind für eine richtige Beurtheilung der Wachsthumsvorgänge von allergrösster Wichtigkeit. Von den ersten Lebenstagen der Tauben an nimmt die primäre Knochenschicht successiv an Dicke zu, so dass am Ende des ersten Wachsthumsstadiums diese Schicht ihr Maximum an Dicke erreicht. Mit dem Beginn und im Laufe des

zweiten Wachsthumsstadiums verdünnt sich diese Knochenschicht allmälig und bei erwachsenen Tauben ist dieselbe am dünnsten.

Die folgende Tabelle zeigt die successive Verdickung der primären Knochenschicht während des ersten Wachsthumsstadiums in Mm. Die Messungen sind an der Ulna in der Höhe des Foramen nutritium angestellt.

Tabelle III.

Versuch.		15	16	17	1	4	6
Alter der Tauben in Tagen.		8	10	12	19	23	26
Dicke der primären Knochenschicht in Mm.	Maximum.	0,473	0,440	0,605	0,660	0,715	0,770
	Minimum.	0,154	0,198	0,209	0,308	0,319	0,275

Die maximale Dicke wird immer am Rand des For. nutritium und die minimale an der entgegengesetzten Seite des Knochens beobachtet. Die dickste primäre Knochenschicht, welche ich gesehen habe, betrug 0,770—0,275 Mm.

Aus der folgenden Tabelle kann man die Verdünnung der primären Knochenschicht bei dem fortwährenden Knochenwachsthum ersehen. Die Messungen sind an dem nämlichen Knochen und in derselben Höhe angestellt worden.

Tabelle IV.

Versuch.		9	32	11	12	13	14
Alter der Tauben in Tagen.		32	44	50	51	86	93
Dicke der primären Knochenschicht in Mm.	Maximum.	0,561	0,440	0,660	0,495	0,297	0,462
	Minimum.	0,165	0,220	0,220	0,189	0,154	0,263

Die dünnste primäre Knochenschicht, welche ich in späteren Wachsthumsstadien beobachtet habe, war 0,297—0,154 Mm. dick[1]).

Verfolgt man die primäre Knochenschicht in verschiedenen Wachsthumsstadien an Querschliffen, so beobachtet man, dass ihre Verdünnung von der gleichzeitigen Vergrösserung des Querdurchmessers der von dieser Schicht gebildeten Röhre begleitet wird und von der Expansion der betreffenden Knochenschicht abhängt. Ich habe schon früher davon gesprochen, dass die ganze Wand des Röhrenknochens im ersten Wachsthumsstadium aus der primären Knochenschicht besteht, dass diese Schicht während des ganzen Lebens

1) Die Verdünnung der primären Knochenschicht während des zweiten Wachsthumsstadiums scheint bedeutenden individuellen Schwankungen zu unterliegen.

fortexistirt und genau verfolgt werden kann. Vergleicht man die Röhrenknochen junger mit denjenigen erwachsener Tauben, so findet man, dass die ersteren so dünn sind, dass der Knochenschaft einer jungen Taube in die Markhöhle des nämlichen Knochens einer erwachsenen Taube eingeschoben werden kann.

Bei den 8—10 Tage alten Tauben schwankt der maximale Querdurchmesser der Ulna des ganzen Knochens in der Höhe des For. nutritium zwischen 1,848—1,760 Mm. und der minimale zwischen 1,672—1,628 Mm. Bestimmt man den Querdurchmesser des Tubus medullaris in späteren Entwicklungsstadien, so findet man, dass derselbe bedeutend grösser, als die Dicke des ganzen Knochens bei jungen Tauben ist. Die folgende Tabelle zeigt den Querdurchmesser des Tubus medullaris der Ulna im zweiten Wachsthumsstadium in der Höhe des For. nutritium.

Tabelle V.

Versuch.		9	32	11	12	13	14
Alter der Tauben in Tagen.		32	44	50	51	86	93
Querdurchmesser des Tubus medullaris in Mm.	Maximum.	2,420	2,596	2,860	2,772	2,992	2,508
	Minimum.	2,112	2,508	2,420	2,462	2,420	2,288

Berücksichtigt man den enormen Unterschied zwischen dem Querdurchmesser des Tubus medullaris im zweiten Wachsthumsstadium und demjenigen des ganzen Knochens bei jungen Tauben und betrachtet man die Erweiterung des Tubus medullaris von dem Gesichtspuncte der Resorptionstheorie aus, so muss nicht nur die ganze primäre Knochenschicht ganz und gar zu Grunde gehen, sondern ein grosser Theil der secundären Schicht zerstört werden. Die primäre Knochenschicht ist aber intact und die Tabelle IV. zeigt ihre Dicke bei denselben Tauben, bei welchen der Durchmesser des Tubus medullaris gemessen wurde (Tab. V). Man kann also an Querschliffen Schritt für Schritt verfolgen, wie der durch die primäre Knochenschicht gebildete und durch den generellen Grundstreifen von der secundären Knochenschicht getrennte Ring mit dem fortwährenden Knochenwachsthum erweitert wird. Die Erweiterung des Tubus medullaris bei jungen Thieren wird durch die Expansion der primären Knochenschicht bedingt.

Bei dieser Lage der Dinge kann man natürlich erwarten, dass die durch den generellen Grundstreifen gebildete Zone, welche die primäre Knochenschicht von der secundären trennt, mit der fortwährenden Expansion der primären Knochenschicht zu einem grösseren Kreise werden muss. Die vorliegende Tabelle zeigt den maximalen und minimalen Durchmesser dieser Zone an der Ulna, von dem Beginn ihrer Entstehung bis zum Ende des Wachsthumsprocesses. Die Messungen sind in der Höhe des For. nutritium angestellt worden.

Tabelle VI.

Alter der Tauben in Tagen.	Länge der Ulna in Mm.	Durchmesser der Zone		Durchmesser des Knochens.		Versuch.
		Maximum.	Minimum.	Maximum.	Minimum.	
30	51	3,080	2,640	3,212	2,840	8
32	47	3,080	2,684	3,168	2,728	9
44	54	3,124	2,728	3,476	3,080	38
50	48,5	3,388	2,816	3,520	3,124	31
50	56	3,432	3,080	3,520	3,080	11
86	55	3,520	3,212	3,960	3,280	13
93	50	3,432	3,080	3,608	3,344	14
120	54	3,696	3,168	4,180	3,388	25
138	50,5	3.520	2,772	3,872	3,476	35

Es ergiebt sich aus diesen Messungen, dass der Durchmesser der betreffenden Zone mit der weiteren Entwicklung der Knochen, dem Scheine nach, sehr unbedeutend, nämlich ungefähr um 0,5 Mm. zunimmt. Betrachtet man aber diese Tabelle aufmerksam, so bemerkt man, dass der Querdurchmesser des ganzen Knochens von dem Beginn des zweiten Wachsthumsstadiums bis zum Ende des Wachsthumsprocesses nicht mehr als ungefähr um 1 Mm. sich vergrössert. Berücksichtigt man die Zunahme der secundären Knochenschicht im zweiten Wachsthumsstadium (Tab. I.), deren Maximum kaum 0,5 Mm. erreicht, so kann man sich überzeugen, dass die Hälfte der ganzen Grösse, um welche der Querdurchmesser des ganzen Knochens zugenommen hat, auf die Expansion des Knochens zu setzen ist.

Ist einmal die Expansion der primären Knochenschicht nachgewiesen, so wird die der secundären Schicht, als eine nothwendige Folge dieses Vorgangs ohne Weiteres verständlich. Die Verdünnung der Knochenschichten während des Knochenwachsthums kann also nie als ein Beweis für Knochenresorption angeführt werden.

Durch die Expansion und Verdünnung der primären Knochenschicht kann man die Ergebnisse der Flourens'schen Versuche mit Platinplättchen erklären. Gelingt es ein solches Plättchen vor dem Auftre-

ten des zweiten Wachsthumsstadiums in den Knochen einzuheilen, so ist es möglich, nach dem Ablauf des Wachsthumsprocesses und der Verdünnung der primären Knochenschicht das betreffende Plättchen in der Nähe des Tubus medullaris zu finden. Unter Umständen kann der Abstand zwischen dem Platinplättchen und dem Tubus medullaris vergrössert werden, wenn in der dem Plättchen entsprechenden Höhe des Knochens eine reichliche Ablagerung von dem Tubus medullaris aus stattfindet. Ob das Plättchen durch die Verschiebung der Knochentheilchen in den Tubus medullaris gerathen kann, scheint zweifelhaft zu sein. J. Wolff hat negative Resultate erhalten. Aus den zahlreichen Versuchen von Ollier ergiebt sich, dass in der grössten Zahl der Fälle das Plättchen von dem Tubus medullaris entfernt wird und nur sehr selten dem Tubus medullaris näher als früher liegt. Aus meinen Untersuchungen über das Knochenwachsthum glaube ich schliessen zu dürfen, dass, obwohl die positiven Resultate mechanischer Versuche sehr frappant sind und für die Expansion der Knochen zu sprechen scheinen, diese Experimente, nach dem Gesagten, nicht so einfach sind, wie man gewöhnlich glaubt, und eine richtige Beurtheilung der Ergebnisse dieser Versuche nur durch das Studium der Genese und Topographie der Knochen gewonnen werden kann.

Wir haben schon gesehen, dass der wellenförmige Verlauf der generellen Streifen durch die Verschiebung der Havers'schen Kanäle bedingt wird. Eine aufmerksame Verfolgung der wellenförmigen Krümmung dieser Streifen zeigt, dass die durch den eigenthümlichen Verlauf dieser Gebilde entstandenen Schleifen, welche die Havers'schen Kanäle mehr oder weniger umgreifen, immer eine solche Lage haben, dass sie nach der Richtung derjenigen Knochenfläche geöffnet sind, von welcher aus die generellen Streifen und die Havers'schen Kanäle selbst gebildet wurden. Die Berücksichtigung dieser Erscheinung ermöglicht uns zu entscheiden, von welcher Knochenfläche aus die Knochenablagerung stattgefunden hat. Dies ist darum wichtig, weil auch von dem Tubus medullaris aus generelle Streifen sowie Havers'sche Kanäle gebildet werden, wobei die Abschnürung der Havers'schen Kanäle und die Verschiebung der Knochenterritorien gegen die äussere Knochenfläche hin stattfindet. Die Schleifen eines solchen generellen Streifens sind gegen den Tubus medullaris geöffnet. Die intramedulläre Knochenablagerung steht also auch mit der Bildung der generellen Streifen in Zusammenhang.

Aus dem Gesagten geht hervor, dass, abgesehen von den periostalen generellen Streifen, wovon früher die Rede war, noch intramedulläre generelle Streifen vorkommen. Was die Genese dieser letzteren betrifft, so werden sie genau auf dieselbe Weise wie die periostalen Krappstreifen gebildet. In Bezug auf die Verbreitung sind die intramedullären Krappstreifen nicht an allen Abschnitten eines und desselben Knochens gleich zahlreich, sondern an den Stellen häufiger, an welchen die intramedulläre Ossification am reichlichsten ist, nämlich an dem oberen und unteren Viertel oder Drittel der Röhrenknochen, obwohl dieselbe auch in der Mitte der Diaphysen vorkommt.

Der Verlauf der intramedullären Streifen ist nicht immer derselbe und hängt davon ab, ob während der Knochenablagerung Havers'sche Kanäle gebildet werden oder nicht. Ist das Letztere der Fall, so verlaufen die intramedullären Streifen geradlinig oder leicht zackig der inneren Knochenfläche mehr oder weniger parallel und sehr nahe nebeneinander, umgeben jedoch fast nie den Tubus medullaris vollständig, sondern verlieren sich an der inneren Knochenfläche. Ein solcher Verlauf dieser Streifen ist der glatten Ossificationsfläche eigenthümlich, welche letztere bei der intramedullären Ossification in der mittleren Region der Diaphysen regelmässig vorkommt. Ist die Ossificationsfläche trabeculär, werden die Havers'schen Kanäle während der Knochenablagerung gebildet, so nimmt der intramedulläre Streifen, wegen der Verschiebung der Havers'schen Kanäle, einen wellenförmigen Verlauf, so dass die Schleifen, welche die Havers'schen Kanäle mehr oder weniger vollständig abschnüren, gegen den Tubus medullaris geöffnet sind (Taf. XII. Fig. 28c). Es kommt manchmal vor, dass ein genereller Streifen in der mittleren Region der Knochenwand verläuft (Taf. XII. Fig. 30a), und nur aus der eigenthümlichen Richtung der Schleifen ist es möglich, nicht nur mit Wahrscheinlichkeit, sondern mit Sicherheit zu entscheiden, woher die Bildung des betreffenden Streifens und folglich der Knochensubstanz stattgefunden hat. Die wellenförmig verlaufenden intramedullären generellen Streifen kommen regelmässig gegen die Diaphysenenden vor. Werden ein oder mehrere generelle Streifen gebildet, so ist der am frühesten entstandene, d. h. der am meisten nach aussen liegende — der intramedulläre Grundstreifen (Taf. XI. Fig. 25c. — Taf. XII. Fig. 30a).

Mit diesem letzteren Gebilde ist noch ein neues und wichtiges Element für die Topographie der Knochen gewonnen. Dasselbe grenzt die primäre Knochenschicht von der intramedullären (tertiären) ab und lässt die beiden Schichten als bestimmte und bleibende Gebilde verfolgen.

Die übrigen — secundären — intramedullären Streifen (Taf. XI. Fig. 25d, e) zerlegen die ganze tertiäre Knochenschicht in intramedulläre generelle Knochenterritorien und erlauben uns von der Integrität dieser Territorien während des Knochenwachsthums zu überzeugen.

Die intramedulläre Ossification beginnt während der zweiten Hälfte des ersten Wachsthumsstadiums und ist in der Mitte des zweiten Stadiums ganz oder fast abgelaufen. Den intramedullären Streifen entsprechen vorhandene oder geschlossene Saftkanäle. Die Verbreitung der diffusen Färbung hängt auch hier von der mehr oder weniger bedeutenden Entwicklung der mit den Saftkanälen in Verbindung stehenden Knochenskörperausläufer ab.

Eine für das Studium der Krappknochen sehr wichtige Erscheinung ist die, dass während der intramedullären Ossification bei den mit Krapp fortgefütterten Thieren rothe Zonen gebildet werden, nämlich jene rothen Zonen, welche für die Lehre des Knochenwachsthums einen wichtigen und zu gleicher Zeit einen schlimmen Einfluss gehabt haben.

Diese rothen Zonen, welche ich in dem dritten Capitel beschrieben habe, kommen sowohl an der primären wie secundären Knochenschicht vor und sind alle periostalen

Ursprungs, weshalb ich sie als periostale rothe Zonen bezeichnen will. Als eine allgemeine Regel für diese Zonen kann man Folgendes gelten lassen:

a) Sie lassen sich als innere, äussere und intermediäre unterscheiden.

b) Sie sind nur in der mittleren Region der Diaphysen zu beobachten. Führt man einen Schnitt ungefähr in der Mitte zwischen dem For. nutritium und dem Gelenkende oder noch weiter von der Mitte der Diaphyse, so trifft man gewöhnlich keine periostalen rothen Zonen mehr.

c) Die periostalen rothen Zonen bilden einen vollständigen und einen an allen Puncten seines Umkreises ungefähr gleich dicken Ring.

d) Die periostalen rothen Zonen wandern in der Richtung gegen den Tubus medullaris, wodurch eine äussere rothe Zone durch die Ablagerung neuer Knochenschichten vom Periost aus zu einer intermediären werden kann.

Die der tertiären Knochenschicht eigenthümlichen intramedullären rothen Zonen werden durch die Verbreitung der streifigen und diffusen Färbung der betreffenden Knochenschicht bedingt, wobei eine mehr oder weniger bedeutende Intensität und Extensität der Färbung von den schon früher besprochenen Verhältnissen abhängt. Die Charaktere dieser Zonen sind folgende:

a) Sie kommen innen und intermediär vor.

b) Sie finden sich in dem oberen und unteren Viertel oder Drittheil der Röhrenknochen.

c) Sie bilden am häufigsten unvollständige und sehr selten vollständige Ringe. Im ersten Falle erscheinen diese Gebilde entweder als Halbmonde oder als mit stumpfen Enden versehene unterbrochene Ringe. Ist die rothe Zone vollständig, so ist dieselbe nie an allen Puncten ihres Umkreises gleich dick, sondern erscheint in Form eines an irgend einer Stelle sich verjüngenden Ringes. Von den intramedullären rothen Zonen kann man also folgende Varietäten unterscheiden: halbmondförmige, unterbrochene und sich verjüngende. Diese von mir beschriebene Eigenthümlichkeit der intramedullären rothen Zonen ist so charakteristisch, dass dieselben von den periostalen durch die makroskopische Betrachtung in der grössten Zahl der Fälle unterschieden werden können.

d) Die Wanderung der intramedullären rothen Zonen erfolgt in der Richtung gegen die äussere Knochenfläche, wodurch eine innere rothe Zone durch die Ablagerung neuer Knochenschichten von dem Tubus medullaris aus zu einer intermediären werden kann.

e) Die intramedulläre rothe Zone wird immer von der primären Knochenschicht durch die intramedullären Grundstreifen abgegrenzt.

Die innere sowohl, wie die intermediäre, intramedulläre rothe Zone können in drei beschriebenen Formen, d. h. als eine halbmondförmige, unterbrochene und sich verjüngende rothe Zonen erscheinen. Für die innere rothe Zone sind die Verhältnisse klar; — die intermediare aber entsteht dadurch, dass das im Bereich des intramedullären Grundstreifens leigende Knochenterritorium sehr oft intensiver, als die anderen, gegen den Tubus medulla-

ris liegenden generellen Territorien der tertiären Schicht, gefärbt wird. Die Unvollständigkeit der intermediären rothen Zone hängt aber davon ab, dass der intramedulläre Grundstreifen excentrisch liegt und an irgend einer Stelle die Knochenfläche berührt oder am häufigsten an derselben sich verliert[1]).

Die Gestalt der inneren sowie der intermediären, intramedullären rothen Zone wird also durch den Verlauf des intramedullären Grundstreifens bedingt, welcher den tertiären von dem primären Knochen trennt. Der Verlauf dieser Streifen ist in verschiedenen Höhen des Knochens verschieden: dicht an dem Diaphysenende bildet derselbe meistens einen vollständigen excentrischen Ring, weiter unten verliert sich der Grundstreifen an irgend einer Stelle der inneren Knochenfläche und in einer noch grösseren Entfernung von dem Diaphysenende bildet derselbe nur ein kleines Segment; darum trifft man gewöhnlich an den Diaphysenenden sich verjüngende, weiter unten unterbrochene und noch weiter halbmondförmige, intramedulläre rothe Zonen. In der Mitte der Diaphysen ist die intramedulläre Ossification bei Tauben so unbedeutend, dass es fast nie an der betreffenden Stelle zur Bildung einer intramedullären Zone kommt.

Alle Varietäten von den intramedullären sowie von den periostalen rothen Zonen werden keineswegs nur bei den auf gewöhnliche Nahrung gesetzten, sondern auch bei den mit Krapp fortgefütterten Tauben beobachtet. Diese Thatsache genügt schon an und für sich, um die allgemein acceptirte Meinung über die Verbreitung des Farbstoffs und die Bildung der rothen Zonen zu widerlegen. Setzt man den Farbstoff aus, so wird man natürlich, je nach dem Alter der Taube, der Dauer der Fütterung und Aussetzung etc. verschiedene Bilder erhalten, auf welche ich speciell nicht eingehen will.

Seit Flourens werden die unvollständigen rothen Zonen als ein Beweis für die Knochenauflösung vom Tubus medullaris aus angeführt. Der intramedulläre Grundstreifen lässt uns die Bildung der intramedullären Zonen in allen Phasen ihrer Entwicklung verfolgen und den Beweis führen, dass ihr charakteristisches Aussehen keineswegs durch die Knochenzerstörung, sondern durch eine ungleichmässige Ablagerung des intramedullären Knochens bedingt wird und dass die intramedullär entstandenen rothen Zonen mit dem fortwährenden Knochenwachsthum und der gleichzeitigen Erweiterung des Tubus medullaris mächtiger werden.

Da die intramedulläre Ossification in der Entwicklungsgeschichte der Knochen eine wichtige und bis jetzt noch unbeachtete Rolle spielt, so finde ich nothwendig noch speciell ein Wort über den betreffenden Gegenstand zu sagen.

Was das Vorkommen der intramedullären Ossification betrifft, so ist dieselbe als ein nothwendiges Glied des Wachsthumsprocesses bis jetzt noch nicht durch die directe Beobachtung nachgewiesen

---

1) Um die makroskopisch sichtbaren, rothen Zonen deutlich zu sehen, wählt man grobe Querschliffe, welche man in ein mit Wasser oder Weingeist gefülltes Uhrschälchen bringt und auf einer weissen Unterlage betrachtet.

und von der endochondralen Ossification nicht scharf abgegrenzt worden. Aus der Literatur wissen wir nur so viel, dass zuerst Flourens bei den mit Krapp gefütterten Thieren eine Färbung der inneren Knochenfläche in einigen Fällen beobachtet und daraus geschlossen hat, dass dort eine Knochenablagerung stattfindet. Da aber die Erweiterung des Tubus medullaris bei einer solchen Knochenanbildung nicht zu Stande kommen kann, so liess Flourens die neu abgelagerten Knochenschichten bald nach ihrer Entstehung zu Grunde gehen. Noch heut zu Tage liegt die betreffende Frage genau so, wie uns dieselbe Flourens überlassen hat, wovon man sich aus der letzteren Kolliker'schen Schrift überzeugen kann. Die Bedeutung der intramedullären Ossification anlangend, so hat dieselbe von dem Gesichtspuncte der Resorptionstheorie aus nicht nur keine Bedeutung, sondern genirt ungemein die Erklärung mancher Wachsthumsvorgänge.

Die intramedulläre Ossification kann an allen Röhrenknochen studiert werden: da sie aber in der Tibia am reichlichsten vorkommt und in der Ausdehnung des ganzen Tubus medullaris stattfindet, so werde ich diesen Knochen und besonders dessen obere Hälfte für die Beschreibung dieser Ossificationsform vorziehen. Die von mir beschriebenen Varietäten von intramedullären rothen Zonen sind an diesem Knochen am besten zu beobachten.

Füttert man eine etwa 2wöchentliche Taube einen Monat lang mit Krapp und untersucht die Tibia an dem ungefähr in der Mitte zwischen dem For. nutritium und dem oberen Gelenkende geführten Querschnitt (Taf. XI. Fig. 25) makroskopisch, so findet man die Knochenwand aus drei Knochenschichten bestehend: aus einer äusseren und inneren, scharlachroth gefärbten und einer intermediären, welche letztere eine sehr intensive purpurrothe Färbung besitzt, wegen ihres dunkleren Colorits scharf hervortritt und die intermediäre rothe Zone bildet. Das Auffallende dieses Bildes besteht aber darin, dass die intermediäre rothe Zone keinen vollständigen, sondern einen an dem, der Fibula zugekehrten Rande (a) unterbrochenen Ring bildet, welcher so aussieht, als ob er an der betreffenden Stelle zerstört worden wäre. An der der Fibula gegenüber liegenden Seite des Knochens berührt die rothe Zone die innere Knochenfläche und scheint schmäler zu sein, als an der vordern und hintern Seite des Knochens, wo dieselbe von der inneren Knochenfläche entfernt liegt.

Betrachtet man die Querschnitte, welche etwas über oder unter der beschriebenen Stelle geführt sind, so sind die Bilder nicht gleich: im ersten Falle stellt die intermediäre rothe Zone einen Kreis eines grösseren Radius dar und erscheint als eine sich verjüngende rothe Zone. Führt man von der Mitte zwischen dem For. nutritium und dem oberen Knochenende beginnend successive Querschnitte in der Richtung gegen das Ernährungsloch, so beobachtet man, dass die intermediäre rothe Zone an beiden lateralen Seiten des Knochens unterbrochen wird, so dass ihre beiden Hälften immer kleinere und kleinere Segmente bilden und endlich in einiger Entfernung von dem Ernährungsloch in Gestalt zweier einander gegenüber liegenden, der Knochenwand eingeschobenen Halbmonde erscheinen, deren concave Seite dem Tubus medullaris zugewendet ist. Endlich in der Höhe des For. nutritium schwindet das eine oder die beiden Segmente.

Kehren wir zu dem Mittelpuncte zwischen dem For. nutritium und dem oberen Ge-

lenkende zurück, d. h. zu der Stelle, wo die unterbrochene intramedulläre rothe Zone gelegen ist und untersuchen wir einen feinen Querschliff mikroskopisch, so finden wir eines der complicirtesten Bilder, welches man an den durch Krapp gefärbten Knochen trifft und welches man nur nach einem genauen Studium anderer Knochen richtig beurtheilen kann. Wir beobachten nämlich Folgendes Taf. XI. Fig. 25): In der mittleren Schicht der Knochenwand verlaufen zwei purpurroth gefärbte Streifen (c, d) nebeneinander und einander parallel, aber zur Knochenaxe etwas excentrisch, welche gegen die der Fibula zugewendeten Seite (a) unterbrochen werden. Der äusserste unter diesen zwei Streifen, d. h. der Knochenoberfläche zunächst liegende (c) ist der intramedulläre Grundsteifen und der andere — der intramedulläre secundäre Streifen (d). Diese zwei Streifen sind am intensivsten gefärbt und bilden sammt dem zwischen ihnen befindlichen, diffus gefärbten, sehr dünnen Knochenterritorien die intermediäre rothe Zone. Die beiden generellen Streifen, sowie das zwischen ihnen liegende generelle Knochenterritorium sind intramedullär entstanden.

An der Knochensubstanz, welche zwischen Tubus medullaris (h) und der intermediären rothen Zone (d) liegt und makroskopisch als die früher erwähnte innere (scharlachrothe) Knochenschicht erscheint, kann man zwei generelle Territorien unterscheiden, von denen das innere, dem Tubus medullaris anliegende, weniger intensiv, das äussere aber, an die intermediäre rothe Zone angrenzende, viel intensiver roth tingirt ist. Die beiden Territorien sind durch einen secundären generellen Streifen (e) von einander getrennt.

Die Knochensubstanz, welche zwischen dem intramedullären Grundstreifen (c) und der äusseren Knochenfläche liegt und makroskopisch als äussere (scharlachrothe) Knochenschicht erscheint, wird auch durch einen periostalen generellen Streifen (f) in zwei Territorien getheilt, von denen das äussere weniger intensiv, das andere, der rothen Zone anliegende, etwas intensiver gefärbt ist.

Die ganze Dicke der Knochenwand scheint also makroskopisch aus den drei erwähnten Schichten und mikroskopisch aus fünf verschieden intensiv gefärbten Knochenterritorien zu bestehen, von denen das am intensivsten gefärbte Territorium (zwischen c und d) in der Tiefe der Knochenwand liegt und die am wenigsten gefärbten an den beiden Flächen des Knochens sich finden. Wie leicht es war, das makroskopische Bild vom Gesichtspuncte der Resorptionstheorie aus zu deuten, so schwierig ist es bei der mikroskopischen Betrachtung dasselbe Bild mit den allgemeinen Ansichten über Krappfütterung und Knochenzerstörung in Einklang zu bringen.

Verfolgen wir unsere Studien weiter und fassen wir die zwei Knochenterritorien, aus welchen die innere Knochenschicht besteht, ins Auge (zwischen d und h), so finden wir, dass die Färbung dieser Territorien durch die rothen, die Havers'schen Kanäle in einiger Entfernung von ihren Rändern umgebenden Ringe bedingt wird und dass die verschiedene Intensität der Färbung durch die ungleich diffuse Färbung der beiden Territorien entsteht. Das Wichtigste, was unsere Aufmerksamkeit fesselt, ist der generelle Streifen (e), welcher die beiden Territorien der betreffenden Knochenschicht von einander trennt. Man fin-

det nämlich, dass dieser Streifen wellenförmig verläuft und die auf dem Wege liegenden Havers'schen Kanäle mehr oder weniger vollständig umgiebt, so dass, wenn wir diesen Streifen in seinem ganzen Verlauf verfolgen, wir die Havers'schen Kanäle in verschiedenen Stadien der Abschnürung finden. Aus der eigenthümlichen Lage der Schleifen, welche gegen den Tubus medullaris geöffnet sind, müssen wir den Schluss ziehen, dass der betreffende generelle Streifen (e) von der inneren Knochenfläche aus entstanden ist, und dass die abgeschnürten Havers'schen Kanäle gegen die äussere Knochenfläche verschoben werden. Dieser Streifen wird zweimal unterbrochen: einmal an derselben Stelle, wo die intermediäre rothe Zone fehlt (a) und ein anderes mal an der gegenüber liegenden Seite.

Betrachten wir die äussere Knochenschicht (zwischen c und der äusseren Knochenfläche) aufmerksam, so nehmen wir wahr, dass die Färbung der Territorien und die verschiedene Intensität der Färbung auch von denselben Erscheinungen, welche wir an der inneren Knochenschicht beobachten, abhängen. Die zwei Territorien dieser Schicht werden ebenfalls durch einen generellen Streifen (f) von einander abgegrenzt, der auch wellenförmig verläuft, aber von dem in der inneren Knochenschicht verlaufenden generellen Streifen sich dadurch unterscheidet, dass die Lage seiner Schleifen gerade umgekehrt ist. Aus dem eigenthümlichen Verlauf dieses Streifens schliessen wir, dass derselbe von der Oberfläche aus gebildet worden ist, und dass die durch diesen Streifen halbabgeschnürten Havers'schen Kanäle gegen den Tubus medullaris wandern. An diesem Streifen sind auch alle Stadien der Abschnürung zu beobachten.

Verfolgen wir jetzt die generellen Streifen, welche die intermediäre rothe Zone bilden (c, d. — vergl. Taf. XII. Fig. 30), so können wir schon aus dem, was über die Bedeutung der Schleifen und die Eigenthümlichkeit ihrer Lage gesagt wurde, vermuthen, dass dieselben von dem Tubus medullaris aus entstanden sind. Das bisher Gesagte beruht aber keineswegs auf einer Vermuthung, sondern auf einer grossen Zahl recht mühsamer und zeitraubender Studien.

Die über das Wachsthum der Tibia angestellten Untersuchungen haben mir folgende Resultate gegeben: Im ersten Wachsthumsstadium sind die Wachsthumsvorgänge der Tibia von denjenigen anderer Röhrenknochen durch nichts zu unterscheiden. In der ersten Hälfte dieser Periode wird dieser Knochen durch ein sehr energisches Wachsthum der periostalen Schichten verlängert, bald aber kommt ein Stadium, in welchem die periostalen Knochenschichten der Länge nach entweder gar nicht oder sehr unbedeutend wachsen und der Knochen durch die endochondrale Knochenbildung an Länge gewinnt. Untersucht man die Tibia bei den ungefähr 3 — 4 Wochen alten Tauben an doppelttingirten, durch das obere Viertel des Knochens geführten Querschnitten, so kann man sich überzeugen, dass das betreffende Knochenstück endochondral gebildet ist. An den gleich alten, aber mit Krapp fortgefütterten Tauben beobachtet man an gewissen Querschliffen und an der entprechenden Stelle folgende Erscheinungen: die Havers'schen Kanäle sind je mit einem sehr feinen Saum umgeben; die diffuse Färbung ist gewöhnlich gegen den Tubus medullaris intensiver. An

der inneren Knochenfläche und fast in dem ganzen Umkreis des Tubus medullaris findet die Bildung eines generellen Saftkanals statt, gerade in derselben Weise, wie wir schon bei der Entstehung der Saftkanäle an der äusseren Knochenfläche gesehen haben. Der Saftkanal selbst wird von dem Tubus medullaris durch eine sehr dünne, farblose Knochenschicht, in welcher schon die Knochenkörperchen stellenweise eingebettet sind, getrennt. Zu gleicher Zeit oder etwas später kann man bei auffallendem Lichte und guter Beleuchtung eine sehr schwache Färbung des jungen Saftkanals beobachten, und bald wird diese Färbung auch bei durchfallendem Lichte sichtbar. Manchmal werden zwei oder drei solcher Kanäle gebildet, welche in der nächsten Nähe nebeneinander und einander parallel verlaufen und fast den ganzen Tubus medullaris umgeben. Diese zwei oder drei generellen Saftkanäle, welche bei schwacher Vergrösserung als rothe Streifen erscheinen, sind nichts Anderes als die zukünftige intermediäre rothe Zone, welche jetzt aber ganz an der inneren Knochenfläche liegt (Taf. XII. Fig. 28c) und von dem Tubus medullaris durch eine sehr dünne, farblose und nur bei stärkerer Vergrösserung deutlich sichtbare Knochenschicht (d) getrennt wird.

Nach der Entstehung der beschriebenen Streifen tritt eine sehr energische, intramedulläre trabeculäre Knochenbildung auf, wobei die Trabekeln selbst farblos bleiben. Die neuentstandenen Havers'schen Kanäle werden durch die betreffenden Streifen abgeschnürt und die Streifen selbst nehmen einen wellenförmigen Verlauf an, so dass die Oeffnungen der gebildeten Schleifen dem Tubus medullaris zugekehrt sind. Bei der fortwährenden intramedullären Ossification wird der Tubus medullaris breiter und die rothe Zone, deren Radius immer grösser wird, nähert sich der äusseren Knochenfläche mehr und mehr. Bald darauf kommt es zur Bildung desjenigen generellen Streifens, welcher die beiden Territorien der inneren Knochenschicht von einander trennt. Die Erscheinungen, welche die Entstehung dieses Streifens begleiten, sind vollständig denjenigen gleich, welche ich schon beschrieben habe. Auch die bei der fortschreitenden Ossification gebildeten Havers'schen Kanäle werden in derselben Richtung abgeschnürt. Je nachdem die in Bildung begriffene intramedulläre Knochenschicht mächtiger wird, nimmt die äussere Knochenschicht an Dicke ab, so dass an der vorderen und hinteren Knochenfläche der intramedullär entstandene Knochen der Knochenoberfläche sehr nahe zu liegen kommt.

Der ganze von mir geschilderte Process der intramedullären Ossification dauert ungefähr bis zu der Mitte des zweiten Wachsthumsstadiums, und nach dem Ablauf desselben erhalten wir das Bild, von welchem ich bei der Beschreibung des Wachsthums dieses Knochens ausgegangen bin. Ich will noch hinzufügen, dass die Ablagerung der Knochensubstanz an die innere Knochenfläche von Anfang an nicht an allen Puncten derselben gleichmässig erfolgt, sondern die an die vordere und hintere Fläche abgelagerten Schichten viel mächtiger, als an den lateralen sind, während an der der Fibula zugekehrten Seite die Knochenanbildung ganz und gar fehlt.

Verfolgt man das Wachsthum der Tibia in verschiedenen Stadien ihrer Entwicklung an Krapppräparaten und controlirt man die Bilder durch die Entkalkung und Hämatoxylintinction, so kann man sich überzeugen, dass das intensiver gefärbte, der intermediären rothen Zone anliegende Territorium der äusseren Knochenschicht endochondral, und das oberflächliche, blasse, schmale Territorium perichondral gebildet worden sind. Der endochondral entstandene Knochen findet sich hier zwischen den an seine beiden Flächen abgelagerten Schichten eingeschoben.

Ich habe den Mittelpunct zwischen dem For. nutritium und dem oberen Gelenkende darum für die Besprechung vorgezogen, weil ungefähr an dieser Stelle alle beschriebene Schichten gleichmässiger, als an anderen Stellen entwickelt oder wenigstens alle diese Schichten in der Regel zu treffen sind. Macht man einen Schliff etwas höher, so findet man keinen periostalen Knochen mehr und der endochondrale Knochen ist nur an den lateralen Seiten des Knochens vorhanden, die vordere und hintere Knochenfläche wird durch den intramedullär entstandenen Knochen gebildet. Untersucht man den Knochen zwischen dem erwähnten Mittelpunct und dem For. nutritium, so kann man solche Schliffe treffen, an welchen kein endochondraler Knochen existirt und die halbmondförmige, intramedullär entstandene Knochenschicht unmittelbar an den periostalen Knochen grenzt.

Die Verbreitung der intramedullären Ossification in der oberen Hälfte der Tibia anlangend, so muss ich noch bemerken, dass die Knochenbildung dicht unter dem Gelenkknorpel beginnt und dass von diesem Augenblick an das obere Knochenende der Länge nach vorwiegend und der Dicke nach fast ausschliesslich intramedullär wächst; die endochondrale Knochenbildung ist in diesem Stadium so unbedeutend, dass dieselbe unter dem Gelenkkopf nur an den lateralen Flächen des Knochens zu beobachten ist. In der Richtung gegen das For. nutritium verbreitet sich die intramedulläre Knochenbildung so, dass dieselbe nur an den vorderen und hinteren Theilen des Tubus medullaris stattfindet und an Querschliffen in Gestalt zweier gegenüber liegender, mit ihren concaven Seiten dem Tubus medullaris zugewendeter und schon früher erwähnter Halbmonde erscheint.

Die Zahl der die intermediäre Zone bildenden generellen Streifen unterliegt individuellen Schwankungen. Manchmal ist diese Zone nur durch einen generellen Streifen repräsentirt; in anderen Fällen kann die purpurrothe intermediäre Schicht an dünnen Schliffen in zwei bis vier, wellenförmig und ziemlich parallel mit einander verlaufende, generelle Streifen zerlegt werden, während die diffuse Färbung fast oder ganz schwindet und nur die streifige übrig bleibt. An den betreffenden Stellen ist die abermalige Abschnürung der Havers'schen Kanäle sehr häufig zu beobachten. Bei stärkerer Vergrösserung kann man sich überzeugen, dass den generellen und Havers'schen Streifen Saftkanäle entsprechen (Taf. XI. Fig. 27a, c).

Den Durchmesser der durch den intramedullären Grundstreifen gebildeten Zone habe ich nicht gemessen, aus dem einfachen Grund, weil für eine genaue Vergleichung der Präparate der constante Punct fehlt. Da aber die Erweiterung des Tubus medullaris mit dem fortwährenden Knochenwachsthum keiner weiteren Beweise bedarf und die Verschiebung der betreffenden Zone gegen die äussere Knochenfläche mit der gleichzeitigen Erweiterung der Knochenmarkhöhle und Ablagerung mächtiger intramedullärer Knochenschichten augenscheinlich ist und keinem Zweifel unterliegt, so ist der ganze Vorgang ohne Vergrösserung des Durchmessers der betreffenden Zone nicht denkbar.

Ueberblicken wir das Wachsthum der oberen Hälfte der Tibia, so bemerken wir folgende auffallende Verhältnisse:

1. Die intramedulläre Ossification spielt bei der Ausbildung der Knochenarchitectur eine ebenso wichtige Rolle wie die anderen Ossificationsformen.

2. Die unvollständigen rothen Zonen werden durch eine ungleichmässige Knochenablagerung gebildet.

3. Bei der gleichzeitigen Ablagerung mächtiger Knochenschichten von dem Tubus medullaris aus wird das Lumen des letzteren vergrössert.

4. Bei der gleichzeitigen Verdickung des oberen Diaphysenendes der Tibia wird die äussere (endochondrale) Knochenschicht verdünnt.

Wird eine 14—16 Tage alte Taube mit Krapp gefüttert und, sobald der intramedulläre Grundstreifen gebildet ist (also ungefähr nach einer zweiwöchentlichen Krappfütterung), 14 Tage lang auf gewöhnliche Nahrung gesetzt und dann (nach Ablauf des intramedullären Ossificationsprocesses) untersucht, so findet man die intramedullär entstandene Knochenschicht, den intramedullären Grundstreifen ausgenommen, unter dem Mikroskop ganz farblos (Taf. XI. Fig. 26d). Bei der makroskopischen Betrachtung des Querschnittes beobachtet man, dass die intramedulläre Knochenschicht ziemlich schwach, die äussere, endochondral gebildete (e) aber intensiver gefärbt ist, mit dem intramedullären Streifen (c) zusammenfliesst und eine äussere endochondrale rothe Zone bildet. Das ist der einzige Fall, wo ich eine endochondrale rothe Zone gesehen habe.

Man kann als eine allgemeine Regel betrachten, dass die rothen Zonen an dem endochondralen Knochen äusserst selten und nur exceptionell zu beobachten sind. Das exceptionelle Vorkommen der endochondralen rothen Zone hängt davon ab, dass der endochondrale Knochen keine generellen Streifen besitzt und darum in seiner ganzen Masse ziemlich gleichmässig gefärbt zu sein scheint. Erfolgt eine Knochenablagerung an den endochondralen Knochen mit der gleichzeitigen Bildung genereller Streifen von dem Periost oder der Markhöhle aus, so erscheint die rothe Zone im Bereich der generellen Streifen und gehört dem periostalen oder resp. dem intramedullären Knochen an. Wird die periostale oder intramedulläre Knochenschicht, welche dem endochondralen Knochen unmittelbar anliegen, wegen der Aussetzung des Farbstoffs oder aus anderen Ursachen schwächer als der endochondrale Knochen gefärbt, so tritt der intensiver gefärbte endochondrale Knochen als rothe Zone hervor.

Was die endochondralen Krappstreifen betrifft, so muss ich betonen, dass die endochondralen Havers'schen Streifen einen sehr unregelmässigen Verlauf haben, was durch die Verschiebung der endochondralen Knochenbalken zu erklären ist. Manchmal trifft man einen Krappstreifen, welcher senkrecht zu dem Rand eines Markraumes verläuft und durch den letzteren unterbrochen zu sein scheint. Diese Bilder sind eben so trügerisch wie die unterbrochenen rothen Zonen und hängen von den Bedingungen ab, unter welchen die endochondrale Knochenbildung in den Knorpelkanälen zu Stande kommt. An dem periostalen Knochen wird diese Erscheinung nie beobachtet. Die periostalen, intramedullären und endochondralen Krappstreifen sind so charakteristisch, dass man in der Mehrzahl der Fälle an einem Krapppräparat diese Knochenarten erkennen kann.

Abgesehen von den Erscheinungen, welche eine Expansion der Knochen charakterisiren, lassen sich die interstitiellen Vorgänge im Knochen sehr lange und noch dann verfolgen, wenn die Knochen schon ihre definitive Länge und Dicke erreicht haben.

Was das weitere Schicksal der Saftkanäle betrifft, so nehmen im dritten Stadium des Knochenwachsthums die Ausläufer, welche die dornkronenförmigen Saftkanäle zusammensetzen, ab, wodurch der ganze betreffende Saftkanal ein ganz anderes Aussehen gewinnt, indem er aus einem dornkronenförmigen zu einem röhrenförmigen Saftkanal wird. Die Contouren der röhrenförmigen Saftkanäle sind an trocknen sowie an mit Weingeist befeuchteten Präparaten (Taf. XII. Fig. 29 c) meistens sehr scharf; manchmal aber erscheinen sie verwischt, was, aller Wahrscheinlichkeit nach, dadurch entsteht, dass die Saftkanäle theilweise abgeschliffen sind.

Untersucht man die Röhrenknochen von Säugethieren an Querschliffen, so findet man die sogenannten Havers'schen, generellen und interstitiellen Lamellensysteme, von denen jede Knochenlamelle aus zwei Schichten: einer äusseren, dunkleren, fein granulirten und einer inneren, structurlosen, durchsichtigen zu bestehen scheint.

Tomes und De Morgan, welche die Bildung der Knochenlamellen verfolgten, sind zu den folgenden Schlüssen gekommen: Der Entstehung eines Havers'schen Lamellensystems geht die Bildung des Havers'schen Raumes (Haversian space) voraus, welche durch eine Knochenzerstörung bewirkt wird. Bei der endochondralen Ossification werden, sobald der Knochen entstanden ist, die grossen Markräume durch Knochenresorption gebildet; die Knochenbalken gehen zu Grunde, um den mehr oder weniger entwickelten Havers'schen Lamellensystemen, welche nur eine kurze Zeit existiren und bald durch denselben Process zerstört werden, Platz zu machen. Die interstitiellen Lamellen sind Reste von den früher vorhanden gewesenen Havers'schen Lamellensystemen, deren grösster Theil durch die Knochenresorption entfernt worden ist. Zwischen diese von der gemeinschaftlichen Zerstörung übrig gebliebenen Reste schalten sich neue Havers'sche Lamellensysteme ein und werden von den ersteren durch die kreisförmig oder leicht zackig verlaufenden Linien getrennt, welche die Ränder der früher vorhandenen Haversian spaces andeuten. Bei der Entstehung dieser Räume ist also nothwendig die Knochenlamellen, die Lumina der Havers'schen Kanäle und die von Tomes und De Morgan beschriebenen Linien ins Auge zu fassen.

Aus einer genauen Verfolgung der Knochenlamellen an den Knochen erwachsener Thiere ergiebt sich, dass die drei allgemein angenommenen Lamellensysteme (generelle, interstitielle und Havers'sche) durchaus nicht überall zu treffen sind und dass sehr oft um die Havers'schen Kanäle herum anstatt concentrischer Lamellen, feine von dem Rand des Kanals aus strahlenartig nach allen Richtungen verlaufenden Streifen sich finden. Gegen die äussere und innere Knochenfläche kann man den Knochen in einer ziemlich bedeutenden Ausdehnung verfolgen, ohne Gebilde zu treffen, welche generelle Knochenlamellen genannt werden. An einigen Stellen aber, an groben Schliffen und bei mässiger Vergrösserung, scheinen die Lamellensysteme sehr deutlich entwickelt zu sein. Schleift man aber

dasselbe Präparat so dünn wie möglich und untersucht dasselbe bei stärkerer Vergrösserung in Alkohol, so überzeugt man sich, dass die fein granulirte Lamellenschicht nichts Anderes als ein Saftkanal ist, welcher mit den Ausläufern der Knochenkörperchen in Verbindung steht (Taf. XII. Fig. 29c).

Die Gebilde, welche man Knochenlamellen nennt, sind an Embryonen und sehr jungen Thieren gar nicht zu beobachten. Es scheint, dass ihre Entstehung bei Säugethieren sowie bei Tauben an die Saftkanalbildung gebunden ist und nur in einem gewissen Entwicklungsstadium stattfindet. Aus dem genetischen Studium dieser Gebilde an Tauben bin ich zur Ueberzeugung gekommen, dass das Knochengewebe immer continuirlich ist und dass der scheinbare lamellöse Bau der Knochen in Wirklichkeit nicht existirt. Das trügerische Bild hängt von der eigenthümlichen Anordnung der Saftkanäle ab, welche an dünnen Schliffen und bei starker Vergrösserung sehr deutlich zu beobachten sind. Sind die Saftkanäle sehr spärlich, wie dies bei Tauben der Fall ist, so trifft man selbst diese trügerischen Bilder sehr selten. Da die Saftkanäle in der Mehrzahl der Fälle eine flächenartige Verbreitung haben, so kann man die zwischen je zwei Saftkanälen liegende Knochensubstanz als eine Lamelle betrachten, doch muss man nicht glauben, dass das Knochengewebe in Form feiner Lamellen abgelagert wird.

Verfolgt man die Lumina der Havers'schen Kanäle in Beziehung auf ihren Durchmesser an verschieden alten Thieren, so kann man sich überzeugen, dass diese Kanäle bei dem fortwährenden Knochenwachsthum successiv enger und enger werden. Ich habe schon früher darauf aufmerksam gemacht, dass bei Säugethierembryonen der Durchmesser der Havers'schen Kanäle mit dem Alter der Embryonen sich verkleinert, und was die jungen Thiere betrifft, so habe ich die Lumina der Havers'schen Kanäle bei verschieden alten Tauben an der Ulna in der Höhe des For. nutritium gemessen und gefunden, dass der Querdurchmesser der Havers'schen Kanäle mit dem Alter der Thiere successiv abnimmt. Da die Havers'schen Kanäle an mikroskopischen Präparaten sehr oft schräg geschnitten werden und darum ein und derselbe Kanal zwei verschieden grosse Durchmesser zeigt, so habe ich an jedem Kanal den kleinsten Durchmesser an Querschliffen bestimmt. In der umstehenden Tabelle sind die in Mm. ausgedrückten Resultate von 2400 Messungen angegeben.

Es ist vielleicht nothwendig darauf aufmerksam zu machen, dass die Art. nutritia manchmal während ihres Durchganges durch den Ernährungskanal Aeste abgiebt, welche die Knochenwand in der Nähe des For. nutritium durchbohren und an dem in der betreffenden Höhe geführten Querschnitte in Gestalt eines oder zweier, abgerundeter grosser Löcher sich darstellen. Diese Oeffnungen, welche durchaus nicht constant sind, dürfen nicht für die Haversian spaces genommen werden.

Zwischen dem vierten und fünften Lebensmonat der Tauben tritt ein Stadium auf, welches ich Stadium der Senescenz der Knochen nenne und welches dadurch charakterisirt wird, dass die dornkronenförmigen sowie die röhrenförmigen Saftkanäle grösstentheils mit Hinterlassung einer matt glänzenden Linie sich schliessen. Der

Verlauf dieser Linien entspricht demjenigen der früher vorhandenen Saftkanäle. An Stelle der früheren interterritorialen Saftkanäle findet man jetzt die kreisförmig mehr oder weniger zackig oder wellenförmig verlaufenden, von Tomes und De Morgan beschriebenen Linien. Wäre die Meinung richtig, dass diese Gebilde, welche ich interterritoriale Linien nenne, durch eine Knochenzerstörung und nachfolgende Knochenablagerung entstehen, so würden wir dieselben in allen Entwicklungsstadien beobachten, was aber durchaus nicht der Fall ist; denn weder bei Embryonen noch bei jungen Thieren, sondern nur bei erwachsenen und alten Thieren kommen jene Linien vor und sind mit der Schliessung der dornkronen- und röhrenförmigen Saftkanäle contemporär.

Tabelle VII.

Alter in Tagen.	Maximale.	Minimale.	Mittlere.
2	0,114	0,027	0,06950
4	0,108	0,029	0,06750
6	0,062	0,021	0,05700
9	0,090	0,018	0,04551
12	0,063	0,012	0,03045
21	0,054	0,015	0,02892
30	0,033	0,009	0,01620
32	0,036	0,009	0,01488
41	0,027	0,006	0,01272
51	0,024	0,003	0,00954
86	0,018	0,003	0,00876
Alt	0,015	0,003	0,00690

Bei den mit Krapp fortgefütterten Thieren findet man diese Linien roth tingirt. Die diffuse Färbung um diese fehlt in einigen seltenen Fällen, häufiger aber ist dieselbe vorhanden und hat eine solche Verbreitung wie an den interterritorialen Saftkanälen, d. h. dieselbe ist entweder an den canaliculären oder intercanaliculären Territorien intensiver, so

dass der Knochen, ebenso wie früher, in zweierlei verschieden intensiv gefärbte Territorien zerlegt wird, welche von einander durch die interterritorialen Linien getrennt werden.

An Stelle der geschlossenen generellen Saftkanäle beobachtet man auch solche Linien. Das beste Untersuchungsobject ist die Tibia, da in derselben die generellen Saftkanäle einen sehr charakteristischen Verlauf haben und darum leichter verfolgt und erkannt werden können.

Die interterritorialen Linien geben ein sehr gutes Untersuchungsobject ab, um das Schwinden der Färbung durch Decoloration zu beobachten. Bei den mit Krapp gefütterten und auf gewöhnliche Nahrung gesetzten Tauben findet man diese Gebilde in verschiedenen Stadien der Entfärbung. An einem und demselben Präparat sieht man, dass einige Linien noch ziemlich intensiv gefärbt, andere aber so blass sind, dass man nur bei auffallendem Lichte die Färbung deutlich erkennen kann. Man trifft auch solche, welche nicht in ihrem ganzen Verlauf, sondern nur stellenweise entfärbt sind, so dass das schwach gefärbte Segment in das decolorirte ohne scharfe Grenzen unmerklich übergeht.

An den interterritorialen Linien kann man noch eine andere bemerkenswerthe Thatsache beobachten, nämlich die, dass die Krappstreifen bei den mit Krapp fortgefütterten Tauben, trotz der fortgesetzten Fütterung, decolorirt werden. Ich habe diese Erscheinung auch an anderen Krappstreifen beobachtet. Es scheint, dass die nach der Schliessung der Saftkanäle übrig gebliebenen rothen Streifen einer sehr langsamen Entfärbung anheimfallen und dass die makroskopisch sichtbare intensive Färbung der Knochen hauptsächlich durch die diffuse Färbung bedingt wird, welche bei der fortgesetzten Fütterung an Extensität gewinnt.

In Beziehung auf das Stadium der Senescenz will ich noch daran erinnern, dass die Knochen bei den in diesem Stadium mit Krapp gefütterten Tauben, obwohl viel langsamer, doch fast ebenso intensiv wie bei jungen Thieren gefärbt werden.

Meine Untersuchungen über die Haversian spaces haben mir also folgende Thatsachen geliefert:

1. Die Havers'schen Kanäle werden mit dem Alter der Thiere enger.

2. An den durch Krapp gefärbten Knochen bleiben die Havers'schen Ringe in allen Wachsthumsstadien intact.

3. Die Entstehung der interterritorialen Linien, wie die anderer Krappstreifen, ist an die Saftkanalbildung gebunden.

4. Die interterritorialen Linien werden weder bei Embryonen noch jungen Thieren, sondern nur im Stadium der Senescenz der Knochen, d. h. während und nach der Schliessung der Saftkanäle beobachtet und gerade an den Stellen gefunden, an welchen die früheren Saftkanäle vorhanden waren.

5. Die rothe Farbe der interterritorialen Linien schwindet allmälig mit dem Alter der Thiere oder während der Aussetzung des Farbstoffs durch Decoloration, während diese Gebilde selbst an ihrem Ort und Stelle verharren.

Diese Beobachtungen zeigen erstens, dass keine Zerstörung an den Rändern der Havers'schen Kanäle und keine Bildung der Haversian spaces an wachsenden Knochen stattfindet, und zweitens, dass die interstitiellen Vorgänge nicht nur in den Knochen junger Thiere, sondern auch, wenn der Wachsthumsprocess der Knochen ganz abgelaufen ist, zu bestätigen sind.

Ob die interstitiellen Vorgänge nach dem Auftreten der Senescenz noch später beobachtet werden können, darüber habe ich keine eigene Erfahrung; es scheint mir aber mehr als wahrscheinlich, dass diese Frage bejahend beantwortet werden muss, da durch die Untersuchungen von Ruge eine Abnahme der Knochengrundsubstanz im vorgerückten Alter der Thiere nachgewiesen wurde. Eine weitere Verfolgung dieser Frage kann vielleicht fruchtbare Resultate liefern.

Für das Studium der Knochenentwicklung bei Säugethierembryonen habe ich in meiner früheren Arbeit die Methode der doppelten Tinction benützt und mich überzeugt, dass die die Knochenarchitectur zusammensetzenden Elemente als bleibende Gebilde sich verfolgen lassen. Ich habe wohl die Einwendungen erwartet, dass vielleicht bei jungen Thieren die Verhältnisse ganz anders sind. Ein genetisches und topographisches Studium der Knochen junger Tauben nach demselben Verfahren lässt uns nicht verkennen, dass die Ossifications- und Wachsthumsvorgänge bei diesen Thieren im Wesentlichen dieselben sind und dass die Abweichungen, welche wir in der Markraumbildung und Anordnung der endochondralen Knochenbalken beobachtet haben, zweifelsohne mit der Ausbildung der den Vögeln eigenthümlichen Knochenarchitectur im engsten Zusammenhang stehen. Die für Vögel charakteristische Anordnung der endochondralen Knochenbalken lässt sich von dem ersten Augenblick ihrer Entstehung an verfolgen und zu gleicher Zeit erkennen, dass die charakteristische Knochenarchitectur verschiedener Thiere keineswegs durch einen Zerstörungsprocess, sondern durch die genetische Leistung des Knorpels, der Verkalkungspuncte und plastische Vorgänge, welche nach gewissen Richtungen verschieden intensiv vor sich gehen, bedingt wird.

Das Studium der Wachsthumsvorgänge mit der Benützung der Krappmethode hat mich bei meinen Versuchen im Stich gelassen. Bei der mikroskopischen Untersuchung der Krappknochen habe ich gegen meine Vermuthung etwas ganz Anderes getroffen, als ich erwartet habe. Anstatt der gefärbten und farblosen Knochenschichten, habe ich die sonderbaren Bilder und mannichfachsten Zeichnungen gefunden, deren richtige Deutung mir ganz unmöglich schien. Dieser letzte Umstand sowie die Thatsache, dass die Knochen erwachsener Thiere gefärbt werden und die während der Krappfütterung abge-

lagerten Knochenschichten farblos bleiben, haben so viel Verwirrung gebracht, dass ich nur nach anhaltenden und recht mühsamen Studien zu den in dieser Schrift auseinandergesetzten Resultaten gekommen bin.

Werfen wir jetzt auf die Geschichte der Resorptionstheorie einen Blick und prüfen wir die Grundlage, auf welcher die ganze Lehre beruht, und die Beweise, welche zu ihrer Gunsten angeführt worden sind, so finden wir, dass die von Hunter hypothetisch angenommene modellirende Absorption, welche die Gestaltung aller Organe bedingen soll, durch die für das interstitielle Knochenwachsthum negativen Resultate der von Flourens angestellten mechanischen Versuche für die Knochen bestätigt zu sein schien. Die Knochen wurden als einer Expansion unfähige Gebilde angesehen. Hieraus ging als eine nothwendige Folge hervor, dass die Erweiterung des Tubus medullaris und der Markräume, Vergrösserung der Knochenhöhlen, Löcher und Kanäle in Knochen, Entstehung der Fossae, Foveae u. s. w. nicht anders als durch einen Substanzverlust zu Stande kommen kann. Die positiven Resultate der mechanischen Versuche, welche an und für sich die negativen entkräften oder selbst widerlegen, sind dabei nicht berücksichtigt worden. Als einen materiellen Beweis für den Substanzverlust hat schon Flourens die Rauhigkeit der Knochenflächen angeführt.

In der neuesten Zeit wurde von Kölliker die Rauhigkeit der Knochenflächen (Howship'sche Grübchen) als ein unbestreitbarer Beweis für die Knochenresorption erklärt und die rauhen Flächen (Resorptionsflächen) an den Stellen bestätigt, an welchen dieselben schon theoretisch vermuthet worden sind. Bei seinen Untersuchungen ist Kölliker von der Voraussetzung ausgegangen, dass die Knochenresorption ein für die Gestaltung der Knochen nothwendiger Vorgang ist und dass die an wachsenden Knochen vorkommenden Lacunen durch einen Substanzverlust bedingt werden. Man kann aber nicht verkennen, dass ganz positive Thatsachen vorliegen, welche einerseits die Knochenexpansion beweisen und anderseits die zu Gunsten der Resorptionstheorie angeführten Angaben direct widerlegen. Diese Thatsachen will ich im Folgenden kurz resumiren:

1. Theilung der Knochenkörperchen.
2. Zunahme der Knochengrundsubstanz.
3. Verschiebung der Knochenterritorien.
4. Verschiebung der Knochenbalken in toto.
5. Verdickung der Knochen nach dem Ablauf des Ablagerungsprocesses (Schachowa).
6. Positive Ergebnisse mechanischer Versuche (Du Hamel, J. Hunter, J. Wolff, Ollier).
7. Erweiterung des Tubus medullaris bei Embryonen mit der Persistenz der endochondralen und perichondralen Grundschicht und der dieselben trennenden endochondralen Grenzlinie.
8. Erweiterung der persistirenden Markräume mit der gleichzeitigen Verdickung der endochondralen Knochenbalken.

9. Persistenz der primären Knochenschicht bei jungen Tauben mit der gleichzeitigen Erweiterung des Tubus medullaris.

10. Erweiterung der durch den generellen Grundstreifen gebildeten Zone.

11. Erweiterung des Tubus medullaris bei der gleichzeitigen intramedullären Ossification.

12. Verdickung des oberen Diaphysenendes der Tibia durch die intramedulläre Ossification bei gleichzeitiger Verdünnung der äussern 'endochondralen' Knochenschicht.

13. Erweiterung oder Persistenz der Ernährungskanäle mit gleichzeitiger Ablagerung mächtiger Knochenschichten an ihre Wände.

14. Lebhafte Knochenbildung in den Gruben und an den Rändern der Löcher.

15. Vollständige Integrität der Krappstreifen in allen Stadien des Knochenwachsthums.

16. Vollständige Unzuverlässigkeit der bis jetzt über Krappfütterung gelieferten Angaben.

17. Gewisse Untersuchungsmethoden erlauben uns die wachsenden Knochen genetisch und topographisch zu studieren und die Elemente, welche die Knochenarchitectur zusammensetzen, als bestimmte und bleibende Gebilde während des ganzen Wachsthumsprocesses der Knochen zu verfolgen.

Ich kann noch hinzufügen, dass die Vorgänge, welche das interstitielle Wachsthum charakterisiren und die typische Gestaltung der Organe bedingen, sich am Knochengewebe noch viel besser, als an anderen Geweben beobachten lassen und den Beweis führen, dass die Knochen ebenso wie die anderen Organe wachsen.

Ausserdem können wir aus den im Knochenparenchym während des ganzen Lebens vor sich gehenden interstitiellen Processen den Schluss ziehen, dass die Pathologie der Knochen einer gründlichen Umarbeitung bedarf, und wenn wirklich in gewissen Fällen das Knochengewebe zerstört wird, so darf man vermuthen, dass der ganze Process nicht etwa vor sich geht, wie »gutta lapidem cavat«, sondern so dass auch das Gewebe selbst erkrankt und durch noch unbekannte moleculäre Vorgänge, welche seinen Schwund bedingen, zu Grunde geht.

Am Schlusse dieser Arbeit will ich gerne bekennen, dass die von mir in dieser Schrift gesammelten Beobachtungen noch mangelhaft sind. Die Schwierigkeit, ja die Neuheit des Gegenstandes lassen dies verstehen und vielleicht entschuldigen. So alt auch die Beobachtungen über Knochenwachsthum und Krappfütterung sind, so hat die Resorptionstheorie den forschenden Geist so eingeschläfert, dass während dieses Jahrhundertes nichts Neues über diesen Gegenstand geliefert worden ist und unsere Kenntnisse über Krappfütterung und Knochenwachsthum genau in demselben Zustande sich befinden, in welchem dieselben uns von Dr Hamel und Hunter überlassen worden sind. Weit entfernt von dem Gedanken den betreffenden Gegenstand erschöpfend erforscht zu haben, darf ich vielleicht hoffen, dass die von mir gelieferten Angaben als ein Ausgangspunct für weitere und fruchtbare Untersuchungen dienen können.

Erklärung der Abbildungen.

NB. Für die Krappknochen bezeichnet:

A. äussere } Knochenfläche.
B. innere }

C. Canalis nutritius.

D. Rand des Foramen nutritium.

E. primäre } Knochenschicht.
F. secundäre }

Taf. VII.

Fig. 1. Zweite Phalanx einer Zehe einer 4 — 6 Tage alten Taube. — Längsschnitt. — Syst. 4 von Hartnack.

a. Präformirter Knorpel.
b. Grundschicht des perichondralen Knochens.
c. Secundäre perichondrale Knochenbalken.
d. In Bildung begriffener primordialer Markraum.

Fig. 2. Dritte Phalanx einer Zehe einer 4—6 Tage alten Taube. — Längsschnitt. — Syst. 4 v. H.

a. Präformirter Knorpel.
b. Grundschicht des perichondralen Knochens.
c. Secundäre perichondrale Knochenbalken.
d. Primordialer Markraum.
e. In Bildung begriffener Knorpelkanal.

Fig. 3. Ulna einer 4—6 Tage alten Taube. — Längsschnitt. — Syst. 4 v. H.

a. Präformirter Knorpel.
b. Perichondrale Knochenbalken.
c. Primordialer Markraum.
d. Knorpelkanal.

Fig. 4. Humerus einer 3 — 6 Tage alten Taube. — Längsschnitt durch die obere Hälfte. — Syst. 4 v. H.

a. Präformirter Knorpel.
b. Perichondrale Knochenbalken.

c. Primordialer Markraum.
d. Dichotomische Verzweigung der Knorpelkanäle.

Fig. 5. Tibia einer 4—6 Tage alten Taube. — Längsschnitt durch die obere Hälfte. — Syst. 1 v. H.
a. Präformirter Knorpel.
b. Perichondrale Knochenbalken.
c. Primordialer Markraum.
d. Knorpelkanäle.

Fig. 6. Tibia. — Querschliff aus der Mitte der Diaphyse. — Bei durchfallendem Lichte. — Syst. 5 v. H. (Vers. 10. — vom 16 T. an 25 T. gefütt.)
a. Havers'sche Kanäle.
b. Canaliculäre Knochenterritorien.
c. Intercanaliculäre Knochenterritorien.
d. Proliferirende Knotenpuncte.
e. Proliferirendes Knochenterritorium.
f. Zusammengesetzte Knochenkörperhöhle.
g. Knochenkörperchen, welche durch kurze, dicke Brücken zusammenhängen.

Taf. VIII.

Fig. 7. Das Präparat Fig. 9 bei stärkerer Vergrösserung. — Syst. 5 v. H.
a. Verkalkter Knorpel.
b. Endochondrale Knochenbalken.
c. Osteoblastüberzug.
d. Primärer Markraum.
e. Knorpelkanäle (zukünftige secundäre Markräume). — Markrauminhalt ist weggelassen.

Fig. 8. Femur einer ungefähr 12 Tage alten Taube. — Längsschnitt. — Doppelttingirt. — Syst. 4 v. H.
a. Verkalkter Knorpel.
b. Endochondrale Knochenbalken.
c. Primäre Markkanäle.
d. In Bildung begriffene Knorpelkanäle (secundäre Markkanäle).
e. Zerstörung des verkalkten Knorpels von dem primären Markraum aus.
f. Präformirte Wachsthumslacunen.

Fig. 9. Femur einer ungefähr 12 Tage alten Taube. — Querschnitt durch das untere Diaphysenende. — Doppelttingirt. — Syst. 1 v. H.
a. Fovea anterior.
b. Fovea posterior.
c. Perichondrale Knochenbalken.
d. Endochondrale Knochenbalken.
e. Verkalkter Knorpel.
f. Markräume (der Inhalt ist weggelassen).

Fig. 10. Zweite Phalanx des Mittelfingers von einer ungefähr 6 Wochen alten Taube. — Querschnitt aus dem oberen Viertel. — Doppelttingirt. — Syst. 1 v. H.
a. Endochondrale Knochenbalken.
b. Perichondrale Knochenbalken.
c. Endochondrale Grenzlinie.

d. Knorpel.
e. Markhöhle (der Inhalt ist weggelassen).

Fig. 11. Ulna. — Querschliff ganz am Ende der Diaphyse. — Syst. 4 v. H. (Vers. 10. vom 16 T. an 25 T. gefütt.)
a. Verkalkter Knorpel.
b. Ein mit Knochensubstanz vollständig überkleideter Knorpelkanal (Markraum).
c. Ein Knorpelkanal, in welchem die junge Knochenlamelle noch keinen vollständigen Ring bildet.
d. Ein Knorpelkanal, in welchem noch keine Knochenablagerung stattgefunden hat.
e. Junge farblose Knochenlamelle.
f. Durch Krapp gefärbter verkalkter Knorpel.

Taf. IX.

Fig. 12. Ulna. — Etwas dicker Querschliff in der Höhe des For. nutritium. — Syst. 2 v. H. — (Vers. 12. — Vom 16 T. an 35 T. gefütt. — Vergl. Fig. 16.)
a. Intermediäre rothe Zone.

Fig. 13. Ulna. — Querschliff in der Höhe des For. nutritium. — Syst. 4 v. H. (Vers. 9. — Vom 16 T. an 16 T. gefütt.)
a. Genereller Grundstreifen.
b. Halb abgeschnürter } Havers'scher Kanal.
c. Abgeschnürter } Havers'scher Kanal.
d. Abgelöster } Havers'scher Kanal.
e. Havers'sche Streifen.
f. Canaliculäre } Knochenterritorien.
g. Intercanaliculäre } Knochenterritorien.

Fig. 14. Ulna. — Querschliff in der Höhe des For. nutr. — Syst. 4 v. H. (Vers. 10. — Vom 16 T. an 25 T. gefütt.)
a. Genereller Grundstreifen } makroskopisch sichtbare äussere rothe Zone.
b. Secundärer genereller Streifen } makroskopisch sichtbare äussere rothe Zone.
c. Abgeschnürter Havers'scher Kanal.
d. Havers'sche Streifen.
e. Havers'sche Säume.
f. } Generelle Knochenterritorien.
g. } Generelle Knochenterritorien.
h. Canaliculäre Knochenterritorien (gefärbte, zwischen dem Havers'schen Ring und dem Lumen des Havers'schen Kanals liegende Knochensubstanz).
i. Intercanaliculäre Knochenterritorien.

Fig. 15. Ulna. — Querschliff in der Höhe des For. nutr. — Syst. 4 v. H. (Vers. 11. — Vom 16 T. an 34 T. gefütt.)
a. Genereller Grundstreifen.
b. } Secundäre generelle Streifen.
c. } Secundäre generelle Streifen.
d. Halb abgeschnürte Havers'sche Kanäle.
e. Abgelöster Havers'scher Kanal.
f. Concentrische Havers'sche Ringe, von denen der äusserste der interterritoriale Streifen (interterritorialer Saftkanal) ist.

g. Zwei Havers'sche Kanäle, welche gemeinschaftliche concentrische Ringe besitzen.
h. Intramedullärer Grundstreifen.
i. Canaliculäre
k. Intercanaliculäre } Knochenterritorien.
l. Generelle

Fig. 16. Ulna. — Feiner Querschliff in der Höhe des For. nutr. — Präp. Fig. 12. Syst. 4 v. H. mit ausgezogenem Tubus.

a. Genereller Grundstreifen.
b. c. d. e. Secundäre generelle Grundstreifen.
f. Halb abgeschnürte Havers'sche Kanäle.
g. Fast vollständig abgeschnürter Havers'scher Kanal.
h. Abgelöster Havers'scher Kanal.
i Havers'sche Ringe.
k. Wiederholt sich abschnürender Havers'scher Kanal.

Fig. 17. Ulna. — Querschliff in der Höhe des For. nutritium. — Syst. 4 v. H. (Vers. 13. — Vom 16 T. an 70 T. gefütt.)

a. Genereller Grundstreifen.
b. Secundäre generelle Streifen, (welche die generellen Knochenterritorien von einander trennen).
c. Havers'sche Streifen.
d. Canaliculäre
e. Intercanaliculäre } Knochenterritorien.

Fig. 18. Ulna. — Querschliff in der Höhe des For. nutr. — Bei auffallendem Lichte. Syst. 4 v. H. (Vers. 35. — Vom 16 T. an 17 T. gefütt., 105 Tage ausgesetzt.)

a. Genereller Grundstreifen.
b. Secundärer genereller Streifen.
c. Havers'sche Streifen.

Taf. X.

Fig. 19. Ulna. — Querschliff ungefähr in der Höhe zwischen dem For. nutr. und dem oberen Gelenkende. — Bei auffallendem Lichte. — Syst. 4 v. H. (Vers. 12. — Vom 16 T. an 35 T. gefütt.)

a. Genereller Grundstreifen.
b. Secundärer genereller Streifen (neu entstandener geflechtartiger Saftkanal. — s. Fig. 20 a.)
c. Interterritorialer Streifen (Saftkanal).
d. Secundärer Havers'scher Streifen.
e. Canaliculäre
f. Intercanaliculäre } Knochenterritorien.
g. Sehr junge, in Ablagerung begriffene farblose Knochenschicht (generelles Knochenterritorium).

Fig. 20. Dasselbe Präparat wie Fig. 19 bei stärkerer Vergrösserung und durchfallendem Lichte. Syst. 9 v. H.

a. Geflechtartiger Saftkanal.

b. In Ablagerung begriffene Knochenschicht.
c. Osteoblastlacunen.

Fig. 21. Ulna. — Querschliff in der Höhe des For. nutr. — Syst. 4 v. H. (Vers. 2. Vom 16 T. an 5 T. gefütt.)
a. Havers'sche Säume.
b. In Bildung begriffene Havers'sche Kanäle.
c. Havers'sche Kanäle.

Fig. 22. Ulna. — Querschliff aus dem oberen Viertel. — Bei auffallendem Lichte. — Syst. 4 v. H. (Vers. 8. — Vom 16 T. an 14 T. gefütt.)
a. Während der Krappfütterung entstandene farblose intramedulläre Knochenbalken.
b. Havers'sche Streifen (interterritoriale Saftkanäle).
c. Canaliculäre (farblose) } Knochenterritorien.
d. Intercanaliculäre (diffus gefärbte) }
e. Trabeculäre Lacunen.

Fig. 23. Ulna. — Querschliff ungefähr in der Mitte zwischen dem For. nutr. und dem oberen Gelenkende. — Bei auffallendem Lichte. — Syst. 4 v. H. (Vers. 27. — Vom 70 T. an 35 T. gefütt.)
a. Nackte Lacunen.
b. Havers'sche Ringe.

Fig. 24. Ulna. — Querschliff in der Höhe des For. nutr. Bei auffallendem Lichte. — Syst. 4 v. H. (Vers. 39. — Vom 14 T. an 14 T. gefütt., 60 T. ausgesetzt.)
a. Genereller Grundstreifen.
b. Havers'sche Ringe.

Taf. XI.

Fig. 25. Tibia. — Querschliff ungefähr in der Mitte zwischen dem For. nutr. und dem oberen Gelenkende. — Syst. 4 v. H. — (Vers. 12. — Vom 16 T. an 35 T. gefütt.) — Vergl. Fig. 30.)
a. Aeussere } Fläche des Knochens.
b. Vordere }
c. Intramedullärer Grundstreifen.
d. } Secundäre intramedulläre Streifen.
e. }
f. Genereller (periostaler) Grundstreifen.
g. Havers'sche Streifen.
h. Tubus medullaris.

Fig. 26. Tibia. — Querschliff aus dem oberen Viertel. Syst. 4 v. H. (Vers. 33. — Vom 16 T. an 17 T. gefütt., 17 T. ausgesetzt.)
a. Aeussere } Fläche des Knochens.
b. Vordere }
c. Intramedulläre Grundstreifen.
d. Intramedullär entstandener Knochen.
e. Endochondraler Knochen.

Fig. 27. Tibia. — Querschliff aus der mittleren Region der Diaphyse. — Trockenes Präparat. — Syst. 5 v. H. (Vers. 25. — Vom 30 T. an 90 T. gefütt.)
a. Dornkronenförmiger genereller Saftkanal (intramedullärer Grundstreifen).
b. Dornkronenförmige Havers'sche Saftkanäle (Havers'sche Streifen).
c. Halbabgelöster Havers'scher Kanal.

Taf. XII.

Fig. 28. Tibia. — Querschliff aus dem oberen Viertel. — Syst. 1 v. H. (Vers. 8. — Vom 16 T. an 14 T. gefütt.)

a. Aeussere } Fläche des Knochens.
b. Vordere }
c. Intramedullärer Grundstreifen.
d. Während der Krappfütterung entstandene farblose intramedulläre Knochenschicht. (Der zwischen dem Grundstreifen [c] und der äusseren Knochenfläche liegende Knochen ist endochondral gebildet).
e. Havers'sche Streifen.

Fig. 29. Zweite Phalanx der fünften Zehe vom Menschen. — Querschliff aus der Mitte des Knochens. Immersionsystem 11 v. H.

a. Havers'scher Kanal.
b. Knochenkörperchen.
c. Röhrenförmige Saftkanäle.
d. Ausläufer der Knochenkörperchen.

Fig. 30. Präparat Fig. 25 (Taf. XI.). — Sehr fein geschliffen. — Syst. 4 v. H.

a. Intramedullärer Grundstreifen (Fig. 25 c).
b. Secundärer intramed. Streifen (Fig. 25 d).
c. Secundärer intramed. Streifen (Fig. 25 e).
d. Genereller (periostaler) Grundstreifen (Fig. 25 f).
e. Havers'sche Streifen.
f. Wiederholt abgeschnürter Havers'scher Kanal.

Fig. 31. Clavicula. — Querschliff ungefähr in der Mitte zwischen dem For. nutr. und dem oberen Gelenkende. — Trockenes Präparat. — Syst. 5 v. H. (Vers. 12. — Vom 16 T. an 35 T. gefütt.)

a. Havers'sche Kanäle.
b. Havers'sche Säume.
c. Dornkronenförmige Havers'sche Saftkanäle (interterritoriale Saftkanäle).
d. Canaliculäre } Knochenterritorien.
e. Intercanaliculäre }

Druck von Breitkopf und Härtel in Leipzig.

Fig 1



Fig 2

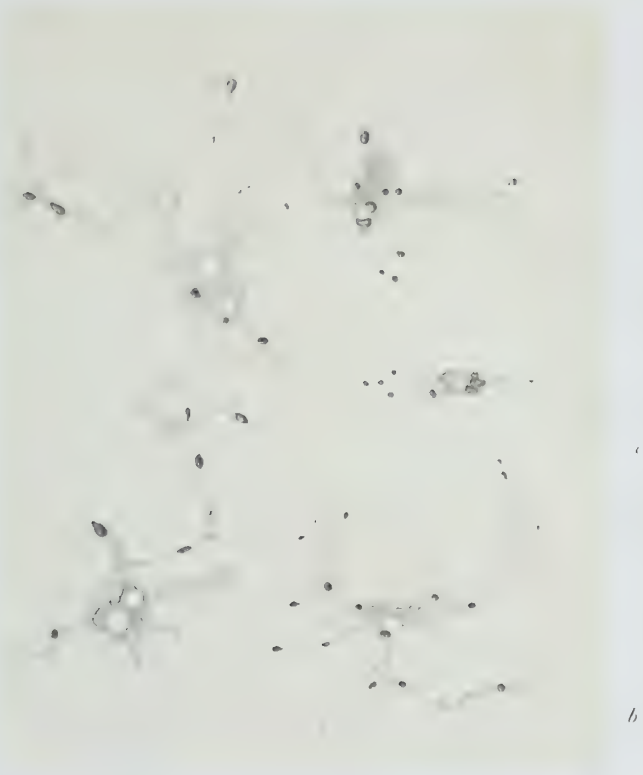

Fig. 3

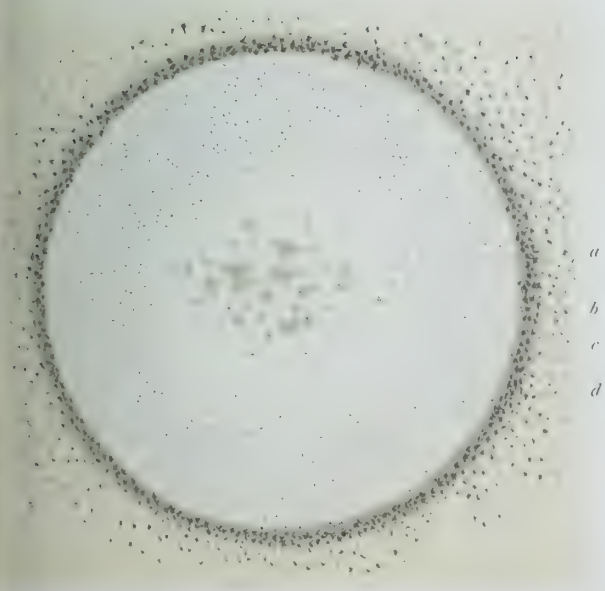

Fig. 4

Fig. 5

a

Fig. 6

Fig. 7

a b a



Fig. 8.

Fig. 13

B

A



Fig. 14

Fig. 15.

Fig. 16.

Fig. 17.

Fig. 19.

Fig. 18.

Fig. 20.



Fig 1.

Fig 2

Fig 3



Fig 4

Fig 5.

Fig 6

Fig. 7

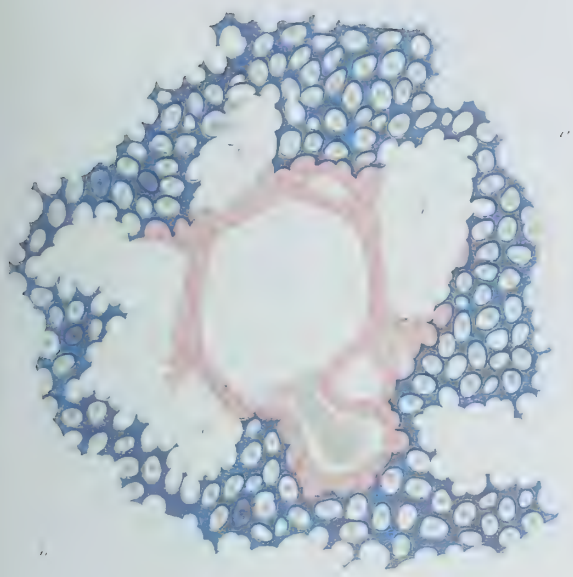

Fig. 8

Fig. 9

Fig. 10

Fig. 11

Fig 15

Fig 16

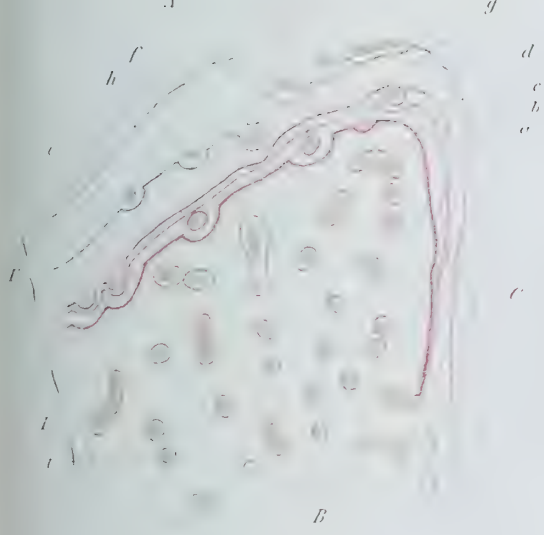

Fig 17

Fig 12

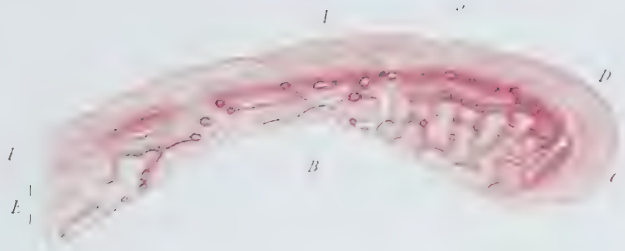

Fig 13

Fig 14

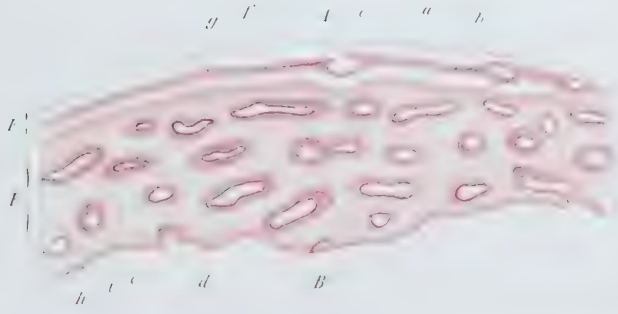

Fig 18

Fig 19

Fig 20

Fig 21



Fig 22



Fig 23



Fig 24



Fig. 25.

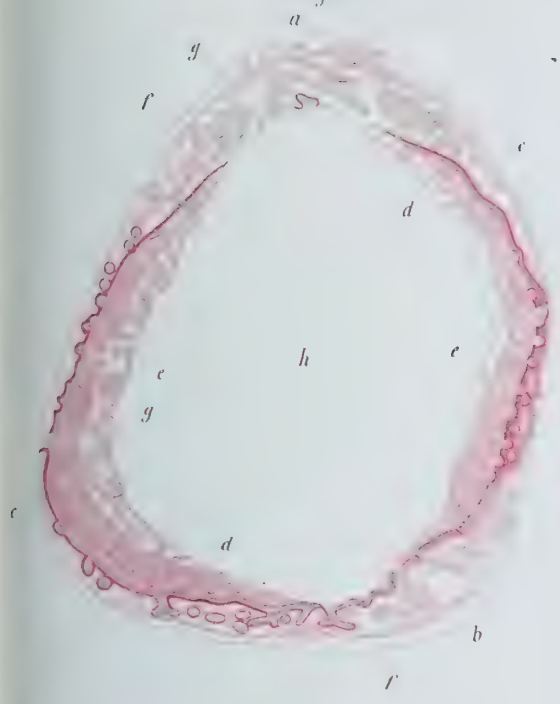

Fig. 26.

Fig. 27

Fig. 28

Fig. 29

Fig. 30

Fig. 31

UNTERSUCHUNGEN

AUS DEM

PATHOLOGISCHEN INSTITUT IN ZÜRICH

HERAUSGEGEBEN

VON

C. J. EBERTH,

O. Ö. PROFESSOR DER PATHOLOG. ANATOMIE.

DRITTES HEFT.

MIT ZWÖLF LITHOGRAPHIRTEN TAFELN IN FARBENDRUCK UND ACHT HOLZSCHNITTEN.

LEIPZIG,

VERLAG VON WILHELM ENGELMANN.

1875.

Vorwort.

Meiner Arbeit über die Entzündung der Hornhaut hatte ich besonders Versuche am Frosch und einige über die traumatische und mycotische Keratitis des Kaninchens zu Grunde gelegt. Eine Vervollständigung dieser durch eine detaillirte Untersuchung der Aetzkeratitis der Säuger in ihren verschiedenen Stadien war aber schon aus dem Grunde dringend nöthig, weil einmal die unbedingte Anwendung der bei dem Frosch gewonnenen Resultate auf die höheren Thierclassen doch nicht ohne Bedenken ist, und weil überhaupt die Keratitis der Säuger seit geraumer Zeit nicht Gegenstand eingehender Untersuchungen war. Zum Theil aus den gleichen Gründen schien mir die Entzündung der Cornea der Vögel ein dankenswerthes Thema, um so mehr, als ich erwarten konnte, dass bei dem lebhaften Stoffwechsel dieser Thiere manche Processe viel rascher verlaufen, dass insbesondere Regenerationsvorgänge viel schneller und stürmischer sich entwickeln würden als dies bei dem etwas trägen Kaninchen und Frosch der Fall ist. Diese Motive werden es rechtfertigen, wenn ich trotz der Uebereinstimmung der COHNHEIM'schen und meiner Resultate noch einmal auf die Entzündung zurückkomme, besonders weil BÖTTCHER eclatante Widersprüche zwischen COHNHEIM und mir gefunden haben will. Auch kann ich heute zur Unterstützung meiner Ansicht Erfahrungen über die Veränderungen anderer Organe nach verschiedenen Eingriffen ins Feld führen.

Wenn nur diejenigen Theile, welche Gefässe und Blut führen, sich entzünden, so müssen wir in den gefässlosen Geweben den Effect des Insults auf die constituirenden Elemente in voller Reinheit erhalten und die Com-

plicationen, welche eine solche Störung durch die Mitbetheiligung der Gefässe und ihres Inhaltes erfährt, wären vermieden. Die Richtigkeit dieser Annahme habe ich schon früher durch Untersuchungen über die Regeneration des Corneaepithels erwiesen, und auf meine Veranlassung hat neuerdings Hr. Th. v. Ewetsky an 2, zur Bindesubstanz gehörigen Geweben — dem Scleralknorpel des Frosches und dem Endothel der Descemet'schen Membran — in dieser Richtung Untersuchungen vorgenommen.

Die Arbeit des Hrn. Haab soll eine Lücke in den Untersuchungen über das Knochenwachsthum ausfüllen und durch Verknüpfung der histologischen und experimentellen Forschung den Zwiespalt lösen, der nicht weniger unter den Histologen wie den Experimentatoren über diesen Gegenstand herrscht. Als Strelzoff seine Studien über die histogenetischen Vorgänge im jungen Knochen begann, war beabsichtigt das Wachsthum der Knochen auch experimentell zu studiren. Die Aufgabe erwies sich aber bald als eine zu grosse und schwierige, um in der zu Gebote stehenden Zeit bewältigt werden zu können, und so galt es einstweilen die ganze Kraft auf die mikroskopische Untersuchung zu werfen. Die Berufung Strelzoff's an die Universität Charkow verzögerte jedoch die Durchführung des ursprünglichen Plans, und da wenig Aussicht für ihn vorhanden war die unterbrochene Arbeit sobald wieder aufzunehmen und die Frage immer brennender wurde, veranlasste ich Hrn. Haab dieselbe zu verfolgen. Inzwischen ist die histologische Forschung über den wachsenden Knochen zum Theil durch die Untersuchungen Strelzoff's erst recht wieder in Fluss gekommen und letztere haben eine Opposition heraufbeschworen, die trotz der Verschiedenheit der Meinungen eingesteht, wie viel sie der Pionierarbeit Strelzoff's verdankt.

Zürich, im August 1875.

C. J. Eberth.

Inhalt.

Seite

Vorwort III

1. Entzündungsversuche am Knorpel von Th. v. Ewetsky aus Jekatherinoslaw. Mit Tafel I. II und einem Holzschnitt 1

Einleitung 1
Der Scleralknorpel des Frosches. Untersuchungsmethode 6
Versuche 8
I. Continuitätstrennung 8
II. Continuitätstrennung und Fremdkörper 11
III. Aetzung mit Silbersalpeter und Chlorzink 14
Schluss 16
Erklärung der Abbildungen 23

2. Experimentelle Studien über das normale und patholog. Wachsthum der Knochen von Otto Haab. Mit Tafel III und 6 Holzschnitten 25

Einleitung 25
Versuchsmethoden 31
Stiftversuche 36
Ring- und- Plättchen- Versuche 54
Die Störungen des Längenwachsthums 69
Erklärung der Abbildungen 87

3. Ueber das Endothel der Membrana Descemeti von Th. v. Ewetsky. Mit Taf. IV und V . 89

I. Das normale Endothel 89
II. Die Regeneration des Endothels 92
Erklärung der Abbildungen 103

4. Die centrale Keratitis von C. J. Eberth. Mit Tafel VI—XII und einem Holzschnitt . . . 105

Einleitung 105
Die Eiterung 108
Frosch . . . . . —
Kaninchen und Katze 110
Taube 113
Die Regeneration 115
Schluss 126
Erklärung der Abbildungen 133

1.

Entzündungsversuche am Knorpel

von

Th. v. Ewetsky

aus Jekatherinoslaw.

Mit zwei Tafeln und einem Holzschnitt.

Einleitung.

Die Frage nach der Herkunft des Eiters hat stets eine wichtige Rolle in der Entzündungslehre gespielt, und zwar mit vollem Recht, weil die eine oder andere Lösung derselben für das Verstehen des eigentlichen Wesens des Entzündungsprocesses von Einfluss war. Von den vielen Arbeiten, welche über diesen Gegenstand erschienen, von den vielen Theorien, welche entstanden sind, hat eine der andern im Laufe der Zeit den Platz räumen müssen, und auch heute noch divergiren die Ansichten, von denen jede hervorragende und warme Vertheidiger sich zu sichern wusste. Die eine Partei, als deren Haupt Cohnheim bezeichnet werden muss, betrachtet das Auswandern der weissen Blutkörperchen als einzige Quelle der Eiterbildung; die andere, als deren eifriger Anhänger Stricker sich in neuester Zeit bekannt hat, räumt, ohne jedoch die genannte Thatsache in Abrede zu stellen, eine wichtigere Rolle der activen Betheiligung der zelligen Gewebselemente selbst ein. Hiermit sind aber auch die Ansichten über den Entzündungsprocess selbst verschieden; die ersteren schreiben ihm einen mehr destructiven Charakter zu, während die anderen die Gewebsneubildung zu einem seiner wesentlichsten Kennzeichen zählen.

Dieser Zwiespalt der Meinungen sammt der unstreitigen Wichtigkeit des Gegenstandes selbst veranlassten mich an die Beantwortung der Frage zu schreiten: betheiligen sich die

Gewebe activ bei der Entzündung, können ihre Elemente die Quelle des Eiters sein, und wenn nicht, wie verhalten sie sich im Allgemeinen zum Entzündungsvorgang?

Da die gefässlosen Gewebe wegen der Abwesenheit aller Complicationen einen grossen Vorzug bieten, so habe ich selbstverständlich mich ihnen zugewendet. Die Hornhaut und den Knorpel, die typischen Repräsentanten dieser Gruppe von Geweben, hat man längst als die geeignetesten in jener Beziehung anerkannt, und hauptsächlich ist die Hornhaut, wegen ihrer unstreitig grossen Vorzüge ein so zu sagen klassisches Untersuchungsobject für die Arbeiten über die Entzündung geworden.

Da ich die Entzündungsfrage, was wenigstens die Quelle des Eiters betrifft, auf diesem Gebiete (im Sinne Cohnheim's) für entschieden halte, wählte ich für meine Untersuchungen den Knorpel um so lieber, als es bei der ziemlich bedeutenden histologischen und chemischen Uebereinstimmung desselben mit der Hornhaut von grosser Wichtigkeit sein musste zu erfahren, ob jener die Resultate bestätigen wird, welche die entzündlich gereizte Cornea geliefert hat. Im Vergleich mit dieser hat der Knorpel den Vorzug, dass er wegen der grossen Dichtigkeit seines Gefüges dem Zutritt fremdartiger Elemente weniger ausgesetzt ist, als die von zahlreichen Lücken durchbrochene Hornhautgrundsubstanz. Wäre es also möglich, das Auftreten von Eiterkörperchen mitten im Knorpel nachzuweisen, so würde hieraus in zwingender Weise die Nothwendigkeit folgen, die Betheiligung der Knorpelzellen bei der Bildung von Eiterkörperchen anzuerkennen.

Bevor ich an die Beschreibung meiner eigenen Untersuchungen schreite, scheint es mir nicht überflüssig die Ansichten meiner Vorgänger über das Verhalten des Knorpels bei der Entzündung anzuführen. Hierdurch wird am besten die Frage gekennzeichnet werden: welchen Veränderungen ist der Knorpel während der Entzündung unterworfen?

Ich übergehe die Ansichten älterer Schriftsteller, denn weniger bekannt mit dem feineren Bau des Knorpels konnten sie natürlich die uns beschäftigende Frage nicht in rationeller Weise entscheiden. Darum beschränke ich mich nur auf das Citiren neuerer Forscher.

Alex. Ecker[1]) beschreibt die Veränderungen des Knorpels bei wiederholten rheumatischen und arthritischen Gelenkentzündungen. Sie bestehen im Confluiren der Knorpelhöhlen, Auffaserung der Intercellularsubstanz, Umwandlung der Knorpelzellen in Fettkügelchen etc. Diese Veränderungen deutet er nicht als Folgezustände der Entzündung, sondern als einfachen Zerfall des Knorpels und stützt diese Ansicht auf die Thatsache, dass der Knorpel keine Blutgefässe besitzt und folglich sich nicht entzünden kann.

Dagegen schreibt Goodsir[2]) dem Knorpel eine active Betheiligung bei der Entzündung zu. Er schildert die Vergrösserung und die Vermehrung der Knorpelzellen, die

1) Ueber Abnützung und Zerstörung der Gelenkknorpel. Arch. f. physiolog. Heilkunde 1843.
2) Anatomical and pathological observations. Edinburgh 1845.

Zunahme der Grundsubstanz, in Folge deren der Inhalt der Knorpelkapseln in die Gelenkhöhle gelangt.

Redfern[1], gestüzt auf viele Untersuchungen theils pathologischer Fälle, theils auf vielfache Versuche, bestätigt Goodsir's Ansicht, nimmt aber überdies eine Umwandlung der Knorpelzellen in Kernfasern an und beschreibt den Uebergang des Knorpels in Granulations- und Narbengewebe.

Virchow[2] lehnt sich gegen die Ansicht Ecker's auf, welche dahin geht, dass der Knorpel, als ein gefässloses Gewebe, der Entzündung unfähig ist. Seine Untersuchungen haben ihn zur vollen Bestätigung der Resultate Goodsir's und Redfern's geführt.

Billroth[3] erklärt sich ganz einverstanden mit den Untersuchungen der drei letzterwähnten Autoren. Er beschreibt die Theilung der Kerne und Zellen bei der Entzündung und die Umwandlung des Knorpels in mehr oder weniger festes Binde-, Faser-, Knorpel- und Granulationsgewebe. Seiner Ansicht nach kann der Knorpel nicht die Quelle des Eiters bilden, weil die Resorption und Verflüssigung der Knorpelsubstanz viel langsamer erfolgen als die Vermehrung der Zellen.

Reitz[4] fand nach Durchschneidung des Luftröhrenknorpels ausser der deutlich auftretenden Zellenvermehrung da und dort Zellen in Form von kernlosen Fäden, bisweilen in der Nähe der Zellenkerne auch Vacuolen. Nach Reizung mit Ammoniak erschienen die Zellen zerklüftet zu einer mehr oder minder grossen Anzahl von Stücken, an welcher Zerklüftung aber der Kern keinen Antheil nahm. Diese Zerklüftung hält er für ein Zeichen des Zellenuntergangs.

Boehm[5], welcher die Gelenkknorpel bei fungöser und cariöser Arthritis sowie bei chronisch-deformirender Gelenkentzündung untersuchte, konnte in all diesen Fällen Vergrösserung der Kapseln, Vermehrung der Zellen, Zerfaserung der Grundsubstanz und bei der erstgenannten Erkrankung Bildung von Granulationsgewebe aus dem Knorpel constatiren.

Kremiansky[6] ätzte den processus ensiformis junger Hühner mit Arg. nitr. und mit ferrum candens. Nach 8—10 Tagen sah er in den Knorpelpartien, welche dem nekrotisirten Stück angrenzten, bisweilen Vergrösserung der Knorpelkapseln, Vermehrung der Zellen und im Verhältniss dazu Abnahme der Grundsubstanz. Ausserdem konnte er in der Nähe jener Stellen, wo der nekrotisirte Knorpel sich vollkommen abgelöst hatte, im frischen Knorpel beim Erwärmen auf 34—38° und nach Zusatz von verdünnter Kochsalz- oder

---

1) The monthly journal of medical science. 1849—1850.

2) Ueber parenchymatöse Entzündung. Virchow's Arch. Bd. 4.

3) Beiträge zur pathologischen Histologie. 1858.

4) Untersuchungen über die künstlich erzeugte croupöse Entzündung der Luftröhre. Wiener Sitzungsberichte, Bd. 55, Abth. 2, 1867.

5) Beiträge zur normalen und pathologischen Anatomie der Gelenke. Inaug.-Diss. Würzburg 1868.

6) Experimentelle Untersuchungen über die Entstehung und Umwandlung der histologischen Entzündungsproducte. Wiener medic. Wochenschrift. 1868. NN. 1—6.

Zuckerlösung (1,5 %) oder in Blutserum, deutlich Formveränderungen der jungen Knorpelzellen erkennen: »sie schoben ihre Fortsätze aus, zogen dieselben wieder ein und dieses wiederholten sie mehrere Male.« In Gelenkknorpeln des Hundes und Kaninchens sah er in der Mehrzahl der Fälle nur fettige Degeneration und Zerfall der Zellen um die geätzte Stelle und nur ausnahmsweise Vermehrung derselben. Nichtsdestoweniger stand er, ungeachtet dieser letzten negativen Resultate, nicht an, die Umwandlung der Knorpelzellen in Eiterkörperchen anzuerkennen.

Popp[1]) experimentirte an Fröschen, jungen Hühnern und Kaninchen. Die Gelenkknorpel wurden mit Arg. nitr. und Crotonöl geätzt oder einfach eingeschnitten. Geätzte Frosch- und Hühnerknorpel ergaben negative Resultate. Rings um den gereizten Knorpel konnte er nirgends Vermehrung der Zellen wahrnehmen, höchstens eine Trübung der Intercellularsubstanz. An Kaninchen dagegen wurden positivere Resultate erzielt, indem um den nekrotisirten Knorpel fettige Degeneration und Zerfall der Zellen beobachtet wurden. Auf Grund dieser Untersuchungen nimmt er an, dass der Knorpel einer Entzündung unfähig ist, dass auf Reizung weder Vermehrung noch Umwandlung der Knorpelzellen in Eiterkörperchen erfolgen. Vielmehr verhält sich der Knorpel vollkommen passiv gegen Entzündungsreize, was durch den körnigen Zerfall der Zellen und der Intercellularsubstanz erwiesen wird.

Die Arbeit Gudden's[2]) hat nicht den directen Zweck die entzündlichen Veränderungen des Knorpels zu ergründen, verdient aber alle Berücksichtigung, weil sie die Veränderungen des Knorpels in Folge traumatischer Eingriffe zum Gegenstande hat. Aus diesen Beobachtungen geht hervor, dass nach Zersprengung des Ohrknorpels die Knorpelzellen sich ganz indifferent zu diesem traumatischen Reize verhalten: sie differiren nicht im mindesten von normalen. In einigen Fällen ist ihm jedoch gelungen auch Atrophie der Zellen zu sehen, welche durch Zerfall der Kapseln und Schrumpfung der Zellen sich charakterisirte. Bisweilen fand auch Vergrösserung und Theilung der Zellen bei Verringerung der Intercellularsubstanz statt. Wenn es auch nicht gelang die Ursache der letztgeschilderten Veränderungen zu ergründen, so glaubt Gudden doch, dass der Knorpel unter gewissen Umständen durch Proliferation seiner Zellen Material zur Füllung der durch die Sprengung herbeigeführten Höhlungen liefern kann.

Barth[3]) studirte die Regeneration des Knorpels nach Durchschneidung. In Folge derselben wurden die Ränder der Schnittwunde im höchsten Grade brüchig und buchtig. Dies ist nach ihm auf Resorption des Knorpels zurückzuführen. Die Zellen selbst sind ganz normal, nur hie und da kann man allenfalls eine Vermehrung derselben constatiren. Die

1) Ueber Entzündung im Knorpelgewebe. Inaug.-Diss. Königsberg 1869.

2) Ueber den mikroskopischen Befund im traumatisch gesprengten Ohrknorpel. Virch. Arch. Bd. 51.

3) Ueber die Regeneration des hyalinen Knorpels. Cbl. f. med. Wiss. 1869, Nr. 40.

von Reitz[1]) beschriebenen regressiven Veränderungen der Knorpelzellen konnte Barth nicht bestätigen.

Heitzmann[2]) experimentirte an den Gelenkknorpeln der Oberschenkel-Condylen der Kaninchen, Hunde und Katzen. Als Reiz wurde ein erhitztes konisches Eisenstück angewendet, mit dem ein Condyl angebohrt, der andere oberflächlich berührt wurde. 26 Stunden nach erfolgter oberflächlicher Reizung erwiesen sich die Zellen normal, nur waren am Rande der Wunde einige Kapseln vergrössert, entweder leer oder mit einer feinkörnigen, blassen Substanz gefüllt, welche bisweilen von Vacuolen durchsetzt war. Am fünften Tage fanden sich hart am Rande der verletzten Theile mächtige Höhlen, die von mehreren kerntragenden Zellen erfüllt waren. Die am achten Tage vorgenommene Untersuchung ergab im Wesentlichen dieselben Resultate. Bei ausschliesslicher Knorpelreizung sind demnach die Veränderungen nicht bedeutend; sie bestehen in Vergrösserung der Knorpelzellen und ihrer Höhlen. Eiterbildung aus den Knorpelzellen konnte nicht constatirt werden. Bei gleichzeitiger Reizung von Knorpel und Knochen wurde an den Rändern der Wunde stets Verkalkung der Grundsubstanz wahrgenommen. Nach Entkalkung solcher Präparate fand man die Zellen zu gelblichen, glänzenden, mit höckriger Oberfläche versehenen Körpern umgewandelt (Umbildung in sogenannte hämatoblastische Substanz). Später tritt Einschmelzung des verkalkten Knorpels ein.

In einer anderen Arbeit[3]) hält Heitzmann dieselben Ansichten aufrecht. Er fügt hinzu, dass die Umwandlung der Knorpelzellen in glänzende Körperchen nichts anderes als ihre Rückkehr in den Jugendzustand ist. In einigen Fällen fliessen diese Körperchen in vielkernige Protoplasmamassen zusammen, welche mit der Zeit sich wieder in rundliche, kernhaltige Elemente differenziren.

Hutob[4]) suchte an den Knorpeln von Fröschen, Kaninchen und Hunden durch mehrfaches Durchschneiden, Aetzung mit Ammoniak, Crotonöl und salpetersaurem Silber Entzündung hervorzurufen. Seine Versuche führten in der Mehrzahl der Fälle zu negativen Resultaten, bisweilen gelang es ihm jedoch Wucherung der Knorpelzellen zu beobachten. Indem er sich für eine active Betheiligung der Knorpelelemente bei der Entzündung ausspricht, hält er aber die Umwandlung junger Knorpelzellen in Eiterkörperchen für ein Ding der Unmöglichkeit.

Aus dieser gedrängten Aufzählung aller mir bekannten Veröffentlichungen über die uns interessirende Frage ersehen wir, dass mit Ausnahme von Ecker und Popp fast alle übrigen Autoren zu übereinstimmenden Resultaten gelangt sind, indem sie eine active Betheiligung des Knorpels, welche sich durch Vergrösserung der Kapseln, Vermehrung der

---

1) l. c.

2) Studien am Knochen und Knorpel. Wiener medic. Jahrbücher. 1872.

3) Untersuchungen über das Protoplasma. Wiener Sitzungsberichte, Bd. 68, 1873.

4) Wiener medic. Jahrbücher. 1871.

Zellen u. s. w. charakterisirt, bei der Entzündung annahmen. Einer von diesen Forschern (Kremiansky) will sogar eine Umwandlung der Knorpelzellen in Eiterkörperchen gesehen haben. Die ganz entgegengesetzten Resultate, die Cohnheim und Andere bei der Untersuchung der Hornhaut erhalten haben, und ein gewisses Misstrauen in die Tauglichkeit der von den obengenannten Forschern gewählten Untersuchungsmethoden liessen es mir wünschenswerth erscheinen, auf's Neue das Verhalten des Knorpels nach entzündlichen Eingriffen zu studiren. Einige von diesen Beobachtern beschränken sich ausschliesslich auf das Studium pathologischer Präparate und andere, obwohl sie durch Experimente an Thieren die Frage zu fördern suchten, verharren wie ihre Vorgänger bei der Untersuchung von Präparaten, welche sie mit Hilfe des Messers sich herstellten. Es erscheint mir überflüssig bei der Erörterung der Mängel solcher Methoden zu verweilen, es genügt z. B. sich zu erinnern, dass wir im ersten Falle durchaus nicht immer mit Bestimmtheit entscheiden können, was eigentlich als primäre Bildung angesehen werden muss und dass im andern Fall die Herstellung nicht aller Präparate gelingt, häufig sogar es ganz unmöglich ist, ein getreues Bild zu gewinnen, da je nach der Localität eine vollständige Uebersicht des insultirten Knorpels aus technischen Gründen mitunter schwer erhalten werden kann. In Folge der Brüchigkeit desselben gehen ferner leicht bei Anfertigung der Präparate einige Theile verloren. Diese Gründe machten es mir wünschenswerth, ein allen Anforderungen möglichst entsprechendes Untersuchungsobject ausfindig zu machen.

Ein solches Object glaube ich in dem Scleralknorpel des Frosches gefunden zu haben. Er ist dem Experiment leicht zugänglich und so dünn (besonders an kleinen Exemplaren), dass er in toto die Untersuchung mit starken Systemen gestattet. Da fast alle meine Untersuchungen an diesem Knorpel angestellt sind, schicke ich ihnen eine kurze Beschreibung desselben voraus.

Der Scleralknorpel des Frosches. Untersuchungsmethode.

Der Knorpel bildet den grössten Theil der Sclera des Frosches; seine Aussenfläche ist mit einer Schicht Bindegewebe bedeckt, welche ihm als Perichondrium dient und ihn mit der Hornhaut verbindet; seine dem Perichorioidalraum zugekehrte Innenfläche trägt eine Bekleidung von Endothel.

Das Perichondrium besteht aus durchflochtenen Faserbündeln mit eingelagerten Zellen, ist arm an Gefässen, aber reich an Nerven. Die Nerven treten in der Nähe des Opticus ein, verzweigen sich vorherrschend auf der Aussenfläche der Sclera und senden endlich ausserordentlich feine Fäserchen zum Knorpel. Wie diese Fäden endigen, liess sich nicht mit Genauigkeit feststellen, doch konnte ich sie bis zur Knorpeloberfläche verfolgen, wo sie sich der ferneren Beobachtung entziehen, indem sie sich zwischen den Zellen des Peri-

chondrium verlieren, welche dem Knorpel unmittelbar aufliegen. Bisweilen machte es den Eindruck, als ob sie eine directe Verbindung mit den Fortsätzen dieser Zellen eingingen; jedenfalls räume ich aber solchen Bildern keine grosse Bedeutung ein, weil es bei der Feinheit der Nerven sehr schwer war zu entscheiden, ob man wirkliche Endigungen oder nur Auf- und Aneinanderlagerungen vor sich hatte.

In der Grundsubstanz des Knorpels liegen meistens rundliche, bisweilen ovale und spindelförmige Zellen mit relativ grossem, körnigem Kern. Unter normalen Verhältnissen trifft man nur selten zwei Kerne in einer Zelle und höchst selten mehr als eine Zelle in einer Kapsel. Dieser letzte Umstand ist insofern wichtig, als das Vorhandensein von zwei bis drei Zellen in einer Kapsel für den Scleralknorpel direct einen daselbst stattfindenden Wucherungsprocess anzeigt. Bei Säugern hat dies nicht dieselbe Geltung, weil man schon im normalen Knorpel Kapseln mit mehreren Zellen antrifft. Die Zellen sind im Scleralknorpel gewöhnlich in einer oder zwei Schichten gelagert, in sehr grossen Exemplaren erreicht die Zahl der Schichten drei und vier. Bei dem Uebergange des Knorpels in den Corneafalz werden die Zellen kleiner und rücken einander näher. In ganz normalem Knorpel sieht man in einigen Kapseln feine radiäre Streifen, welche vielleicht der Ausdruck von Porenkanälchen sind.

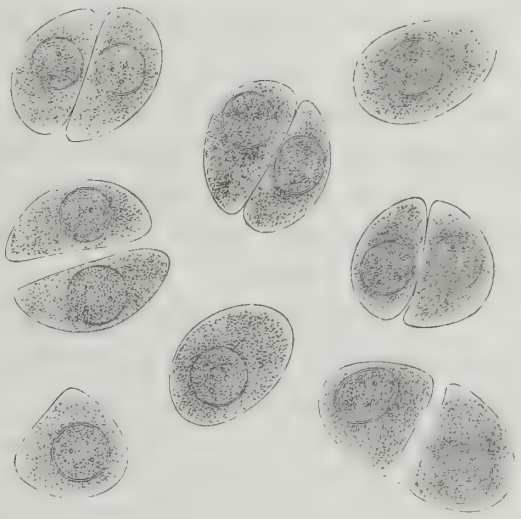

Scleralknorpel des Frosches. System 9 Cam. lucid. Hartnack. Goldpräparat.

Das Endothel, welches die dem lymphatischen Raume zugekehrte innere Fläche des Knorpels bedeckt, bietet nichts Besonderes.

Die Art meiner Untersuchungen bestand darin, dass der ganze Bulbus exstirpirt und nach Entfernung der übrigen Membranen der gereizte Knorpel auf 10—20 Minuten in eine 0,5% Lösung von Goldchlorid gelegt wurde; alsdann wurde er leicht abgespült und endlich in mit Essigsäure leicht angesäuertem Wasser der Einwirkung des Lichtes ausgesetzt. Je nach der mehr oder weniger raschen Reduction des Goldes war das Präparat am folgenden oder erst nach zwei oder drei Tagen vollkommen tauglich zur Untersuchung. Nach geschehener Reduction wurde der Knorpel unter dem Zeiss'schen Präparirmikroskop vermittelst Pincette und kleinem, scharfem Skalpell vorsichtig von dem ihm anhaftenden Perichondrium getrennt. Diese Operation ist nicht immer leicht auszuführen, besonders, wenn die Knorpelplatte nur aus einer Lage Zellen besteht, aber nach einiger Uebung überwindet man auch diese Schwierigkeit. Ebenso nothwendig ist es für die Entfernung des Endothels zu sorgen, weil seine Anwesenheit bisweilen Veranlassung zu Beobachtungsfehlern

geben kann. Die nach dieser Methode hergestellten Präparate liefern im Fall des Gelingens sehr schöne Bilder, halten sich aber leider nicht lange. Trotz ihrer Aufbewahrung im Dunkeln werden sie nach einiger Zeit sehr trübe und damit unbrauchbar.

Der frische Knorpel wurde nach Excision einer entsprechenden Stelle (am besten mit der Innenfläche nach oben) im Humor aqueus oder im Blutserum des Frosches mikroskopirt.

Ich habe den Knorpel theils nach traumatischen, theils nach chemischen Eingriffen in verschiedenen Zeitintervallen untersucht. Zuerst werde ich die hierbei gewonnenen Thatsachen anführen und alsdann eine gedrängte Zusammenstellung aller derjenigen Veränderungen geben, welchen der Knorpel nach verschiedenartiger Reizung unterliegt.

Um ein möglichst vollständiges Bild der Veränderungen des Knorpels zu gewinnen, wurde derselbe während der ersten Woche nach dem Insult alle zwei Tage untersucht. Nachdem ich mich aber überzeugt hatte, dass selbst im Anfangsstadium der Process lange nicht mit der Heftigkeit verläuft, wie in der Hornhaut, begnügte ich mich für die späteren Perioden mit einer alle 4—7 Tage wiederholten Untersuchung, die ich über mehr als 2 Monate ausdehnte.

Dies zu meiner Entschuldigung, wenn etwa der Leser einige Glieder in den Versuchsprotokollen vermissen sollte. Der Kürze halber schien es mir, ohne der ganzen Darstellung zu schaden, wünschenswerth, mich auf die wichtigeren Veränderungen zu beschränken.

Versuche.

I. Continuitätstrennung.

Der Scleralknorpel wurde mit einem schmalen, scharfen Skalpell durchstochen.

Unmittelbar nach der Operation findet man sehr geringe Veränderungen. Im Knorpel dicht am Wundrande zeigen die Zellen hin und wieder einige glänzende Kerne, einige Kapseln sind leer, in manchen Zellen ist der Kern sehr undeutlich. Die Veränderungen betreffen nur eine Zellenreihe oder einzelne zerstreute Zellen. Der übrige Theil des Knorpels ist vollkommen normal.

Nach einer Woche bietet der Knorpel folgendes Bild: die durch das Messer verursachte Verletzung hat ihre glatten Ränder verloren; diese erscheinen vielmehr angefressen. Die Grundsubstanz ist rings herum blasser, als in dem ferner liegenden Knorpel. Unmittelbar in die Wunde ragen einige leere Kapseln, die übrigen in der Nähe gelegenen Zellen zeigen einen mehr oder weniger hohen Grad von Atrophie. Diese Atrophie äussert sich durch Schrumpfung der Zellen, welche nun weit von der Kapselwand abstehen. Auch der Kern ist verändert, er erscheint kleiner, weniger körnig, mitunter ganz homogen und glänzend. Dieser glänzende Kern, der fast in keiner der geschrumpften, unregelmässigen und sternförmigen Zellen fehlt, zerfällt bisweilen in mehrere kleinere Klümpchen. Der Zellenleib nimmt immer mehr ab und endlich ist von ihm nichts sichtbar als eine geringe Menge mehr oder weniger dunkler Körnchen. Oder das Protoplasma der Zellen schrumpft successiv zusammen, wobei der Kern

häufig schwindet; jetzt liegen in den Kapseln entweder kleine dunkle Klumpen ohne jegliche Andeutung eines Kernes, oder letzterer ist in Gestalt einer kleinen glänzenden Kugel oder eines Klümpchens sichtbar. Etwas entfernter, auf der Grenze gegen den unveränderten Knorpel, liegen Zellen, die bald in der Nähe des Kerns, bald in der Peripherie, bald zerstreut mehrere verschieden grosse Vacuolen enthalten. In Folge vermehrter Vacuolenbildung nimmt das Protoplasma der Zellen ab und kann endlich fast ganz verschwinden, nur ein Netz von Fäden zurücklassend, welche von der Peripherie des Kernes auszugehen scheinen; dabei gewinnt der Kern eine mehr oder weniger unregelmässige, sternförmige Gestalt. Um diese veränderten Zellen liegt anscheinend ganz normaler Knorpel, in welchem man mitunter, aber immer selten, Zellen mit zwei Kernen oder solche mit verlängertem oder in der Mitte eingeschnürtem Kern trifft, kurz man findet Kerntheilung. Nur hüte man sich zu glauben, dass diese Kerntheilung in irgend welchem Zusammenhange mit der Knorpelreizung steht. Eben solche in Theilung begriffene Kerne trifft man gleich selten auch in dem nichtgereizten Knorpel.

Endlich habe ich noch feine, blasse Linien zu erwähnen, welche sowohl im gereizten als in dem angrenzenden unveränderten Knorpel bald gerade, bald wellenförmig verlaufend die Zellen miteinander verbinden; ihre Zahl variirt für jede Zelle, bisweilen gehen sie Anastomosen ein und bilden auf diese Weise Netze.

Der grösseren Uebersichtlichkeit wegen will ich fortan den Knorpel mit atrophischen, geschrumpften Zellen atrophische oder Schrumpfungszone nennen, die an denselben grenzende Schicht mit vacuolenhaltigen Zellen — Vacuolenzone.

Wie die atrophische Zone so nimmt auch die Vacuolenzone nicht viel Raum ein: beide bestehen aus 5—6 Zellenreihen, welche die Wundränder umgeben. Genauere Angaben über die Dimensionen dieser Zonen will ich unterlassen, weil sie zu variabel sind. So z. B. können an einem Wundrande zwei bis drei Reihen geschrumpfter Zellen liegen, und am andern kann ihre Menge das Zwei- und Dreifache erreichen. Sowohl die Grenzen dieser Zonen gegen einander wie auch gegen den unveränderten Knorpel sind keineswegs scharf, gehen vielmehr allmälig in einander über. Daher kommt es, dass man in der Nachbarschaft der atrophischen Zone dann und wann atrophische Zellen inmitten des normalen Knorpels findet, und umgekehrt unveränderte Zellen in der atrophischen Zone selbst.

Zu erwähnen wäre noch, dass durch die Ausbuchtungen, welche die Wundränder fast immer zeigen, eine, wenn auch unbedeutende, Einschmelzung des Knorpels mit grosser Wahrscheinlichkeit angenommen werden kann. Daraus erklärt es sich, dass man zuweilen bei geringem Durchmesser der atrophischen Zone unveränderte Zellen unmittelbar am Rande findet, wenn die Einschmelzung hier rascher stattgefunden hat, als die Atrophie.

Nach zwei Wochen sind die Wundränder buchtiger, spindelförmige Zellen liegen stellenweise denselben an — die ersten Spuren der beginnenden Narbenbildung Die atrophische Zone hat sich vergrössert und ihre Zellen präsentiren sich in der Regel als dunkle, bald längliche, bald rundliche Klumpen, entweder ohne jede Andeutung eines Kerns, oder letzterer erscheint als dunkel contourirtes blasses Kügelchen. Mit dem Schwund der Zellen verkleinern sich auch die Kapseln, so dass man die zu dunkeln Klümpchen reducirten Zellen von ihnen eng eingeschlossen sieht. Auch die Vacuolenzone hat sich verschmächtigt.

Die Zellen des normalen Knorpels, welche der atrophischen Region anliegen, sind vergrössert und folglich dichter aneinander gedrängt; auch werden sie intensiver als alle übrigen Zellen mit Gold tingirt; doch ist es jetzt nicht möglich, eine wirkliche Vermehrung derselben zu constatiren. Erst später findet hier eine starke Wucherung der Zellen statt. Aus diesem Grunde will ich die Zone, welche den atrophischen Bezirk unmittelbar umgiebt und in einer gewissen Zeit durch Vermehrung ihrer Zellen sich charakterisirt, fortan als Proliferationszone bezeichnen.

Nach vier Wochen ist die Wunde mit fasrigem Gewebe angefüllt, welchem dicht aneinandergedrängt, spindelförmige und rundliche Elemente je mit einem grossen Kern eingebettet sind. Dieses Narbengewebe geht offenbar aus dem Perichondrium hervor, wenigstens zeigen die Präparate

eine ganz innige Verbindung beider Gewebe. Mit den Wundrändern selbst ist dieses Narbengewebe sehr lose verbunden, denn in der ganzen Ausdehnung lässt es sich leicht vom Knorpel lösen. Die Wunde ist im Vergleich zu früheren Präparaten von einer ausgedehnteren atrophischen Zone umgeben, deren Zellen nichts Besonderes zeigen.

Die Vacuolenzone ist ganz verschwunden. Ihre Stelle wird von der Proliferationszone eingenommen, in deren stark vergrösserten Zellen meistens zwei Kerne liegen. Die Grösse der Zellen ist sehr verschieden: neben grossen finden sich auch kleinere, welche durch Theilung der ersteren entstanden sind.

In der fünften Woche zeigt das Narbengewebe, welches die Wundspalte schliesst, folgende Eigenthümlichkeiten. Seine Zellen liegen dicht aneinander, viele derselben sind spindelförmig, andere rund, mit einfachem oder doppeltem runden Kern und mitunter mit einer zarten Kapsel versehen, so dass sie von ächten Knorpelzellen nicht zu unterscheiden sind. Da, wo etwas Grundsubstanz zwischen den Zellen vorhanden ist, erscheint dieselbe leicht faserig oder homogen. Auch schliesst sich jetzt das Narbengewebe viel dichter dem Knorpel an.

In den Kapseln der atrophischen Zone liegen kleine blasse Kerne, welche eine geringe Menge einer blassen, körnigen Substanz umgiebt. Die Proliferationszone ist üppiger entwickelt, die vergrösserten Zellen liegen dichter bei einander, ihre Contouren sind häufig gezackt, gleichsam mit kleinen Fortsätzen versehen. Eigentliche Kapseln sind um diese Zellen selten sichtbar, die meisten scheinen frei in der Grundsubstanz zu liegen. Sehr viele von ihnen enthalten mehrere Kerne (2—4), welche sämmtlich durch Theilung der präexistirenden Kerne entstanden sind. Wenigstens sieht man nie Anzeichen einer freien Kernbildung, wohl aber sehr häufig verschiedene Stadien der Kerntheilung. Manche der Zellen sind wahre Riesenzellen mit 5—8 und mehr Kernen; sie bilden längliche, runde und oft gelappte oder oberflächlich eingeschnürte Körper. Indem sich entsprechend der Zahl der Kerne das Protoplasma furcht, entstehen Haufen meist einkerniger Zellen, die oft noch längere Zeit als Zellenconglomerate sich erhalten. In der Proliferationszone finden sich auch mehrere Zellen in einer Kapsel; neben den Kernen gewahrt man oft ein oder zwei dunkle Klümpchen.

Sechste Woche. Das Narbengewebe bietet nichts Besonderes. Näher zum Wundrande sind seine Zellen rund mit körnigem Kern, ähnlich denen des Knorpels, jedoch kleiner. (Taf. 2, Fig. 5 b.) Die atrophische Zone ist viel schmäler als in den voraufgegangenen Fällen.

Die Proliferationszone ist stark entwickelt, die Vermehrung der Zellen ist aber vorherrschend auf die Grenze gegen die atrophische Zone beschränkt. Hier sehen wir ausser den Zellen mit zwei Kernen langgestreckte Riesenzellen (Taf. II, Fig. 5 e), deren Längendurchmesser mit dem Verlauf der Wunde correspondirt. Ihre Grösse ist verschieden, und nach dieser richtet sich auch die Zahl der Kerne (Maximum 12). Kapseln um diese Zellen habe ich nie deutlich sehen können. Diese schlauchförmigen Riesenzellen liegen entweder vereinzelt oder so dicht bei einander, dass sie einen geschlossenen Ring zwischen der atrophischen Zone und dem sie umgebenden unveränderten Knorpel bilden. Zwischen den Kernen dieser Zellen werden bisweilen Linien sichtbar, welche die beginnende Differenzirung des Zellenleibs in eine zahlreiche junge Nachkommenschaft andeuten. Die jungen Zellen wachsen in die atrophische Zone hinein, so dass die letztere in Folge dessen mehr und mehr reducirt wird.

In der siebenten Woche enthält das Narbengewebe in seiner faserigen Grundsubstanz, wie früher, theils spindelförmige, theils runde Zellen. Einige dieser Gebilde ragen in die atrophische Zone hinein.

Diese letztere ist sehr schmal, an manchen Stellen fehlt sie und wird hier durch Zellen vertreten, welche aus der Proliferationszone stammen.

In der achten Woche grenzt beinahe durchweg die Proliferationszone unmittelbar an die Wundränder. Ausserdem erkennt man deutlich eine merkliche Abnahme der Vermehrung ihrer Zellen. Diese sind überhaupt jetzt kleiner geworden, haben ihre früher so sehr ausgeprägte gezahnte Form ein-

gebüsst; auch die schlauchförmigen Riesenzellen sind verschwunden und nur hier und da sieht man noch Zellen mit zwei bis drei Kernen. Die Elemente des Narbengewebes zeigen noch die gleiche Anordnung und Form wie früher, nur sind sie, wo noch die atrophische Zone vorhanden ist, in diese vorgedrungen.

Um die neunte Woche ist der Regenerationsprocess des Knorpels beinahe vollendet: die atrophische und die Proliferationszone bestehen nicht mehr, der unveränderte normale Knorpel reicht bis an die Ränder der Wunde, nur an der Grenze sieht man noch hier und da in Theilung begriffene Zellen. Ganz besondere Beachtung verdient das Narbengewebe. Die Mehrzahl seiner Zellen ist von den Knorpelzellen nicht zu unterscheiden, sie sind vielleicht nur etwas kleiner als die letzteren. Nur wenige dieser Zellen besitzen Kapseln und liegen frei in der theils faserigen, meist aber hyalinen Grundsubstanz. Hieraus geht deutlich hervor, dass das Narbengewebe seinen rein bindegewebigen Charakter eingebüsst und sich in Knorpel umgewandelt hat.

Es erübrigt noch einen Versuch zu erwähnen, den ich an den Gelenkknorpeln des Oberarms eines Frosches angestellt habe. Nachdem ich diese durchschnitten, wurden sie nach Verlauf von zwei bis drei Wochen untersucht. Die Wunde war theils mit faseriger, theils mit körniger Substanz ausgefüllt, da und dort sah man in ihr rothe Blutkörperchen. Die dem Wundrande anliegenden Knorpelzellen fand ich atrophirt; die Kapseln waren meist undeutlich, ganz leer oder enthielten ein kleines. beinahe punctförmiges, glänzendes Kügelchen (wahrscheinlich der geschrumpfte Kern), bald frei, bald umgeben von einem schmalen Saum einer sehr blassen, feinkörnigen Substanz.

Endlich will ich noch hinzufügen, dass ich Gelegenheit hatte, den traumatisch zersprengten Ohrknorpel des Menschen 10 Tage nach dem Trauma zu untersuchen. Auf mikroskopischen Schnitten zeigten sich die Zellen, welche den durch Zersprengung des Knorpels entstandenen Höhlen anlagen. verändert. Sie waren einmal deutlich geschrumpft, dann erschien der Kern homogen und reducirt, die Grundsubstanz ebenfalls mehr homogen, während die normalen Zellen in Maschen lagen, die durch ein Netz feiner elastischer Fasern gebildet wurden. Aller Wahrscheinlichkeit nach ist dieses Verschwinden der Fasern nur ein scheinbares und bedingt durch Quellung der Grundsubstanz, wenigstens lassen sich keine Anhaltspuncte finden, um den wirklichen Untergang der sonst so zähen elastischen Fasern zu beweisen.

II. Continuitätstrennung und Fremdkörper.

Die Versuche der vorigen Reihe haben dargethan, dass ein einmaliger traumatischer Eingriff mit unbedeutender Continuitätstrennung nie zu einer Eiterung im Knorpel führt. Um den Reiz zu verstärken und damit die Reaction zu steigern, durchstach ich den Bulbus mittelst einer feinen Nadel, die ich verschieden lange Zeit daselbst verweilen liess. Damit der Schluss der Lider nicht behindert wurde, ward die Nadel immer ein bis zwei Millimeter ausserhalb der Lidspalte durch die Cutis eingestossen. Im andern Falle, wenn man die Nadel noch innerhalb der Lidspalte einführt, wird der Lidschluss aufgehoben oder wenigstens sehr gehemmt, und es entwickelt sich in der Folge eine nicht geringe Keratitis und Conjunctivitis. Kneipt man die Nadel ab, so dass sie nur wenig über den Bulbus vorragt, so lassen sich allerdings die Lider schliessen, aber es kommt trotzdem wegen der grossen Nähe der Wunde gegen die Cornea zu einer Keratitis, die ich doch vermeiden wollte; auch fällt bei dem letzteren Verfahren nur zu leicht der Fremdkörper aus dem Bulbus heraus.

A. Der Fremdkörper blieb bis zur Untersuchung liegen.

Am fünften Tage ist bereits die atrophische Zone gut entwickelt. Ihre sehr verkleinerten Zellen haben am Wundrande (vielleicht in Folge des durch den Fremdkörper verursachten Druckes) meist spindel- und fadenförmige Gestalt angenommen, weiter nach innen findet man rundliche Elemente. Ein deutlicher Kern lässt sich nur in den wenigsten Zellen constatiren, in den meisten ist er undeutlich und hat sein körniges Aussehen mit einem matten vertauscht. Was die Kapseln anbetrifft, so fehlen sie den meisten Zellen, vorherrschend den fadenförmigen, die alle frei in der Grundsubstanz liegen, dagegen finden sie sich an anderen geschrumpften Zellen. An vielen Stellen sind die Kapseln von mehr oder weniger dunklen Körnchen durchsetzt. Da und dort entfernt vom Rande der Wunde zeigen sich leere Kapseln. Die Breite der atrophischen Zone variirt an verschiedenen Stellen und kann 5—12 Zellenreihen betragen. An diese Schicht schliesst sich unmittelbar der unveränderte normale Knorpel, dessen Zellen oft ein oder zwei dunkle Klümpchen in der Nähe der Kerne beherbergen.

Am neunten Tage hat die atrophische Zone schon an Ausdehnung gewonnen, sie besteht aus circa 18 Reihen Zellen. Die Ränder der Wunde sind nicht glatt, vielmehr angefressen, buchtig, was, aller Wahrscheinlichkeit nach, auf eine hier stattfindende, wenn auch geringe Einschmelzung und Zerbröckelung des Knorpels schliessen lässt. Der die atrophische Zone umgebende Knorpel ist unverändert und zeigt keine Abweichungen vom normalen Typus.

Nach zwei Wochen erscheinen neben den fadenförmigen Zellen der verbreiterten atrophischen Zone näher gegen den normalen Knorpel hin die Zellen in Gestalt kleiner dunkler Klumpen, welche frei ohne Kapseln in der Grundsubstanz zu liegen scheinen. Die Ränder der Wunde sind buchtiger, als in den vorhergehenden Fällen. Auf der Grenze zwischen der atrophischen Zone und dem sie umgebenden normalen Knorpel liegen hin und wieder geschrumpfte Zellen, in deren Protoplasma bisweilen Vacuolen sichtbar sind.

Nach vier Wochen fällt besonders die starke Entwickelung der Vacuolenzone auf. Die Zellen der etwas vergrösserten atrophischen Zone sind entweder fadenförmig oder sie erscheinen als kleine rundliche Klumpen. Die Zellen der Vacuolenzone haben ihr körniges Aussehen verloren; sie sind homogen, glänzend, rundlich oder unregelmässig. Im Protoplasma sieht man eine oder, was häufiger der Fall ist, mehrere Vacuolen, die sich entweder um den Kern gruppiren, wenn wenige vorhanden sind, oder durch den ganzen Zellenleib vertheilen, wenn sie in grösserer Zahl vorkommen. Manchmal ist die Vacuolenbildung dermassen entwickelt, dass das Zellenprotoplasma in ein Netz feiner Fäden umgewandelt erscheint (Taf. I, Fig. 4b). Auf einer noch höheren Entwickelungsstufe verschwindet der Zellenleib fast ganz, so dass in der Knorpelhöhle nur ein rundlicher oder sternförmiger Kern bleibt, welchen noch einige feine Körnchen umgeben. Im Kern selbst kommen Vacuolen selten vor. Auf die Vacuolenzone folgt unveränderter Knorpel ohne jegliche Andeutung einer Theilung oder Vermehrung der Zellen.

Die Vacuolenzone schneidet nicht mit einer scharfen Linie gegen den normalen Knorpel ab, sondern geht allmälig in diesen über, so dass wir in ihm hier und da näher der Vacuolenzone Vacuolenzellen vorfinden. Dasselbe gilt auch für den Uebergang der atrophischen Schicht in die Vacuolenzone.

Vortrefflich ist jetzt das System von Linien sichtbar, welche die Zellen mit einander zu verbinden scheinen — am deutlichsten in den beiden Zonen, obwohl sie auch im unveränderten Knorpel vorkommen. Ihr Verlauf ist gerade oder wellenförmig. In der Mehrzahl der Fälle verbinden diese Linien nur die Knorpelkapseln mit einander, was besonders deutlich wahrgenommen wird, wenn die Zellen geschrumpft sind. Nur sehr selten hat man den Eindruck, als ob sie den Kern selbst erreichen. An jede Knorpelhöhle tritt in radiärer Richtung eine verschiedene Zahl Fäden heran, bisweilen nur zwei, öfter aber sechs und sieben. Ausser diesen Fäden habe ich noch ein anderes System derselben gesehen, welches sich auf der inneren, dem Perichorioidalraum zugekehrten Oberfläche des Knorpels befand. Diese Linien bieten genau dasselbe Aussehen, wie die früher beschriebenen, sind aber in parallelen Bündeln angeordnet, die doch häufig durch kurze schräg verlaufende Fäden mit einander

anastomosiren. An einigen Stellen sieht man eine Verbindung des ersten Systems mit dem zweiten dadurch zu Stande kommen, dass die die Knorpelkapseln verbindenden Linien bisweilen sich plötzlich in die Tiefe begeben und in ein daselbst liegendes Fibrillenbündel eintreten. Die Linien ersterer Art stimmen, wie mir scheint, genau mit den von Bubnoff [1]) beschriebenen überein, der zuerst auf dieselben aufmerksam machte. Einen Unterschied konnte ich nur insofern constatiren, als ich die Linien zwischen den Zellen oft in grösserer Anzahl fand. Bubnoff hat die Vermuthung ausgesprochen, dass die Linien auf Saftkanälchen zurückzuführen sind. Es ist nicht ganz leicht, sich mit dieser Ansicht einverstanden zu erklären, wenigstens habe ich auch mit Hilfe der Hartnack'schen Immersionslinse 10 kein deutliches Lumen sehen können, kann aber nicht umhin zu bemerken, dass das Zusammentreffen von Vacuolen in den Zellen mit dem Erscheinen dieser quasi-Kanälchen es einigermassen wahrscheinlich macht, dass der gleiche Process, welchem die Vacuolen in den Zellen ihre Entstehung verdanken, eine Lockerung, Zerspaltung und Zerfaserung der Grundsubstanz hervorgerufen hat.

Nach sieben Wochen sind die meisten Zellen der verkleinerten atrophischen Zone (Taf. I, Fig. I. B) sehr klein, blass und meist kernlos. Wenn man auch hin und wieder einen Kern antrifft, so ist er undeutlich contourirt, homogen, glänzend, endlich kann man auch, und selbst in einiger Entfernung vom Rande, ganz leere Zellenhöhlen mit undeutlichen Kapseln vorfinden. Der atrophischen Zone schliesst sich unmittelbar ein Kranz stark vergrösserter Zellen an, die zwei- bis dreimal grösser als die normalen sind. Diese Schicht, welche allmälig in den umliegenden unveränderten Knorpel übergeht, ist die zum ersten Mal nach dieser Reizung aufgetretene Proliferationszone (Taf. I, Fig. 1 C). Abgesehen von der Grösse zeichnen sich ihre Zellen auch dadurch aus, dass sie zwei Kerne besitzen.

Die Zellen dieser Zone sind bald rund, bald zackig und sternförmig und liegen theils frei in der Grundsubstanz, theils in Kapseln, durch welche sie feine kurze Fortsätze in die Grundsubstanz senden. Zuweilen hat es den Anschein, als wenn zwei oder drei Zellen mittelst ihrer Fortsätze anastomirten. In einigen Fällen sieht man um die Zellkapseln stellenweise kleine Ballen einer feinkörnigen, in Gold intensiv sich färbenden Substanz, von welchen ich nicht zu sagen weiss, ob sie eigentlich der Grundsubstanz angehören, oder abgelöste Stücke von Zellenausläufern sind. Nicht selten bemerkt man auch in einigen Zellen in der Nähe des Kerns gelegene dunkle Kügelchen. In einem andern Präparate ist die Proliferationszone schon völlig entwickelt. In Folge der fortwährenden Theilung der Kerne sind vielkernige Zellen oder Gruppen von dicht nebeneinanderliegenden Zellen entstanden (Taf. I, Fig. 3).

Nach neun Wochen finden wir die schmale atrophische Zone von einer mächtigen Proliferationszone umgeben. Die Zellen der letzteren liegen dicht nebeneinander, viele von ihnen haben zwei und drei Kerne, einige ragen ziemlich weit in die atrophische Zone hinein. Unsere Aufmerksamkeit fesselt aber auch noch das weiche Gewebe, welches die Wundspalte erfüllt und den freien Rändern der atrophischen Zone anliegt. Es ist nämlich sehr deutlich zu sehen, wie ein Theil seiner spindelförmigen Elemente in die atrophische Zone hineinragt und somit schon in der Grundsubstanz des Knorpels liegt.

B. Um den Heilungsprocess des längere Zeit (vier Wochen) durch den Fremdkörper insultirten Knorpels zu studiren, wurde mehrere Wochen nach Entfernung desselben der Scleralknorpel untersucht.

Nach drei Wochen sind die Wundränder noch von einer atrophischen Zone umgeben, welche übrigens viel schmäler ist als in den vorhergehenden Fällen. Ihr schliesst sich unmittelbar die Proliferationszone mit stark vergrösserten Zellen an. Die Zahl der Kerne variirt zwischen zwei und drei; viele Zellen besitzen zahlreiche Fortsätze und haben eine mehr oder weniger ausgeprägte sternförmige Gestalt. Diese Zellen liegen entweder in Kapseln, welche ihre Fortsätze oft durchbohren, oder sie sind kapsellos. Zuweilen sieht man einige von ihnen zu Gruppen vereinigt unregelmässige Figuren bilden.

1) Wiener Sitzungsberichte. 1868.

Nach fünf Wochen zeigt sich die Wunde durch ein faseriges, mitunter stark pigmentirtes Gewebe[1] ausgefüllt und von der atrophischen Zone umgeben. Unmittelbar am Wundrande liegen entweder ganz leere Kapseln, oder sie enthalten anstatt der Zellen einige Körnchen, und weiter entfernt vom Rande kleine dunkle kernlose Klumpen. Die vergrösserten Zellen der Proliferationszone besitzen meistens zwei Kerne. Hart an der Grenze gegen die atrophische Zone findet man Riesenzellen mit vielen Fortsätzen. In ihnen liegen mehrere Kerne (3—10) entweder näher der Peripherie, oder in den Fortsätzen selbst. In solchen Fällen sind die Fortsätze an ihrem Ende stark verdickt, keulenförmig und nur durch dünne Stiele mit den Zellenleibern verbunden (Taf. II, Fig. 8, f.). Bisweilen sah ich dieselben in die Kapseln der atrophischen Zellen eindringen (Taf. II, Fig. 8, e—e'). Die Intercellularsubstanz der atrophischen Zone ist von Fasern durchzogen, welche radiär zum Rande der Wunde oder zu demselben mehr oder weniger parallel verlaufen.

III. Aetzung mit Silbersalpeter und Chlorzink.

Die einfache und beschränkte Continuitätstrennung wie jene mit längerer mechanischer Reizung (Verweilen einer Nadel in der Sclera) schienen demnach zu schwache Eingriffe, um die Knorpelzellen zur Eiterbildung anzuregen. So blieben mir noch als letzte Hoffnung die chemischen Reize, wozu ich Stifte aus Höllenstein und Chlorzink benützte. Das Silber hat den grossen Vorzug die Stelle, auf die es direct eingewirkt hat, zu färben. An Goldpräparaten erscheint der Aetzbezirk als ein scharf umschriebener dunkelblauer, stets von einem schmalen dunkeln Saum eingefasster Fleck. Die Veränderungen im umliegenden Knorpel wird man deshalb nicht als die unmittelbare Folge der directen Einwirkung des Silbers, wohl aber als das Resultat der durch die Zerstörung eines Theils des Knorpels bedingten Ernährungsstörung betrachten können.

Bei diesen Versuchen wurde der Scleralknorpel mittelst der obengenannten Agentien während 2, 7, 15 und 30 Secunden geätzt und dann in verschiedenen Terminen untersucht.

Einen Tag nach 30 Secunden langer Aetzung zeigt sich der Aetzbezirk von dem übrigen Knorpel durch einen ziemlich breiten, fast schwarzen Saum scharf abgegrenzt. Die meisten seiner Zellen sind verlängert, die übrigen blass, viele geschrumpft und ohne deutlichen Kern; aber im Vergleich mit den normalen Zellen sind die Veränderungen nicht sehr auffällig. Um den Aetzbezirk liegt eine schmale atrophische Zone, deren Zellen stark, nahezu bis zum völligen Schwund des Protoplasma geschrumpft sind, der Kern ist unregelmässig oder sternförmig. Viele Kapseln enthalten kleine, dunkle, kernlose Klumpen. Die Grundsubstanz dieser Zone zeigt an vielen Stellen feine Fasern, welche vorherrschend radiär zum Aetzbezirk verlaufen.

Fünf Tage nach 15 Secunden langer Aetzung hat sich der Aetzbezirk[2] und ein grosser Theil der atrophischen Zone abgestossen. An dem freien Rande des dadurch entstandenen Substanzverlustes, welchen eine buchtige Linie begrenzt, liegen leere Kapseln, in andern findet man kernlose Reste verkümmerten Protoplasmas und dann folgt die weniger entwickelte Vacuolenzone.

---

1) Aller Wahrscheinlichkeit nach rührt die Pigmentirung von Chorioideapigment her, welches durch das Trauma aus den zertrümmerten Chorioideazellen frei wurde.

2) Der Aetzbezirk und ein Theil der atrophischen Zone werden sehr oft bald nach der Aetzung abgestossen.

Drei Wochen nach 2 Secunden langer Aetzung ist die atrophische Zone mächtig, ihre Kapseln sind klein, in einigen von ihnen sind blasse reducirte Kerne bemerkbar, welche von sehr geringer Protoplasmamasse umgeben sind, andere Kapseln sind entweder leer oder mit körnigem Detritus angefüllt, bisweilen sieht man in ihnen kleine kernlose Klumpen. Unmittelbar an diesen Bezirk stösst die Proliferationszone aus stark vergrösserten, intensiv mit Gold tingirten Zellen bestehend. Diese letzteren liegen dicht nebeneinander, viele mit zwei Kernen; in anderen, hauptsächlich in solchen, welche in unmittelbarer Nähe der atrophischen Zone sich finden, wechselt die Zahl der Kerne zwischen 3 und 5. Diese Zellen sind nicht nur durch ihre Grösse, sondern auch dadurch charakterisirt, dass sie kleine Stacheln an ihrer Oberfläche tragen, wodurch sie sehr an die in der Epidermis vorkommenden Riffzellen erinnern; andere haben dagegen eine sternförmige Gestalt. Häufig finden sich Gruppen von 3—10 Zellen, so dass es auf den ersten Blick scheint, als ob man vielkernige Zellen vor sich habe. Die Proliferationszone ragt mit einzelnen Ausläufern in die atrophische Zone hinein. Ihre Grundsubstanz ist leicht faserig.

Aber nicht der Knorpel allein, auch das Perichondrium hat sich am Ersatz der untergegangenen Elemente betheiligt. Seine untersten, dem Knorpel hart anliegenden Zellen haben sich zum Theil in Knorpelzellen umgewandelt und zwar in der ganzen Ausdehnung der Proliferations-, der atrophischen Zone und des Aetzbezirks. Die jungen Zellen des Perichondriums sind rund, viele länglich und spindelförmig, ihre Kerne körnig und relativ gross. Unter ihnen befinden sich auch unveränderte Perichondralzellen. Alle liegen dicht nebeneinander, eingebettet theils in feinfibrilläre, theils in vollkommen hyaline Intercellularsubstanz; letztere ist besonders deutlich sichtbar, wenn die Zellen bei der Präparation aus ihren Höhlen herausgefallen sind. Dass diese Zellen wirklich umgewandelte Perichondralzellen sind, wird dadurch bewiesen, dass sie eine mit dem Perichondrium innig zusammenhängende Membran bilden. Diese Zellenschicht ist an denjenigen Stellen am meisten entwickelt, wo sie dem Aetzbezirke und der atrophischen Zone anliegt.

Fünf Wochen nach 15 Secunden langer Aetzung ist die Degeneration der Zellen in der atrophischen Zone noch mehr ausgesprochen. In den kleinen, meist undeutlich contourirten Kapseln liegen kleine, geschrumpfte Klumpen aus feinkörniger blasser Substanz ohne jede Spur von Kern. An dem freien Rand der atrophischen Zone finden sich rundliche oder spindelförmige Zellen des perichondralen Narbengewebes (Taf. II, Fig. 7, d). An andern Stellen sehen wir ähnliche Zellen schon in der Grundsubstanz des Knorpels selbst, wo sie, meistens vielfache Anastomosen mit einander eingehend, Netze bilden, welche den Knorpel in seiner ganzen Dicke durchziehen (Taf. II, Fig. 7, e). Ihr Protoplasma ist feinkörnig, blass, zuweilen stärker mit Gold tingirt und mitunter leicht streifig. Die Kerne sind rundlich oder mehr länglich, körnig und enthalten mehrere Kernkörperchen. Die Gestalt der Zellen ist gewöhnlich spindelförmig, bisweilen bemerkt man an ihnen mehrere Fortsätze. Von den in die atrophische Zone gewucherten Perichondralzellen schnüren sich kernhaltige, runde Protoplasmaballen ab, die später zu Knorpelzellen werden (Taf. II, Fig. 7, g). So findet man oft zwischen den netzförmig verbundenen Zellen, weit von der Proliferationszone entfernt, runde Knorpelzellen.

37 Tage nach 7 Secunden langer Aetzung ist der grösste Theil der Grundsubstanz in beiden Zonen verkalkt; in dem sie umgebenden unveränderten Knorpel dagegen ist die Kalkablagerung spärlich. Der Kalk hat sich nicht in Form von einzelnen Körnern abgelagert, sondern bildet eine zusammenhängende Masse, in welcher hie und da noch spärliche Reste der unveränderten Intercellularsubstanz sichtbar sind. Die Zellen der atrophischen Zone bieten nichts Besonderes dar. Die Proliferationszone besteht aus dicht nebeneinanderliegenden, meist doppelkernigen Zellen. Wie immer, gewahrt man die ergiebigste Wucherung an der Grenze der atrophischen Zone. Die Zellen sind rund oder, was häufiger der Fall ist, unregelmässig gelappt, bisweilen mit feinen oder dicken kurzen Fortsätzen versehen und besitzen mehrere Kerne (circa 5). Neben ihnen finden sich kleinere, die eine besondere Beachtung verdienen. Viele von ihnen sind mit zwei bis drei Kernen ausgestattet und mit mehreren kurzen Fortsätzen versehen (Taf. II, Fig. 6, a. b). Ihre Grösse, Gestalt und ihr Gesammtaussehen erinnern auf-

fallend an Eiterkörperchen, und wenn die Kerne im Verhältniss zum Zellenleib nicht so gross wären, so könnte man sagen, dass sie in morphologischer Hinsicht mit den Eiterkörperchen identisch sind. Da diese eiterkörperchenähnlichen Zellen Abkömmlinge der Knorpelzellen der Proliferationszone sind, so befinden sie sich selbstverständlich vorherrschend in derselben, obwohl man sie auch etwas weiter inmitten der atrophischen Zone antreffen kann. Häufig sieht man Knorpelhöhlen, welche neben diesen Zellen runde Knorpelzellen enthalten.

Sechs Wochen nach 15 Secunden langer Aetzung ist die atrophische Zone in Folge der stärkeren Entwicklung der Proliferationszone und des fortwährenden Einwachsens der perichondralen Zellen bedeutend reducirt.

Mit einem frisch bereiteten Chlorzinkstift wurde der Scleralknorpel 2 Minuten lang geätzt. Die Untersuchungen, welche zu verschiedenen Zeiten vorgenommen wurden, haben im Wesentlichen ganz übereinstimmende Resultate, wie nach der Aetzung mit Höllenstein, ergeben. Nachdem ich in den früheren Protokollen schon so ausführlich gewesen bin, wird es mir der Leser nicht verargen, wenn ich mich auf diese kurze Notiz beschränke.

Schluss.

Bei der Verfolgung und Schilderung der angeführten Experimente habe ich versucht, die möglichste Objectivität zu bewahren, und mich bemüht, die mir entgegentretenden Veränderungen möglichst genau zu beschreiben. Nunmehr möchte ich noch in Kürze alle Beobachtungen zusammenfassen und die daraus gewonnenen Resultate mittheilen.

Nach jeder Reizung, ob traumatisch, ob chemisch, degeneriren die Knorpelzellen nicht allein an der Applicationsstelle des Reizes, sondern auch in dessen Umgebung und gehen endlich in verschiedener Ausdehnung zu Grunde. Die Degeneration findet Ausdruck in der Schrumpfung der Zellen und in der Verkleinerung des Kerns, welcher mehr homogen, glänzend oder blass wird und dabei manchmal eine unregelmässige oder sternförmige Gestalt annimmt. Das Protoplasma wird bedeutend reducirt, und um den Kern bleiben nur noch einige unansehnliche Reste des ursprünglichen Zellenleibes, bisweilen nur als einige wenige Körnchen. Nicht selten aber verwandeln sich die Zellen in kleine kernlose, blasse oder dunkle Klumpen[1]). Die Zellenhöhlen werden kleiner, ihre Contouren mit der Zeit undeutlich, verwaschen, oft verschwinden sie und die von ihnen umschlossenen Zellenreste liegen dann anscheinend frei in der Grundsubstanz. Die atrophischen Zellen persistiren in der Regel noch ziemlich lange, als kleine blasse Klümpchen, die immer mehr erbleichen und später ganz verschwinden, während die Zellenhöhlen selbst immer kleiner werden.

Aber auch die Grundsubstanz des Knorpels verfällt in mehr oder weniger hohem Grade der Degeneration. Dieselbe wird weicher und brüchiger, und an den Rändern der Wunde oder an den Stellen, wo der necrotische Aetzbezirk mit einem Theil der atro-

1) Wie aus den Arbeiten Cohnheim's, Wallis-Axel Key's und Eberth's ersichtlich ist, schrumpfen auch in der entzündeten Hornhaut die Corneazellen und wandeln sich in dunkle Klumpen um. Oft bildet sich z. B. nach Chlorzinkätzung ein förmlicher Kranz dunkler Körner um den Aetzbezirk.

phischen Zone sich abgestossen hat, bemerken wir eine, wenn auch geringe Einschmelzung der Grundsubstanz. Nicht selten sieht man in der Intercellularsubstanz theils radiär, theils parallel verlaufende Fasern, die in manchen Fällen dieselbe in unregelmässige Felder zu zerklüften scheinen. Der entzündliche Process kann endlich Kalkablagerung in der Grundsubstanz des Knorpels bedingen.

Das ganze Gebiet, auf welchem alle diese Veränderungen vor sich gehen, habe ich atrophische Zone (Taf. I, Fig. 1 u. Fig. 2 B) genannt. Diese Zone ist unmittelbar nach Application eines Reizes verhältnissmässig schmal, gewinnt jedoch mit der Zeit immer mehr an Ausdehnung. Erst ziemlich spät beobachtet man eine entschiedene Abnahme derselben und endlich vollständigen Schwund.

Nach einiger Zeit erscheinen in den die atrophische Zone umgebenden Knorpelzellen zahlreiche Vacuolen (Vacuolenzone). Diese Zone tritt nach chemischer Reizung im Ganzen schneller als nach mechanischer auf. Ihre Dauer ist eine verhältnissmässig kurze, sie verschwindet recht bald, indem sie der Proliferationszone Platz macht. Die Vacuolenzone charakterisirt sich durch das Auftreten mehrerer Vacuolen im Zellenleib, welche entweder hart am Kern liegen oder durch den ganzen Zellkörper zerstreut sind. Das Protoplasma wird durch die zunehmende Vacuolenbildung in ein Netz feiner Fäden verwandelt (Taf. I, Fig. 4, b) und endlich ganz zersprengt, so dass von demselben nur kleine, blasse Körnchen restiren, welche die geschrumpften, unregelmässigen, häufig sternförmigen, homogenen und glänzenden Kerne umgeben. Was das endliche Schicksal der Vacuolenzellen betrifft, so geht ein Theil derselben zu Grunde, indem das Protoplasma immer spärlicher und blasser wird und endlich schwindet. Erholt sich die geschrumpfte Zelle wieder, so bilden sich die Vacuolen zurück, die Zelle gewinnt wieder an Masse und kehrt später zur Norm zurück. Für eine solche theilweise Reparation der Vacuolenzellen spricht die allmälige Verkleinerung der Vacuolenzone, bevor noch die ersten Spuren der Proliferation wahrzunehmen sind. Nach geringen Continuitätstrennungen, wie man sie etwa mit einer feinen Nadel macht, hat die Vacuolenzone fast immer den gleichen Durchmesser und es ist darum nicht schwer, sich von der späteren Reduction derselben in Folge der Erholung ihrer Zellen zu überzeugen.

Nachdem die Vacuolenzone verschwunden ist, erscheint eine 2—6 Zellenreihen breite Proliferationszone (Taf. I, Fig. 1 u. 2 C), welche an Goldpräparaten wie ein dunkler Kranz die helle atrophische Zone umgiebt. Die Proliferationszone ist schon in ihren ersten Anfängen durch die Vergrösserung der Knorpelzellen und deren intensive Goldtinction gut charakterisirt. Bald nach der Vergrösserung der Zellen beginnt die Theilung der Kerne, welcher dann die der Zellen folgt. Viele Zellen erreichen verhältnissmässig colossale Dimensionen (Taf. I, Fig. 5, e. Taf. II, Fig. 8, e, f.) und die Zahl der Kerne kann bis auf 12 wachsen. Selten bewahren die Zellen hierbei ihre rundliche Form, gewöhnlich nehmen sie unregelmässige Formen an in Folge des Auftretens mehr oder weniger zahlreicher Fortsätze; häufig findet man sie auch vollkommen sternförmig. Die anderen Zellen jedoch mit einer

geringen Anzahl von Kernen (2—4) sind in der Regel rundlich, während ihre Oberfläche kleine Stacheln und Zacken trägt (Taf. II, Fig. 8, b — d). Solche Zellen haben mitunter eine grosse Aehnlichkeit mit den sogenannten Riffzellen der Epidermis. Diese Stacheln wandeln sich oft in kurze, dicke Fortsätze um. Die aus der Wucherung der Knorpelzellen hervorgegangenen jungen Elemente sind entweder von Anfang an rundlich, wie die normalen Zellen des Scleralknorpels, oder sie erscheinen gelappt und erinnern manchmal ihrer Form nach an Eiterkörperchen (Taf. II, Fig. 6, a—b). Ich habe jedoch nie an diesen Zellen Form- und Ortsveränderungen sehen können, wenn ich sie auch sorgfältig im frischen Knorpel mit Humor aqueus oder Glaskörper des Frosches mehrere Stunden beobachtete.

Mit dem stärkeren Wachsthum der Proliferationszellen schwindet die sogenannte Kapselmembran (Taf. I, Fig. 3). Erst später, wenn die Theilung der grossen Zellen eine vollständige geworden ist, umgeben sich entweder die Haufen dieser Zellen mit einer gemeinsamen Kapsel, wodurch mehrzellige Höhlen entstehen (Taf. II, Fig. 8, b—d), oder es scheiden die einzelnen Zellen, welche sich von der Hauptcolonie getrennt haben, Kapseln ab.

Allem Anscheine nach findet auch wenigstens bis zu einem gewissen Grade eine Neubildung von Grundsubstanz statt, denn man sieht mitunter die in einer gemeinsamen Kapsel gelegenen jungen Zellen einer zarten, homogenen, der Grundsubstanz des Knorpels ähnlichen, Substanz eingebettet, und weiter nimmt man zwischen den jungen Zellen und der Grundsubstanz Lücken wahr, die ich als die erste Andeutung einer Höhlen- und Kapselbildung um die jungen Zellen betrachte (Taf. II, Fig. 8, d).

Wahrscheinlich in Folge des vermehrten Wachsthumdruckes dringen die jungen Zellen der Proliferationszone endlich in die wenig Widerstand leistende atrophische Zone ein (Taf. I, Fig. 1 und Fig. 2 C), welche dadurch immer mehr sich verkleinert. Auch von der Wunde und Umgebung des Aetzbezirks wachsen eine gewisse Zeit nach dem Erscheinen der Proliferation die wuchernden Zellen des Perichondriums nach und nach in die atrophische Zone hinein (Taf. I, Fig. 2, E. Taf. II, Fig. 7, e). Die Grundsubstanz des Knorpels erscheint dann an den Wundrändern von spindel- und sternförmigen Zellen durchzogen, die sich oft zu einem zierlichen Netz vereinigen. Das Protoplasma dieser Zellen ist feinkörnig, manchmal streifig, der Kern oval oder ziemlich stark verlängert, dabei körnig und meist mit mehreren Kernkörperchen versehen. Auch an diesen Zellen habe ich weder Form- noch Ortsveränderung wahrnehmen können.

Von diesen Zellennetzen, welche die erweichte Grundsubstanz der atrophischen Zone offenbar mit Benützung der reducirten Zellenhöhlen unterminiren, schnüren sich kernhaltige runde Ballen ab (Taf. II, Fig. 7, g), die sich später mit deutlichen Kapseln umgeben und in echte Knorpelzellen umwandeln. Das Hineinwachsen der Perichondriumzellen habe ich stets nur am freien Rande der atrophischen Zone beobachtet, obwohl ich gern zugebe, dass dieses auch an der Aussenfläche des Knorpels geschehen kann. Aber manchmal werden die Perichondriumzellen, und zwar die untersten, unmittelbar dem Knorpel anliegenden,

direkt zu Knorpelzellen. Dies habe ich in jenen Fällen beobachtet, wenn der Aetzbezirk nach Silberätzung vollkommen erhalten blieb und von allen Seiten von der atrophischen Zone umgeben war. — Die fortwährende Vermehrung der Knorpelzellen in dem Proliferationsbezirk und ihr dadurch bedingtes Vordringen in die atrophische Region, wie das Hineinwachsen der Perichondriumzellen in dieselbe — alles das sind Vorgänge, um die Verwüstungen im Knorpel, welche durch die verschiedenen Eingriffe verursacht waren, möglichst schnell und vollständig auszugleichen.

Jeder Reiz bewirkt die Entstehung der atrophischen Zone. Diese 1) erreicht ihre volle Entwicklung erst längere Zeit nach dem Insult; 2) ist sie an den mit Lapisstift geätzten Präparaten immer durch eine scharfe Linie vom Aetzbezirk getrennt, was auch für spätere und langsamere Entstehung derselben zu sprechen scheint, während der Aetzbezirk sich unmittelbar nach dem Eingriffe markirt. — Auf diese Gründe gestützt, können wir wohl annehmen, dass der einmal gesetzte Insult hinreicht, um, je nach seiner Heftigkeit und Ausdehnung, einen verschieden grossen Gewebsbezirk so in seiner Ernährung zu alteriren, dass die Elemente des Knorpels allmälig degeneriren und endlich zu Grunde gehen oder sofort absterben.

Wie soll man aber die Bildung der Proliferationszone erklären? Von ihr wissen wir, dass sie verhältnissmässig spät erscheint. So tritt sie nach Verwundung mit dem Skalpell oder nach einer wenige Secunden langen Aetzung mit Arg. nitr. erst nach Verlauf von drei Wochen auf. Kann man annehmen, dass solche minime Reizungen so lange nachwirken, um erst so spät eine Zellenvermehrung hervorzurufen? Man muss auch im Auge behalten, dass sehr lange andauernder Reiz (Verweilen einer Nadel in der Sclera viele Wochen lang) die Dauer der atrophischen Zone verlängert und ihre Ausdehnung begünstigt, während er den Beginn der Zellenwucherung im umliegenden Knorpel verzögert. Wir haben keinen Grund das späte Auftreten der Proliferation durch die Trägheit des Knorpelgewebes zu erklären, wir sehen seine Elemente im Gegentheil sofort reagiren, aber nur in ganz anderer Richtung. Auch ist es nach dem früher Mitgetheilten schwer anzunehmen, dass der Entzündungsreiz bis zum Auftreten der Proliferationszone währt. Wenn wir uns vorstellen, dass das Wachsthum und die Vermehrung der Zellen des normalen Knorpels in Folge des starken und gleichmässigen Druckes von allen Seiten bis zu einem gewissen Grade gehemmt werden, so können wir, glaube ich, mit einiger Wahrscheinlichkeit auch das Entstehen der Proliferationszone uns erklären. Dem Erscheinen dieser Zone geht eine Atrophie eines verschieden grossen Gewebsbezirks im Umkreis der Continuitätstrennung und des Aetzhofs voraus. Die Zellen schrumpfen und gehen endlich zu Grunde, die Grundsubstanz, welche sie trägt, erweicht, — dann erst sehen wir die angrenzenden Knorpelzellen sich vermehren. Ihre Wucherung folgt also nicht der Reizung oder dem Insulte, sondern der Atrophie auf dem Fusse nach. Dürfen wir nicht daraus auf einen causalen Zusammenhang zwischen Atrophie und Proliferation schliessen? Ist die Hypothese zu gewagt, dass nur die durch den Schwund einiger Zellen gesetzte Abnahme des Wachsthums-

druckes erst der Reiz ist, welcher die Proliferation hervorruft? So lässt sich wohl auch das Eindringen der Zellen des perichondralen Narbengewebes in die Grundsubstanz der atrophischen Zone erklären. Mit dieser Erklärung will ich aber nicht die Möglichkeit bestreiten, dass im Umkreis der atrophischen Region, wo der Insult offenbar bedeutend abgeschwächt auf die Gewebe wirkte, vielleicht schon durch den einmaligen Reiz, vielleicht auch durch die fortdauernde Reizung von Seite des alterirten Gewebes (atrophische Zone) ebenfalls die Proliferation angeregt wird.

Bis vor Kurzem wurde allgemein angenommen, dass das Knorpelgewebe der Regeneration nicht fähig ist. Erst in neuerer Zeit wurden Stimmen[1]) gegen diese Ansicht laut. Nach diesen liefert das Perichondrium nach Verletzungen eine bindegewebige Narbe, welche die getrennten Knorpelstücke vereinigt und später zu Knorpel wird. Dies kann ich vollständig bestätigen. Es werden nämlich Knorpelwunden mit perichondralem Bindegewebe ausgefüllt, das aus dicht nebeneinander liegenden spindelförmigen, meist blassen Elementen besteht. Diese letzteren färben sich von Anfang an schwach, in den späteren Stadien des Regenerationsprocesses aber intensiv mit Gold, so dass das die Wundspalte ausfüllende Bindegewebe, besonders bei geringen Vergrösserungen, als ein dunkelrother Streifen erscheint und somit von dem dasselbe umgebenden Knorpel scharf absticht. Die Zellen dieses perichondralen Narbengewebes runden sich ab, werden auch etwas grösser, die Intercellularsubstanz wird homogener, später ganz hyalin, so dass wir endlich (nach unbedeutenden Continuitätstrennungen des Scleralknorpels nach circa 9—12 Wochen) einen hyalinen zelligen Knorpel vor uns haben. — Aber auch nach Abtödtung der Knorpelzellen wuchern die an die atrophische Zone stossenden Knorpelzellen in die noch erhaltene Grundsubstanz hinein und bewirken auf diese Weise die restitutio in integrum. Das Perichondrium spielt auch bei dieser Art der Regeneration eine nicht unwichtige Rolle, da seine Zellen, wie ich gezeigt habe, in den Degenerationsbezirk eindringen, hier mit einander anastomosirend, Zellennetze bilden und schliesslich sich in Knorpelzellen umwandeln. Somit sehen wir Regeneration des Knorpels 1) nach Substanzverlusten oder Continuitätstrennungen und 2) nach Atrophie der Knorpelzellen bei erhaltener Intercellularsubstanz.

Noch will ich eines interessanten Umstandes gedenken. In der dritten Versuchsreihe habe ich erwähnt, dass die jungen Knorpelzellen manchmal Eiterkörperchen ähneln (Taf. II, Fig. 6, a) und sich nur durch die etwas grösseren Kerne und das Fehlen jeder Form- und Ortsveränderung von ihnen unterscheiden. Das letztere kann dadurch erklärt werden, dass in der verhältnissmässig starren Grundsubstanz die Bewegungen der Zellen nur äusserst träge vor sich gingen. Trotz einer gewissen äusseren Aehnlichkeit dieser Gebilde mit Eiterkörpern hielt ich es doch für gewagt, sie als solche zu proclamiren, da sie nicht alle mor-

---

1) Archangelsky (Centralbl. 1868), Barth (Ibid. 1869), Legros (Gaz. medic. de Paris 1869, Nr. 6), Peyraud (Ibid., Nr. 28).

phologischen Eigenschaften besitzen, die wir sonst an den Eiterkörperchen finden. Zudem ist ihr Vorkommen nur eine Ausnahme, denn sowohl bei geringer wie bei lebhafter Proliferation fehlen sie meistens und die Art des Eingriffs ist ohne Einfluss auf ihr Erscheinen. Bekanntlich sah Kremiansky[1]) an jungen Knorpelelementen Formveränderungen und schloss daraus, dass die Knorpelzellen sich in Eiterkörperchen umwandeln. Ohne die Richtigkeit dieser Thatsache an und für sich in Abrede stellen zu wollen, kann ich nicht umhin zu bemerken, dass es von der Thatsache bis zu ihrer Deutung ein grosser Sprung ist. Jedermann wird wohl zugeben, dass viele junge Zellen Contractilität besitzen, aber hieraus entnehmen zu wollen, dass sie alle eigentliche Eiterkörperchen sind, scheint mir zu gewagt. Es giebt ja auch Knorpelzellen, die sich contrahiren, ohne dass es uns einfällt, sie deshalb als Eiterkörper zu erklären. Wir haben aber auch an den Abkömmlingen der scleralen Knorpelzellen selbst bei sehr üppiger Proliferation nie die charakteristischen Eigenschaften der Eiterkörperchen (Contractilität und Ortsveränderung) gefunden, wir konnten uns endlich auch überzeugen, dass diese jungen Zellen Grundsubstanz ausscheiden und sich mit Kapseln umgeben, was doch Niemand von den Eiterkörperchen behaupten wird.

Erfreulich ist zunächst das Resultat dieser Untersuchungen für die moderne Entzündungslehre, denn sie haben vollkommen die Voraussetzung bestätigt, die sich nach den Ergebnissen der Arbeiten Cohnheim's, Wallis-Axel Key's und Eberth's von selbst ergab. Wenn die Eiterkörperchen der Keratitis nicht die Nachkommen der Hornhautelemente, sondern ausgewanderte Blutzellen sind, so sollte ein Gewebe wie der Knorpel, das wegen seiner grösseren Dichtigkeit auch stärkere Hindernisse den etwa eindringenden farblosen Blutkörpern entgegenstellen wird, wenn auch nicht vollkommen von diesen verschont, doch immer nicht in dem Grade von ihnen überschwemmt werden, wie die Hornhaut. Das Resultat war, dass in dem insultirten Scleralknorpel nie Eiterkörperchen auftraten, aber nicht etwa, weil dessen Zellen zu träge und einer Proliferation nicht fähig sind, sondern weil selbst nach flüchtigem, wie längerem Reize die lebhafte Proliferation nur neue Knorpelzellen liefert, und nicht einmal aus der Umgebung Eiterkörperchen in das feste Knorpelgewebe einwandern. Ich will übrigens gern zulassen, dass unter gewissen Umständen, wenn der Knorpel stärker erweicht ist und die Eiterung in der Umgebung einen sehr hohen Grad erreicht, wirklich eine Einwanderung in denselben stattfinden kann. Wir sehen ja die Zellen des Perichondriums von der Wundspalte in die atrophische Zone mit erweichter Grundsubstanz und geschrumpften Höhlen, welche zerfallene Zellen einschliessen, hineinwachsen. Wenn irgendwo die Bedingungen für die Imigration günstig sind, so ist es hier, aber Eiterkörperchen suchen wir daselbst vergebens. Sollten übrigens diese dennoch in den Knorpel einwandern, so werden dergleichen Ausnahmsfälle nichts an der Erfahrung ändern: dass auch das entzündlich gereizte Knorpelgewebe in der Ausdehnung der atrophischen Zone der Degeneration und dem Tod verfällt,

1) Wiener medic. Wochenschrift 1868, Nr. 1—6.

dass die Proliferation seiner Zellen im Umkreise des Degenerationsbezirks, nicht sowohl als die Wirkung einer entzündlichen Reizung, sondern vielmehr als einregeneratorischer und reparatorischer Act erscheint, welcher das Zerstörte und Degenerirte wieder ersetzt und herstellt, ohne jedoch zu einer wirklichen Eiterung zu führen.

Zum Schluss erlaube ich mir Herrn Professor Eberth, auf dessen Anregung diese Arbeit unternommen wurde, für seinen unermüdlichen Beistand meines wärmsten Dankes zu versichern.

Erklärung der Abbildungen.

Taf. I.

Fig. 1. Scleralknorpel des Frosches nach 7 Wochen langer Reizung mit der Nadel.
- A. Wundspalte.
- B. Atrophische Zone.
- C. Proliferationszone.
- D. Normaler Knorpel.

System 4, Camera lucida, Hartnack.

Fig. 2. Scleralknorpel 2 Minuten lang vor 6 Wochen mit Chlorzink geätzt.
- A. Defect durch Ablösung des Aetzschorfs entstanden.
- B. Atrophische Zone.
- C. Proliferationszone.
- D. Normaler Knorpel.
- E. Wucherndes Perichondrium, zum Theil in die regressive Schicht vorgedrungen.

System 4, Camera lucida, Hartnack.

Fig. 3. Scleralknorpel des Frosches durch 7 Wochen mit der Nadel gereizt.
Mehrkernige und sich theilende Knorpelzellen der Proliferationszone.
Immersion 9, Ocul. 3, Hartnack.

Fig. 4. Aus der Vacuolenzone eines Scleralknorpels, welcher 4 Wochen lang mit der Nadel gereizt wurde.
- a. Normale Zellen.
- b. Vacuolenzellen.
- c. Geschrumpfte Vacuolenzellen.
- d. Stark geschrumpfte Zellen.

Immersion 10, Ocul. 3, Hartnack.

Taf. II.

Fig. 5. Scleralknorpel vor 6 Wochen durch einen kleinen Skalpellstich verletzt.
- A. Wundspalte.
- B. Knorpel.

a. Spindelförmige Zellen der perichondralen Narbe.
b. Zu runden Knorpelzellen umgewandelte Elemente der Narbe.
c. Geschrumpfte, blasse Zellen der atrophischen Zone.
d. Wuchernde Zellen der Proliferationszone.
e. Grosse mehrkernige, schlauchförmige Zelle derselben Zone.
Immersion 9, Ocul. 3, Hartnack.

Fig. 6. Aus der Proliferationszone eines vor 5 Wochen 7 Secunden mit Höllenstein geätzten Scleralknorpels.

a. Gelappte,
b. sternförmige wuchernde Knorpelzellen.
Immersion 9, Ocul. 3, Hartnack.

Fig. 7. Scleralknorpel vor 5 Wochen 15 Secunden mit Lapis geätzt.

a. Substanzverlust an Stelle des abgefallenen Schorfs.
b. Atrophische Zone.
c. Proliferationszone.
d. Narbengewebe aus wuchernden Perichondriumzellen.
e. In die atrophische Zone des Knorpels eingedrungene Zellen der perichondralen Narbe.
f. Geschrumpfte Knorpelzellen.
g. Zellen der Narbe im Begriff sich abzuschnüren und zu kugligen Knorpelzellen zu werden.
h. Vereinzelte Zellen der Proliferationszone.
Immersion 9, Ocul. 3, Hartnack.

Fig. 8. Elemente der Proliferationszone.

a, b, c, d — aus einem vor einigen Wochen mit Lapis geätzten Scleralknorpel. In d Abscheidung von Grundsubstanz zwischen den Tochterzellen.
Immersion 10, Camera lucida, Hartnack.

e, f — Wuchernde mehrkernige Knorpelzellen aus einem einige Wochen lang mit der Nadel gereizten Scleralknorpel. In e′ sind einige Ausläufer einer wuchernden Zelle in die Kapselhöhle einer atrophischen Zelle eingedrungen.
Syst. 9 Immersion, Camera lucida, Hartnack.

Fig 1.

Fig 2.

Fig 3



Fig 4

Taf. II

Fig. 5

Fig. 6

Fig. 7



Fig. 8

2.

Experimentelle Studien

über das normale und pathologische Wachsthum der Knochen

von

Otto Haab,

Assistent am pathologischen Institut in Zürich.

Mit sechs Holzschnitten und einer Tafel.

Einleitung.

Wie sehr auch die Forschung in neuerer Zeit sich wieder dem Knochenwachsthum widmete, wie viel Fleiss und Scharfsinn auch aufgeboten wurden, um Klarheit in das innere Leben des wachsenden und sich formenden Knochens zu bringen, so ist man doch bis jetzt zu keinem ganz befriedigenden Resultate gelangt. Im Gegentheil, fast mit jeder neuen Arbeit wird die Sachlage complicirter, es wachsen die Gegensätze zwischen den verschiedenen Forschern, indem immer neue, mit dem bisher Bekannten und Geglaubten im Widerspruch stehende Ansichten auftauchen. Und das Alles in einem Gebiete, welches auf den ersten Blick so einfach erscheint und in welchem auch wirklich lange Zeit hindurch die grösste Uebereinstimmung herrschte. Wenn nun aber in neuerer Zeit die Untersucher beim Studium der Gesetze, nach denen der Knochen sich aufbaut, zu Resultaten gelangen, die in diametralem Gegensatz zu einander stehen, so dass die eine der aufgefundenen Theorien der andern geradezu die Existenzberechtigung abspricht und abzusprechen genöthigt ist, und wenn wir zudem sehen, dass jede der beiden principiellen Theorien bewährte Untersucher zu Vertheidigern hat, so muss dies unsere Aufmerksamkeit im höchsten Grade in Anspruch nehmen. Denn wir müssen uns sagen, dass entweder die besagten Wachsthumsvorgänge ungemein complicirter Natur und deshalb sehr schwierig zu verfolgen sein müssen, oder dass einige der bisher angewendeten Untersuchungsmethoden Fehlerquellen in sich bergen, die zu falschen Schlüssen geführt haben. Wirklich sind auch im Streite der Meinungen schon hie und da

gewisse Untersuchungsmethoden scharf kritisirt worden — so zum Beispiel die Krappfütterung — oder es wurde geradezu die Tauglichkeit und Beweiskraft anderer Versuchsarten, so zum Beispiel des Duhamel'schen Ringversuches und anderer sogenannter mechanischer Versuche in Frage gestellt.

So lange man aber nicht genau weiss, wie dieser oder jener Versuch auf den Knochen einwirkt, welche pathologischen Vorgänge er möglicherweise zu produciren im Stande ist, die dann das Endresultat trüben, so lange man nicht von der Fehlerlosigkeit der experimentellen Untersuchungsmethoden überzeugt sein kann, wird es auch nicht möglich sein, das Richtige zu finden und damit der gegenwärtig bestehenden Divergenz der Meinungen ein Ende zu machen.

Da ich den Studien über Osteogenese und Knochenwachsthum, welchen Dr. Strelzoff im hiesigen pathologischen Institut mit bewundernswerther Energie und Ausdauer lange Zeit oblag, stets meine besondere Aufmerksamkeit gewidmet hatte, lag für mich der Gedanke nahe, dieses interessante Gebiet, das so beharrlich den Anstrengungen, es zu durchforschen und zu erhellen, Widerstand leistet, zum Gegenstand weiterer Untersuchungen zu machen. Ich hoffte dabei, auf etwas anderem Wege zu denselben Resultaten zu gelangen, wie Strelzoff und dadurch weitere Stützen für seine, wie mir schien am besten begründeten Ansichten, beibringen zu können.

Obschon die sogenannten mechanischen Versuche mit Stiften, Ringen und Plättchen schon hundertfach gemacht worden sind, glaubte ich doch, dieselben wiederum vornehmen zu sollen, weil die Appositions- und Resorptionstheorie sich hauptsächlich auf sie stützt. Ich wollte mir namentlich Rechenschaft darüber verschaffen, ob sie überhaupt den Anforderungen an ein reines, fehlerloses Experiment Genüge leisten. — Ferner war es geboten, gerade diese mechanischen Versuche zu wiederholen, weil die verschiedenen Untersucher, welche dieselben in Anwendung gebracht hatten, zu verschiedenen Resultaten gelangt waren.

Da eine Anzahl neuerer Arbeiten der geschichtlichen Entwicklung der zur Zeit bestehenden Wachsthumstheorien eine eingehendere Behandlung widmen, so namentlich diejenigen von Strelzoff, Kölliker, Ollier, glaube ich über diese historischen Vorbemerkungen, weil dieselben nun schon hinlänglich bekannt sein dürften, rascher hinweggehen zu können. Dagegen ist es nothwendig, auf die beiden sich nunmehr gegenüberstehenden Theorien und die ihnen zu Grunde liegenden Anschauungen etwas näher einzugehen, um so die streitigen Fragen, welche jetzt hauptsächlich Gegenstand der Polemik sind, genauer präcisiren zu können.

Die von Flourens, Brullé und Huguény aufgebaute, von Hassall, Tomes und de Morgan, Humphry unterstützte Resorptions- und Appositionstheorie, zu der aber schon Untersuchungen von du Hamel und Hunter den Keim gelegt hatten, wurde in jüngster Zeit namentlich von Lovén, Ollier, Lieberkuhn, Kolliker, Wegner und Anderen vervollständigt und vertheidigt.

Der Grundgedanke dieser älteren Theorie lässt sich ganz kurz so formuliren: Das Knochengewebe ist, so bald es einmal seine definitive Structur und Con-

sistenz angenommen hat, zu weiterer cellularer oder intercellularer Wachsthumszunahme nicht mehr befähigt; ein ausgewachsener Knochen ist somit das Product successiver, schichtweiser, von den Epiphysenknorpeln und vom Periost gelieferter Ablagerungen solcher starrer Knochenmassen. — Um aber diese Juxtapositionstheorie haltbar und den wirklichen Verhältnissen entsprechend zu machen, sah man sich bald genöthigt, auch Resorptionsvorgänge zu Hülfe zu ziehen, welche von den abgelagerten Knochenmassen jeweilen an gewissen Stellen so viel wieder wegnehmen sollten, als nöthig war, damit der Knochen schliesslich seine endgültige, typische Form erlange. Zu dieser Annahme einer modellirenden Resorption sah man sich gezwungen, noch bevor man im Stande war, die Resorptionsvorgänge, respective die resorbirenden Elemente wirklich nachweisen zu können. Denn hätte man den Knochen einfach dadurch an Länge und Dicke zunehmen lassen, dass vom Periost, dem Epiphysen- oder Gelenkknorpel her sich immer neue Schichten auf die schon bestehenden ablagerten, so wäre ja die Markhöhle nie weiter geworden, es hätte überhaupt schliesslich der Knochen die abenteuerlichsten Formen annehmen müssen. Femurhals und Trochanter z. B. hätten in Form einer weiten Gabel auseinanderwachsen müssen; der processus alveolaris des Unterkiefers hätte nie die für die Placirung der Backzähne erforderliche Länge erhalten; der Bogen des Unterkiefers hätte sich nicht genügend erweitern können, um den. von ihm umspannten, Mundorganen Raum zu lassen. Als dann Lovén[1], Kölliker[2], Wegner[3], die vielkernigen Zellen, »Osteoklasten«, für Organe der Resorption und die Howship'schen Lacunen für den unmittelbaren Ausdruck resorbirender Vorgänge erklärten und namentlich Kolliker[4] deren ausgedehnte Verbreitung beschrieb, schien die Resorptions-Hypothese zum gültigen Gesetz geworden zu sein.

Dadurch wurde dem Knochengewebe eine eigenthümliche Sonderstellung unter den organischen Geweben des menschlichen Körpers gegeben, indem sein Wachsthums- und Gestaltungsmodus als ein exceptioneller, von dem aller übrigen Gewebe abweichender dargestellt wurde.

Dieser Theorie gegenüber steht nun diejenige, welche den Knochen mehr oder weniger nach denselben Gesetzen sich aufbauen und gestalten lässt, denen auch die übrigen Gewebe unterworfen sind. Die Vertreter dieser Theorie nehmen an, es sei das fertige Knochengewebe im Stande auch durch interstitielles Wachsthum an Volumen zuzunehmen, gehen aber allerdings darin bedeutend auseinander, in welchem Maasse ein solches interstitielles Wachsthum dem Knochen zugesprochen werden dürfe.

---

1) Ueber die physiologische Knochenresorption. Verhandl. der würzburger phys.-med. Gesellschaft N. F. IV. Bd.

2) Würzburger phys.-med. Gesellschaft, N. F. Bd. III. 1872.

3) Virchow's Archiv, Myeloplaxen und Knochenresorption, Bd. LVI. S. 523.

4) Die normale Resorption des Knochengewebes etc. Leipzig 1873.

Während Wolff[1]) behauptete, der Knochen wachse lediglich interstitiell und erfahre weder vom Periost noch vom Epiphysenknorpel her auch nur die geringste appositionelle Zunahme, noch viel weniger irgend welche Resorption, lassen Virchow[2]), Volkmann[3]), Huter[4]), Ruge[5]) das interstitielle Wachsthum in mehr oder weniger hohem Grade neben der Apposition und Resorption wirksam sein. Wolff hat zwar, nachdem er, gestützt auf die Architectonik der Knochenspongiosa und auf seine mechanischen Versuche nach und nach alle Reste der alten Juxtapositionstheorie »über Bord geworfen«, doch in seiner vorletzten Mittheilung[6]) sich veranlasst gesehen zuzugeben, dass »äussere Appositionen und Resorptionen von geringer Quantität, natürlich mit den entsprechenden Architecturumwälzungen, auch beim normalen Wachsen vorkommen können«[7]) und »dass manche gewichtige Argumente in der That für ein vorwiegendes, wirkliches appositionelles Längenwachsthum einzelner Knochen kleiner Thiere sprechen«.[8]) Dabei hält er aber fest, »dass auch an diesen Knochen neben dem appositionellen ein expansives Längenwachsthum stattfindet, ferner, dass die vorwiegende Apposition, weil sie ja ohne sehr bedeutende Architecturumwälzungen undenkbar sei, in ganz anderer Weise geschehen müsse, als nach der Lehre der Appositionstheorie der Fall sein sollte, endlich, dass das Stattfinden eines bedeutenden appositionellen Längenwachsthumes jener Thierknochen nichts für ein etwa eben so bedeutendes Dickenwachsthum derselben Knochen und noch viel weniger für ein ausschliessliches oder vorzugsweise geschehendes appositionelles Wachsthum in der Länge und Dicke beim Menschen beweisen würde«. Durch diese modificirenden Ergänzungen, die Wolff zu seinen früheren Publicationen giebt, ist die Kluft, welche vorher schon zwischen ihm und Strelzoff in Bezug auf das interstitielle Wachsthum bestand, noch grösser geworden, als sie schon war.

Die auf das Wachsthum bezüglichen Resultate der Strelzoff'schen Arbeiten lassen sich kurz so zusammenfassen: Der Knochen wächst sowohl in der Richtung der Länge als der Dicke appositionell und interstitiell, aber ohne jegliche, die tela ossea angreifende Resorption. Die Apposition findet beim neoplastischen Ossificationstypus vom Periost und vom Epiphysenknorpel (aber ohne active Betheiligung desselben an der Knochenbildung[9]) und von der Markhöhle aus statt. Durch Aplasie gewisser Knochenflächen, durch Expansion und ungleichmässiges Wachsthum namentlich in der Richtung des

---

1) Berliner klin. Wochenschrift 1868, No. 6 ff. — Virchow's Archiv, Bd. L, pag. 389.

2) Virchow's Archiv, Bd. XIII, 1858, pag. 339.

3) Virchow's Archiv, Bd. XXIV, 1862. — Centralblatt für die med. Wissensch. 1870, No. 9.

4) Virchow's Archiv, Bd. XXIX, 1864, pag. 121.

5) Virchow's Archiv, Bd. XLIX, pag. 237.

6) Virchow's Archiv, Bd. LXI.

7) Separ.-Abdr. pag. 35.

8) ibid. pag. 37.

9) »Der präformirte Knorpel dient dazu, um für die wachsenden Knochenbalken ein Gerüst zu bereiten und dadurch den Knochenbalken eine dem statischen Momente des Knochens entsprechende, regelmässige Richtung zu geben.«

Dickendurchmessers, mit andern Worten, durch die selbständige Entwicklung und das ungleiche Wachsthum der das Knochen-Individuum zusammensetzenden Theile wird die typische Gestalt des Knochens ermöglicht, indem zugleich durch die Expansion, sowie durch bedeutende Verschiebungen der Knochenbalken und der Schichten der substantia compacta die Markräume erweitert werden. Durch Vermehrung der zelligen Elemente und Zunahme der Zwischensubstanz wird das interstitielle Wachsthum bedingt, dessen Intensität nach allen Richtungen gleich ist. Das einmal gebildete Knochengewebe fährt bis zur Vollendung des Wachsthums fort interstitiell zu wachsen, analog den übrigen Geweben des Körpers. Resorption von Knochensubstanz ist am normalen, wachsenden Knochen nirgends nachweisbar, abgesehen davon, dass die Hypothese einer Resorption durch die angeführten Vorgänge gänzlich überflüssig wird. Die Architectur des Knochens ist nicht präformirt, sondern wird durch die osteogenetische Leistung des Knorpels und seiner Verkalkungspuncte, durch die Ablagerung und das interstitielle Wachsthum des Knochengewebes, Verschiebung und Verharren der Knochenbalken in einer gewissen Reihenfolge und für jeden Knochen typisch ausgebildet.

Einen Punct dürfen wir bei der Beurtheilung der Strelzoff'schen Theorie nicht ausser Acht lassen, dass dieselbe nämlich aus Untersuchungen an embryonalen Knochen von Säugern und an Taubenknochen abgeleitet ist, dass derselben aber nur wenige Untersuchungen von jüngeren oder älteren, noch im Wachsthum begriffenen, Säugethieren zu Grunde liegen und nach der Ansicht von Strelzoff auch nicht zu Grunde gelegt werden können, da die Knochen jüngerer Säuger für das Studium der Wachsthumsvorgänge kein geeignetes Material seien. »Einige für das richtige Verständniss des Knochenwachsthums wichtige Processe sind schon abgelaufen, die Verfolgung der Knochenschichten ist wegen der Enge der Havers'schen Canäle und der Mächtigkeit der Knochenbalken sehr schwierig oder gar unmöglich; getrennte Knochentheile haben sich schon zu einem Knochenindividuum vereinigt« u. s. w.[1]). Es beweisen also Strelzoff's Untersuchungen nicht ohne weiteres, dass in der nachembryonalen Periode die Knochen der Säugethiere in der beschriebenen Weise weiter wachsen. Strelzoff giebt dies übrigens auch zu, indem er sagt[2]): »Die Anwendung dieser Resultate auf junge Thiere halte ich darum auch für so lange berechtigt, bis nachgewiesen ist, dass bei dem weiteren Knochenwachsthum während des extrauterinen Lebens ein Moment vorkommt, wo die frühere, während des fötalen Lebens erhaltene Richtung der Knochenentwicklung verloren geht und neue, von den ersten verschiedene Verhältnisse eintreten.« Wenn nun letzteres wirklich der Fall wäre? Wenn der Wachsthumsmodus sich wirklich später änderte? Liessen sich dann nicht vielleicht die widersprechenden Resultate der verschiedenen Forscher und der verschiedenen Untersuchungsmethoden erklären? Würde eine solche Annahme uns nicht vielleicht einen Schlüssel dafür geben, dass die mecha-

1) Untersuchungen aus dem patholog. Institut zu Zürich, herausg. v. Eberth, I. Heft, 1873, pag. 85.
2) ibid. pag. 85 und 86.

nischen Versuche (mit Stiften, Ringen, Plättchen etc. in ihrer überwiegenden Mehrzahl deshalb gegen ein interstitielles Wachsthum sprechen, weil sie eben bloss über das nachembryonale Wachsthum Aufschluss geben können? Allerdings findet bei Tauben bis zur Vollendung des Knochenwachsthums keine solche Veränderung des Wachsthumsmodus statt, wie Strelzoff mit Hülfe der Krappfütterung nachwies[1]. Es lassen sich hier vielmehr gerade in den letzten Perioden der Knochenentwicklung noch mit aller Deutlichkeit interstitielle Wachsthumsvorgänge constatiren. Es läge also per analogiam der Schluss ziemlich nahe, dass auch bei den Säugethieren keine Aenderung der anfänglichen Entwicklungsgesetze stattfinde. Wenn dies aber auch noch so wahrscheinlich ist, ist es damit gleichwohl noch nicht bewiesen.

Strelzoff konnte anfangs für die Richtigkeit seiner bei den Krappversuchen gefundenen Thatsachen eine Stütze finden in den experimentellen Untersuchungen von Ollier. Letzterer hatte anfänglich die Möglichkeit zugegeben, dass bei den Knochen der Vögel ein geringes interstitielles Längenwachsthum stattfinde[2], da er bei seinen mechanischen Versuchen Befunde erhalten hatte, die diesen Schluss erlaubten. Für die Knochen der Säugethiere aber wies er von Anfang an jedes interstitielle Wachsthum zurück. Neue, mit möglichster Umsicht angestellte Experimente brachten Ollier aber zu der Ueberzeugung, dass auch bei den Vögeln ein interstitielles Wachsthum normaler Weise nicht vorkomme, dass, wenn es bei den mechanischen Versuchen sich scheinbar manifestire, dies bloss durch pathologische, in Folge des Trauma auftretende Vorgänge hervorgerufen werde[3].

Unterstützt wird dagegen die Annahme interstitieller Wachsthumsvorgänge im Knochen durch die Untersuchungen von S. Schachowa[4], über die Entwicklung des Scleroticalringes bei Tauben. Es ergab sich hiebei, dass die den Scleroticalring zusammensetzenden Knochenschüppchen noch an Dicke zunehmen, nachdem die durch Osteoblastbelag producirte Anbildung von Knochengewebe abgelaufen ist und dass von diesem Zeitpunct an mit der Volumszunahme der Knochenschüppchen ein Auseinanderrücken der Knochenkörperchen Hand in Hand geht.

Aber auch vermittelst der mechanischen Versuche haben mehrere Forscher, sowohl vergangener als jüngster Zeit, Resultate erhalten, die sie als Beweise eines expansiven Wachsthums ansehen. Du Hamel sah ein Auseinanderrücken der Stifte, aber bloss dann, wenn er dieselben in die äussersten Partien der Diaphysen eintrieb, wo, wie er sagt, der Knochen noch weich sei; zudem waren die operirten Thiere sehr jung. Trieb er aber die Stifte in die mittleren Partien der Diaphyse ein, wo der Knochen schon fest geworden, so änderte sich die Distanz zwischen den Stiften nicht. Auch Hunter sah das Auseinander-

1) Untersuchungen aus dem patholog. Institut zu Zürich, herausg. von Eberth, II. Heft, 1874.

2) Traité expérimental et clinique de le régénération des os, T. I, pag. 353.

3) »Recherches expérimentales sur le mode d'accroissement des os.« Archives de physiologie par Brown-Séquard, T. V, 1873, pag. 37.

4) »Ueber intercellulares Knochenwachsthum«. Centralblatt für die med. Wiss. 1873, No. 57.

rücken zweier in den Knochen (Diaphyse) gebohrter Löcher nach Owen's Angaben, denen jedoch die von Home widersprechen. Sehr günstig für das interstitielle Wachsthum fielen die Versuche von Wolff[1] und Gudden[2] aus. Ersterer hatte bei seinen zahlreichen mechanischen Versuchen sowohl ein Auseinanderrücken der in die Knochen getriebenen Stifte, als auch eine Einschnürung des Knochens durch umgelegte Ringe, sowie eine Verbiegung der Diaphyse durch Längsringe beobachtet, während die Flourens'schen Plättchen nicht in die Markhöhle wanderten. Gudden sah die Löcher, welche er in die Schädelknochen ganz junger Kaninchen bohrte, bei dem Grösserwerden der Thiere beträchtlich auseinanderrücken.

Diese beiden Autoren stehen aber unter den neueren Forschern, welche dieselben Versuche machten, völlig allein. Denn die sehr zahlreichen Experimente von Flourens[3], Ollier[4], Humphry[5], Lieberkuhn[6], Maas[7], Wegner[8] sprechen einstimmig gegen ein interstitielles Wachsthum.

Diese kurze Skizze des jetzigen Standes der Knochenwachsthumsfrage zeigt, wie nothwendig es ist, die mechanischen Versuche, trotzdem dass sie schon so oft ins Feld geführt wurden, wiederum vorzunehmen und dabei namentlich die Leistungsfähigkeit dieser Untersuchungsmethode einer eingehenden Prüfung zu unterziehen. Das Hauptgewicht ist dabei natürlich auf die höchst mögliche Sorgfalt und Genauigkeit in der Ausführung dieser schwierigen Versuche zu legen.

Meinem verehrten Lehrer, Herrn Professor Eberth, welcher meinen Untersuchungen beständig seine hülfreiche Theilnahme widmete und mir stets mit gutem Rath an die Hand ging, spreche ich dafür meinen innigsten Dank aus.

Versuchsmethoden.

Ich würde es für einen Fehler halten, wenn ich nicht, bevor ich an die Besprechung meiner Versuchsreihen gehe, ganz detaillirte Angaben darüber gäbe, auf welche Weise, mit welchen Cautelen u. s. w. die Versuche angestellt wurden. Es genügt nicht, einfach, wie

1) Ueber Knochenwachsthum. Berliner klinische Wochenschrift, 1868, No. 6, 7 und 10.

2) Correspondenzblatt für schweizer Aerzte, Jahrgang 1. No. 5.

3) Théorie expérimentale de la formation des os. Paris 1847.

4) l. c.

5) On the growth of the jaws. Transact. of the Cambridge philosophical society, 1846. Vol. XI.

6) Zur Lehre vom Knochenwachsthum. Sitzungsberichte der Gesellschaft zur Beförderung der gesammten Naturwissensch. zu Marburg, 1872, No. 2.

7) Zur Frage über das Knochenwachsthum. Langenbeck's Archiv, Bd. 14.

8) Ueber normales u. pathologisches Wachsthum der Röhrenknochen. Virchow's Archiv, Bd. LXI, p. 44.

verschiedene Untersucher thun, zu sagen: Ich habe da und da Stifte eingeschlagen und dabei bemerkt, dass sie nicht auseinanderrücken u. s. w. Denn sonst hat der Gegner ein weites Feld für die Vermuthung, es sei da oder dort beim Experiment ein Fehler mit untergelaufen.

Ich benützte zu meinen mechanischen Versuchen hauptsächlich Stifte, Ringe und Plättchen. Ort der Operation war immer die Tibia. Als Versuchsthiere dienten in erster Linie Tauben und Hühner, da ich der bestimmten Hoffnung war, die von Strelzoff bei seinen Krappversuchen aufgefundenen interstitiellen Wachsthumsvorgänge auch mit Hülfe der mechanischen Versuche nachweisen zu können. Es boten überdies die Vögel, besonders die Tauben, noch den Vortheil, dass das Längenwachsthum der Röhrenknochen sich bei ihnen sehr rasch vollzieht. Es erreichen, nach Strelzoff's[1]) Untersuchungen, die Röhrenknochen der Tauben im ersten Lebensmonat beinahe ihre definitive Länge und nehmen von da an hauptsächlich noch an Dicke zu. — Ferner operirte ich an Kaninchen, Katzen und einem Hund. Bei allen diesen Thieren lässt sich an der Innenseite der Tibia leicht ein übersichtliches, grosses Operationsfeld gewinnen, da dort der Knochen ziemlich nahe unter der Haut liegt. Die Diaphyse lässt sich leicht von oben bis unten entblössen, die Muskeln können ohne Mühe zur Seite geschoben werden, was wichtig ist; denn wenn man den Knochen in einer tiefen, engen Wundspalte liegen hat, kann man schwerlich die Messungen mit der nöthigen Genauigkeit ausführen. Durch Einstechen einer feinen Nadel ins Kniegelenk wurde in manchen Fällen, wo sich dies nicht umgehen liess, das obere Ende der Tibia bestimmt; das untere Ende ist meistens leicht von aussen wahrnehmbar. Ich will aber gleich hier bemerken, dass das Einstechen der feinen Nadel ins Kniegelenk nie irgend welche entzündliche Vorgänge daselbst verursachte, so dass diesem Eingriff keine, den Verlauf des Experimentes irgendwie beeinflussende Wirkung zugeschrieben werden kann.

Was speciell die Stiftversuche anbelangt, so war ich der Ansicht, es handle sich in erster Linie um die principielle Frage, ob das Knochengewebe überhaupt interstitiell wachse und erst in zweiter Linie darum, ob diese Wachsthumsgrösse eine erhebliche, in die definitive Längenausdehnung des Skelets merklich eingreifende sei und ob dadurch das interstitielle Wachsthum für die Chirurgie praktischen Werth erlange oder nicht. Deshalb wandte ich mein Augenmerk vorzüglich darauf, die Versuche möglichst präcis zu machen, das heisst so, dass auch die geringste Ausdehnung des Knochens dadurch markirt worden wäre. Zu dem Zweck benutzte ich die Spitzen von feinen Insectennadeln oder sehr feiner Nähnadeln. Die Spitzen wurden in passender Länge jeweilen vor der Operation in grösserer Anzahl abgebrochen, die Bruchfläche glatt geschliffen und bei den Spitzen der Insectennadeln in der Mitte dieser glatten Bruchfläche ein kleines Grübchen gebohrt, in das dann bei der Messung die Zirkelspitze gesetzt wurde. Diese Stifte wurden vermittelst einer starken Schieberpincette in den Knochen eingestossen, genau senkrecht auf die Längsaxe

1) Unters. aus dem patholog. Institut zu Zürich. II. Heft. pag. 108 ff.

des Knochens und ohne dass zuvor ein Loch gebohrt wurde. Nach meiner Erfahrung sitzt kein Stift absolut fest, der in ein Bohrloch einfach versenkt wird, es müssten denn sehr weiche Bleistifte sein, die, während sie eingeführt werden, durch mässigen Druck sich der Configuration des Bohrloches anschmiegen. (Ollier wendet letzteres Verfahren an.) Bei jungen Thieren, wie ich sie durchweg gebrauchte, deren Knochen noch nicht sehr fest, kommt man ohne Bohrloch immer ganz gut zum Ziel.

Ferner ist es nothwendig, dass die Spitze des Stiftes in der gegenüberliegenden Knochenwand fixirt sei, ohne dieselbe aber an der Aussenseite zu überragen. Man könnte gegen diese Forderung den Einwand erheben, dass das Resultat des Versuches unter Umständen getrübt werde, dadurch nämlich, dass, wenn die Spitze auf diese Weise fixirt sei, bei der allfälligen, expansiven Erweiterung des Knochencylinders das dickere Ende des Stiftes nicht in der nach aussen rückenden Knochenwand sitzen bleibe, sondern, weil die Spitze in der gegenüberliegenden Knochenwand befestigt sei, in die Markhöhle gezogen werde. Der in der Markhöhle liegende Stift würde dann zu Ungunsten der Expansionstheorie sprechen. Ein solcher Verlauf des Stiftversuches könnte aber bloss dann möglicherweise eintreten, wenn die Spitze des Stiftes aus der gegenüberliegenden Knochenwand stark herausragt und, vom Periost und periostitischen Auflagerungen dicht umgeben, dort fest fixirt wird. Vermeidet man aber dieses Herausragen, so wird bei allfälliger Expansion das dickere Ende des Stiftes fixirt bleiben und mit der nach aussen rückenden Knochenwand, die dasselbe trägt, auch nach aussen getragen werden, somit nicht in die Markhöhle fallen. Dabei würde dann die Spitze aus der gegenüberliegenden Wand langsam herausgezogen, mittlerweile aber hätte sich in der Markhöhle rings um den Stift so starke (entzündliche) Ossification gebildet, dass der Stift nun fest sässe auch ohne Fixation der Spitze. Ich erörtere diese Verhältnisse hier deshalb, damit nicht einige der später geschilderten Befunde falsch gedeutet werden.

Die Enden der Stifte, welche zur Messung dienten, liess ich bei mehreren Versuchen $^1/_4$—$^1/_2$ Millimeter über der Knochenoberfläche hervorragen, damit dieselben bei langer Versuchszeit nicht zu schnell von Knochen überlagert würden. Dieses so wenig hervorstehende Ende konnte unmöglich Ursache von Verschiebung des Stiftes durch Muskelaction etc. werden. Meistens aber senkte ich den Stift so tief ein, dass sein Ende im gleichen Niveau mit der Knochenoberfläche lag. Ich benützte die Stiftversuche zur Controllirung sowohl des Längen- als des Dickenwachsthums. Im ersten Fall trieb ich eine Reihe Stifte ein, welche in der Längsrichtung der Tibia verlief, wobei der oberste und unterste möglichst nahe am Epiphysenknorpel sich befand. Es wäre somit auch eine allfällige im jüngsten, eben erst von oben oder unten her abgelagerten Knochen stattfindende Expansion markirt worden. Behufs Controllirung des Dickenwachsthums brachte ich eine Anzahl Stifte — 2 bis 5 — der Quere nach an, so dass sie in einer Querschnittsebene des Knochens lagen und dabei natürlich ziemlich nahe neben einander standen. Diese Stifte mussten ebenfalls auseinanderweichen, im Falle der Knochen wirklich durch Expansion an Dicke zunahm.

In der Mehrzahl der Versuche wurden bloss 2—4 Stifte in die Tibia eingetrieben, manchmal aber auch mehr, selbst bis sieben Stifte.

Nachdem die Stifte placirt waren, mass ich die Entfernungen derselben von einander mit einem einfachen, feinen Zirkel, dessen Spitzen in die erwähnten Grübchen oder dann genau auf die Mitte des Stahlstiftendes gesetzt wurden. Dann übertrug ich die Distanzen auf Papier und mass sie dort vermittelst eines feinen Maassstabes, der mit Nonius und Mikrometerschraube versehen war, so dass Zehntel-Millimeter noch berücksichtigt werden konnten. Bei relativ so kleinen Knochen, wie die Tibiae der Tauben sind, ist es nämlich nothwendig, auch kleine Werthe in Anschlag zu bringen.

Die Ringversuche machte ich so, dass ich den dünnen Silberdraht subperiostal um den Knochen herumführte, fest anzog und die Enden gut zusammendrehte, damit der Ring der Knochenoberfläche ringsherum genau anlag. Sitzt der Ring nämlich lose, so kann der Knochen eine gute Weile wachsen, ohne dass der Ring zur Wirkung kommt; er liegt dann eine gewisse Zeit nutzlos da. Wolff sagt, man brauche die Enden des Ringes nicht zusammenzudrehen, denn der Ring verwachse sehr bald mit dem Knochen. Ich habe sehr oft Befunde erhalten, wo der Ring, nach mässig langer Versuchszeit, in einer Furche des Knochens lag. Löste ich dann die Knotungsstelle, so liess sich der Ring immer sehr leicht vom Knochen abnehmen, ohne dass ich eine Verwachsung wahrnehmen konnte. — Ich legte die Ringe sowohl in der Mitte, als auch näher den Enden der Diaphyse an.

Da Wolff in seiner jüngst mit Wegner geführten Discussion grosses Gewicht darauf legte, dass der Draht, aus welchem die Ringe gebildet werden, recht dünn sei, will ich nicht versäumen, die Dicke des von mir gebrauchten Silberdrahtes anzugeben. Ich machte eine Anzahl Versuche mit einem Draht von 0,6 Millim. Dicke; bei der Mehrzahl der Versuche aber verwendete ich solchen von 0,3 Millim. Dicke, welch letzterer jedenfalls dünn genug war.

Die Plättchen, aus dünnem Silberblech geschnitten, 2—4 □-Millim. gross (ausnahmsweise auch grösser), schob ich unter das Periost der äusseren, hinteren oder inneren Seite der Tibia. Die Plättchenversuche sind in Bezug auf richtige Ausführung die schwierigsten von allen mechanischen Versuchen. Die Plättchen rutschen nämlich, auch wenn man sie noch so gut placirt zu haben glaubt, sehr leicht wieder unter dem Periost hervor und kommen dann auf dasselbe oder gar zwischen die Muskeln zu liegen. Ferner genügt es nicht, das Periost einfach abzuheben und das Plättchen darunter zu stecken, weil sonst die osteogene Schicht des Periosts unter dem Plättchen liegen bleibt und letzteres dann jedenfalls nicht gegen die Markhöhle fortrücken könnte. Man muss also an der Stelle, wo das Plättchen liegen soll, die osteogene Schichte des Periosts nachdrücklich wegkratzen und zugleich verhindern, dass das Plättchen von dieser Stelle wegrutschen kann, sonst ist der Versuch nicht exact. Um die Dislocation des Plättchens zu verhindern, verfuhr ich mehrmals so, dass ich durch einen nicht zu grossen Längsschnitt das Periost spaltete, die osteogene Schicht in ziemlicher Ausdehnung abkratzte, dann ein etwas längliches Plättchen, dem

ich eine der Knochenoberfläche entsprechende Biegung gegeben hatte, quer zur Längsaxe des Knochens unter das abgehobene Periost schob, so dass das Plättchen spangenartig die Hälfte oder ein Dritttheil der Circumferenz des Knochens umfasste und überall derselben anlag. Das Blättchen kreuzte sich somit mit dem Längsschnitt im Periost und war dadurch vollständig vor Verschiebung oder Herausrutschen gesichert.

Von den übrigen, von Wolff und Wegner angestellten, mechanischen Versuchen, wie Längsring, Längsklammer oder Diaphysenspange etc., habe ich gänzlich abstrahirt, indem ich mir von vornherein sagte, dass die Resultate derselben noch viel grösseren Missdeutungen ausgesetzt sein müssen, als dies schon bei den Ring- und Plättchenversuchen der Fall ist. Ich kann mir auch gar nicht vorstellen, wie ein Knochen, wenn er wirklich eines interstitiellen Wachsthumes fähig ist (namentlich wenn dies in so hohem Maasse der Fall sein sollte, wie Wolff annimmt) durch eine solche Längsklammer verbogen werden soll. Eher wird doch die sich ausdehnende Knochensubstanz an den umgebogenen Enden der Klammer entzwei geschnitten und an derselben vorbei geschoben werden. Wenn man dem Knochengewebe interstitielles Wachsthum zuschreibt, nimmt man ihm auch zugleich seine Starrheit, und eine solche Starrheit und Unnachgiebigkeit wäre unumgänglich nothwendig, wenn der betreffende Knochen sich biegen sollte. Wenn Wolff wirklich Verbiegung gefunden hat, so ist das jedenfalls keine Verbiegung in dem Sinne, wie er annimmt, sondern eine durch pathologische Vorgänge producirte, auf die ich weiter unten bei den Stiftversuchen näher eintreten werde.

Derselbe Einwand, wie gegen diese Längsringe und Klammern, lässt sich eigentlich auch gegen die, dem Knochen umgelegten Ringe erheben, der Einwand nämlich, dass der Ring ja schliesslich so wie so in die Markhöhle gelangen müsse, weil entweder der sich expandirende Knochen einfach sich am Ring zerschneidet und an ihm vorbeiwächst oder aber der vom Ring umschlossene Knochen von innen her resorbirt wird. Findet man also einen Ring schliesslich in der Markhöhle, so kann dies sowohl für eine Expansion des Knochens, als für eine Resorption von Seite des Markes sprechen. Auch eine Verengerung der Markhöhle an der Stelle, wo der Ring liegt, ist noch lange kein Beweis dafür, dass dort durch den Ring der Knochen an der Expansion gehindert und eingeschnürt worden sei.

Nach dem Tode des Thieres verfuhr ich so, dass ich — bei den Stiftversuchen — die Distanzen zwischen den Stiftenden, falls sie überhaupt noch sichtbar waren, auf dieselbe Weise mass, wie bei der Operation, und zwar ohne dass ich vorher nachsah, welche Zahlen ich bei der Operation notirt hatte. (Dies aus dem Grunde, weil man sich zu leicht unwillkürlich, indem man etwas finden will, beeinflussen lässt, was bei so subtilen Messungen leicht zu falschen Resultaten führen könnte.) — Nachdem dann die Knochen einige Zeit in Weingeist verweilt hatten, entkalkte ich dieselben mit verdünnter Milchsäure und untersuchte sie mit dem Mikroskop.

Zum Schluss muss ich noch erwähnen, dass meine ursprüngliche Absicht, hauptsächlich an Tauben und Hühnern eine möglichst grosse Zahl Versuche zu machen, an äussern Umständen zum Theil scheiterte. Da die Röhrenknochen der Tauben in den ersten vier Lebenswochen beinahe ihr ganzes Längenwachsthum vollenden und später fast bloss noch an Dicke zunehmen, müssen die Stiftversuche bei möglichst jungen, womöglich höchstens 8—14 Tage alten Thieren gemacht werden. Stiftversuche, die nach der vierten Woche vorgenommen werden, sind resultatlos und ungültig. Nun halten aber so junge Tauben, wenn man genöthigt ist, sie künstlich zu füttern, die Operation meistens nicht aus. Bei Hühnern kann man zwar etwas ältere Thiere verwenden, allein es ertrugen trotzdem die von mir operirten Hühner den Eingriff noch schlechter. Sie starben alle nach kurzer Zeit.

Ich machte im Ganzen etwa 75 Versuche, nämlich über 30 Stift-, 25 Plättchen- und gegen 20 Ringversuche.

Stiftversuche.

Da mir die Stiftversuche immer die zuverlässigsten und beweiskräftigsten von sämmtlichen mechanischen Experimentationsarten schienen, legte ich auf sie das Hauptgewicht und machte deren eine grosse Zahl.

Zur Zeit, als ich die Versuche begann, war die Frage immer noch nicht vollständig gelöst, ob nicht doch bei ganz jungen, eben geborenen Thieren ein Auseinanderweichen der Stifte beobachtet werden könne, während bei etwas älteren die Erscheinung sich nicht mehr zeige. Du Hamel hatte dies zuerst behauptet und selbst Ollier hatte Anfangs die Möglichkeit zugegeben, dass in der ersten Zeit nach der Geburt ein interstitielles Wachsthum in gewissen Partien des Knochens und »pour les parties seulement qui ne sont pas encore complétement ossifiées[1]« vorkommen könne.

Da sich nun meiner Ansicht nach, so lange das Wachsthum dauert, in den dem Epiphysenknorpel zunächst liegenden Schichten der Diaphyse beständig Knochenpartien vorfinden, die ganz neu, eben erst gebildet sind und also sich in nichts von dem Knochen unterscheiden, wie er bei eben geborenen Thieren sich findet, schien mir diese von Du Hamel und Ollier[2]) für den ganz jungen Knochen gemachte Ausnahme von grosser Wichtigkeit zu sein und um sie zu verificiren, operirte ich einerseits, wo immer es anging, an möglichst jungen Thieren, anderseits suchte ich immer möglichst nahe an den Epiphysenknorpeln je einen Stift anzubringen.

Als Beispiele von Versuchen an sehr jungen Thieren mit möglichster Annäherung der Stifte an die Epiphysenknorpel mögen folgende 5 Fälle dienen:

---

1) Traité de la Rég. des os. T. I, pag. 354.

2) Später hat Ollier allerdings diese Ausnahmsstellung des ganz jungen Knochens selbst annullirt durch neue Experimente an sehr jungen Thieren. Archives de Physiologie par Brown-Séquard. T. V. pag. 27 ff.

1) Einem Kaninchen, das 11 Tage alt war, trieb ich 4 Stifte in die rechte Tibia ein. Der unterste sass hart an der unteren Knorpelgrenze, der zweit-unterste 2,4 mm. oberhalb des ersten, der dritte 16,0 mm. oberhalb des zweiten, der letzte 2,8 mm. oberhalb des dritten und zugleich 9,1 mm. von dem oberen Ende der Tibia entfernt[1]).

Nach nicht ganz 3 Wochen starb das Thier (etwas über 4 Wochen alt). Die Tibia hatte um 11 mm. an Länge zugenommen. Die Stifte sassen sämmtlich ganz fest; die Entfernungen zwischen denselben hatten sich aber nicht um eine Spur geändert.

2) Einem 13 Tage alten Kaninchen wurden 4 Stifte in die rechte Tibia eingetrieben, von denen der unterste hart an der Knorpelgrenze sass, der zweit-unterste 3,4 mm. weiter oben, der dritt-unterste 13,6 mm. oberhalb und der oberste 4,1 mm. über dem letzteren. Der oberste Stift war 10,3 mm. von dem oberen Ende des Knochens entfernt, also ebenfalls sehr nahe an der Knorpelgrenze placirt.

Nach 6 Wochen wurde das Thier getödtet (im Alter von 8 Wochen). Die Tibia war mittlerweile um 19,7 mm. gewachsen (von 37,4 mm. auf 57,1 mm.) und zwar an der unteren Epiphysengrenze um 7 mm., an der obern um 12 mm. Die Stifte aber sind nicht um einen Zehntelmillimeter auseinandergerückt und sitzen alle sehr fest. Sie sind auch nicht von Knochen bedeckt. — Die operirte Tibia ist gleich lang, wie die andere. Nur in der Dicke ergiebt sich eine kaum merkbare Zunahme auf Seite der operirten Tibia.

3) Einem 10 Tage alten Kaninchen trieb ich 4 Stifte in die rechte Tibia ein, von denen 3 nebeneinanderstehend 10 Millim. unterhalb der oberen Gelenkfläche (also sehr nahe der oberen Ossificationslinie) eine Querreihe bildeten, wobei sie 2,1 mm. und 1,5 mm. von einander entfernt waren. Den vierten Stift trieb ich ganz nahe dem unteren Epiphysenknorpel ein. Alle vier Stifte sassen sehr fest und prominirten nicht über die Knochenoberfläche.

5 Monate nach der Operation wurde das Thier getödtet. Die drei oberen, in einer Querschnittsebene des Knochens liegenden Stifte waren jetzt 44 mm. (statt 10 mm.) von der oberen Gelenkfläche entfernt, der untere war um 25 mm. vom unteren Epiphysenknorpel abgerückt. Diese 25 mm. Knochen waren also in diesen 5 Monaten vom unteren Epiphysenknorpel her abgelagert worden. Die Stifte waren nicht eine Spur auseinandergerückt, weder im Sinne des Längen-, noch des Dickenwachsthums, das heisst, die Entfernung des unteren Stiftes von den drei oberen sowie diejenige zwischen den drei oberen Stiften ist genau gleich gross wie zur Zeit der Operation. Sämmtliche Stifte sitzen fest. Der untere ist von einer ganz dünnen Schicht Knochen bedeckt, durch welche hindurch er noch ganz gut sichtbar ist. Die Enden der oberen 3 Stifte sind bloss vom Periost bedeckt.

---

1) Da die obere Epiphysengrenze (Ossificationslinie) sich nicht gut mit Deutlichkeit freilegen lässt, zog ich es vor, die Entfernung des Stiftes vom obern Gelenkende der Tibia zu messen.

Die Tibia ist 0,5 mm. kürzer als die linke, die Femora sind gleich lang. Auch aus diesem Versuche geht hervor, dass die Kaninchentibia oben nur wenig stärker wächst als unten. Die Verlängerung betrug oben (die der Epiphyse mitgerechnet) 34 mm., unten (ebenfalls das Wachsthum der Epiphyse mitgerechnet) 27 mm. Fast dieselben Zahlen finden sich auch beim folgenden Versuche. Das Verhältniss der Wachsthumsgrösse im oberen Ossificationsgebiet verhält sich somit zu der im unteren wie 2,5 : 2,0. Es scheint also die Differenz in der Wachsthumsenergie beider Epiphysenknorpel mit zunehmendem Alter abzunehmen. Denn Ollier fand bei diesbezüglichen Versuchen nach 2 Monaten Operationszeit die Differenz viel grösser, so zwar, dass das Wachsthum oben einmal stärker war als unten[1]).

4) Einem 10 Tage alten Kaninchen werden in die rechte Tibia 6 feine Stifte eingebracht, und zwar so, dass 7,7 mm. vom oberen Gelenkende entfernt der oberste Stift eingetrieben wird; unterhalb dieses ersten wird in einer Entfernung von 1,8 mm. eine Querreihe von 4 Stiften gebildet (zur Beobachtung des Dickenwachsthums). Die 4 Stifte der Querreihe liegen also in einer Querschnittsebene des Knochens und sind 1,6 mm., 1,2 mm. und 1,2 mm. von einander entfernt. Das Mittelstück der Diaphyse bleibt frei. Hart an der unteren Knorpelgrenze wird der sechste Stift eingetrieben. Die Distanz zwischen demselben und der oberen Stiftreihe beträgt 17,0 mm. Alle Stifte sitzen sehr fest und prominiren nicht. (Fig. 1 A.[2])

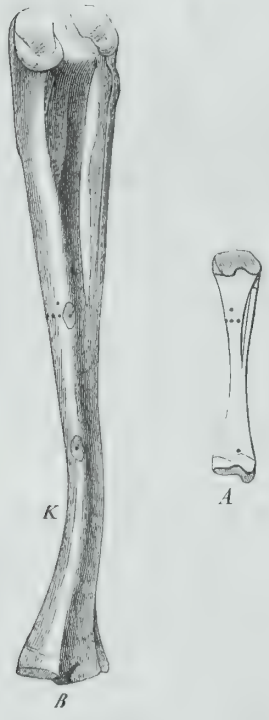

Fig. 1.

Das Thier wird 5 Monate nach der Operation getödtet. Es sind statt 6 nur 4 Stifte sichtbar, der untere und einer der äussersten von der Querreihe sind von Knochen bedeckt. Nachdem ich aber in der Gegend, wo ich den unteren Stift vermuthete (17,0 mm. unterhalb der queren Stiftreihe), den Knochen etwas abgetragen hatte, fand ich das Stiftende circa ½ mm. unter der Oberfläche des Knochens, aber noch lange nicht in der Markhöhle angelangt. Auch den oberen nicht sichtbaren Stift traf ich bald, nachdem ich einige dünne Knochenspähne vorsichtig abgetragen hatte. (Fig. 1 B.) Als ich nun die Distanzen zwischen den Stiftenden mass, ergab es sich, dass sämmtliche Entfernungen genau die gleichen waren, wie bei der Operation. Die Ziffern variirten nicht einmal in den Zehntelsmillimetern. Namentlich aber war ich erstaunt, nach 5 Monaten beim Aufsetzen der Zirkelspitzen in die Grübchen des untersten und des betreffenden der oberen Stifte genau dieselbe Entfernung resp. dieselbe Zahl 17,0 zu finden, wie ich sie bei der Operation notirt hatte. Nicht ein

1) Traité de la Rég. des os, T. I, pag. 364.

2) Der vorderste Stift ist in Fig. 1 A nicht sichtbar.

Zehntelmillimeter Unterschied machte sich bemerklich. Diese Messung zeigte mir (wie übrigens noch viele ähnliche), dass die Stiftversuche puncto Sicherheit und Genauigkeit Alles leisten, was man von ihnen erwarten kann.

In diesen 5 Monaten hatte die Tibia an der oberen Epiphysenlinie um 33 mm., an der unteren um 26 mm. zugenommen[1]). Die Tibia ist nicht verdickt, nirgends mit periostitischen Auflagerungen bedeckt. Auffallend ist bloss eine nach innen concave Krümmung des unteren Dritttheils der Tibia. (Fig. 1 B. K.) Auf die Entstehung dieser Krümmung werde ich beim nächsten Versuche, wo sie sich ebenfalls fand, näher eintreten. — Die Biegung mitgerechnet (mit einem Faden, den ich genau der Knochenoberfläche anlegte, gemessen), ist die rechte operirte Tibia immerhin noch kürzer als die linke und zwar an der Innenseite um 2 mm., an der äusseren (Fibular-) Seite um 1 mm. Das rechte Femur aber ist ebenfalls kürzer als das linke und zwar um 0,7 mm. Da die Krümmung der Tibia nur unbedeutend ist und schwerlich eine Functionsstörung der Extremität bedingte, die Operationswunde auch sehr rasch geheilt war, kann die Verkürzung der Tibia nicht auf Inactivitätsatrophie beruhen.

5) Bei einem 13 Tage alten Kaninchen wurden 4 Stifte in die rechte Tibia eingebracht. Den untersten Stift trieb ich ganz nahe am unteren Epiphysenknorpel ein, den zweiten 2,7 mm. oberhalb des ersten. Das Mittelstück der Diaphyse liess ich frei und trieb 13,9 mm. oberhalb des zweiten den dritten Stift ein und 5,5 mm. oberhalb dieses den vierten, der nun 7,4 mm. von der oberen Gelenkfläche entfernt war (somit auch sehr nahe der Epiphysengrenze sass). Den zweit-obersten Stift liess ich etwa 1 mm. über den Knochen hervorragen; die Enden der übrigen lagen in gleicher Ebene mit der Knochenoberfläche.

Nach 5 Monaten wurde das Thier getödtet. Die Tibia zeigt, wie im vorigen Versuch, eine säbelartige Krümmung mit der Concavität nach innen und besonders deutlich im unteren Dritttheil[2]). Dabei ist die Tibia etwas verdickt, die Oberfläche gleichwohl glatt, nur an der inneren Seite der Diaphyse zeigen sich einige seichte, längsverlaufende Furchen. Auch ist die Tibia ziemlich stark verkürzt. Dieselbe ist nämlich, trotzdem dass die Krümmung mitgerechnet wird, an der Innenseite (der Concavität der Krümmung entsprechend) 2,0 mm., an der äusseren (Fibular-) Seite 1,5 mm. kürzer, als die Tibia der anderen Seite. Auch das rechte Femur ist 0,5 mm. kürzer als das linke. — Von den 4 Stiften ist nichts wahrzunehmen. Erst nachdem der Knochen einige Zeit in Milchsäure gelegen hatte und in Folge dessen durchsichtig geworden war, konnte ich die Stifte in der Tiefe des Knochens wahrnehmen. Ich trug nun vorsichtig den über den Stiftenden liegenden, weichen Knochen ab und mass die Entfernungen zwischen denselben. Sie sassen immer noch im Knochen fest, waren noch nicht in die Markhöhle gefallen. Statt der oben erwähnten Distanzen 2,7, 13,9, 5,5 erhielt ich nun die Zahlen 2,7, 13,4, 5,0. Die drei oberen Stifte waren

1) Vergl. den vorigen Vers., wo fast genau dieselben Zahlen sich finden.

2) Ganz ähnlich, wie bei Fig. 1 B, nur bedeutend stärker.

somit etwas zusammengerückt, und nur die Entfernung zwischen dem untersten und zweituntersten stimmte mit der ursprünglichen überein. Das Zusammenrücken der 3 oberen Stifte war vielleicht durch das starke Hervorragen des zweit-obersten Stiftes und durch die entzündlichen Processe verursacht worden, welche auch die Verdickung der Tibia (und die Bedeckung der Stiftenden mit Knochen) herbeigeführt hatten.

An der obern Epiphysenlinie war die Tibia um 28 mm., an der untern um 19 mm. gewachsen. Denn um so viel war der unterste und der oberste Stift von den Gelenkenden abgerückt.

Was nun aber diesen, wie den letzten Versuch besonders interessant macht, ist die erwähnte Verkrümmung der Tibia. Dieselbe entspricht ganz derjenigen Verbiegung, welche man erhalten würde, wenn man die innere Hälfte des unteren Epiphysenknorpels zerstörte oder doch so lädirte, dass dort eine Hemmung des Wachsthums eintreten würde, während an der äusseren Hälfte der Epiphysengrenze das Wachsthum ungestört oder nur wenig beeinträchtigt weiterginge. Solche Befunde haben ja Ollier, Bidder [1]) und Andere in hinlänglicher Menge bei Läsion oder Excision einer Hälfte des Epiphysenknorpels erhalten. Eine solche Läsion ist nun auch in meinen beiden letzterwähnten Fällen gesetzt worden und zwar durch den untersten Stift, der an der Innenseite der Tibia möglichst nahe am Knorpel eingetrieben wurde. Dort wurde eine Zeit lang durch den »directen« Reiz (Ollier) auf den Knorpel das Längenwachsthum gehemmt und zwar stärker gehemmt als in den äusseren Partien des Knorpels, wo die Knochenablagerung, nur wenig retardirt, fortdauerte. Daher diese Verbiegung, daher auch das Zurückbleiben des ganzen Knochens im Wachsthum.

Vergleicht man mit diesen beiden Befunden und ihrer Erklärung, wie ich sie gebe, das, was Wolff über seine Versuche mit den Längsspangen sagt, so wird man kaum daran zweifeln, dass die Verkrümmung, welche er bei diesen Versuchen erhielt, auf derselben Ursache beruht, wie diejenige in den beiden Stiftversuchen. Leider sagt Wolff nicht genau, wie nahe am Epiphysenknorpel er die Längsklammern anbrachte. Da er aber annimmt, es finde in den dem Epiphysenknorpel zunächst gelegenen Knochenschichten ein sehr beträchtliches expansives Wachsthum statt [2]), wird er ohne Zweifel diese Region ins Bereich der Klammer gezogen haben. Dabei wird das eine rechtwinklig umgebogene Ende der Klammer ziemlich nahe dem Knorpel gelegen haben, ähnlich, wie der unterste Stift in meinen beiden Versuchen. So kam es denn, wie in meinen Fällen, zu der Verbiegung, auch ohne eine Spur pathologischer Störungen, wie Wolff betont [3]). Natürlich, denn die Läsion des Epiphysenknorpels manifestirt sich, wie ich aus vielen meiner Versuche weiss, meist in nichts anderem als Verkrümmung und Verkürzung. Ich will gern glauben, dass Wolff nicht schein-

1) Archiv für experimentelle Pathologie von Klebs und Naunyn. I. Bd. III. Heft.

2) Virchow's Archiv, Bd. L.

3) Berliner klin. Wochenschr. 1875. No. 6 ff. Sep.-Abdr. pag. 11.

bare, durch pathologische Auflagerungen entstandene Krümmungen als wirkliche Verkrümmungen angesehen hat, wie Maas und Wegner annehmen. Gleichwohl sind seine Verbiegungen durch Längsspangen und Längsringe doch pathologische Producte. Wenigstens sehe ich als solche die Fälle an, welche er auf pag. 11, 20 und 21 (des Sep.-Abdr.) citirt, und glaube mich um so mehr berechtigt zu meiner Erklärungsweise, als in dem letzten Fall (pag. 20) die Diaphysenspange auch eine Verkürzung der ganzen Tibia um 3 mm. zu Stande gebracht hat. Ich werde auf diese Verkürzungen später noch näher eintreten.

Ein sehr beweiskräftiger und vielsagender Versuch ist folgender:

6) Einem 17 Tage alten Kaninchen werden in die rechte Tibia 4 Stahlstifte eingetrieben, von denen der unterste 7,4 mm. sich von der Epiphysengrenze befindet. Die Distanz des zweit-untersten vom untersten Stift = 5,2 mm., des dritt-untersten von diesem = 5,3 mm., des viert-untersten von diesem = 3,6 mm. Die Entfernung des obersten vom oberen Ende des Knochens beträgt 8,5 mm. Die Enden der Stifte überragen die Knochenoberfläche ¼—½ mm., die Länge der Tibia beträgt 32,0 mm. (Taf. III, Fig. 7 A.)

Nach 5¼ Monaten wird das Thier getödtet. Die Länge der Tibia beträgt jetzt 96,4 mm. Die Stifte sind sämmtlich sichtbar und nicht von Knochen bedeckt. Alle 4 sitzen ganz fest. Die Entfernungen zwischen den 4 Stiften stimmen mit den bei der Operation notirten aufs Genaueste überein, indem sich bei der Messung (ohne dass ich die früher notirten Zahlen vorher nachgesehen hatte) genau dieselben Ziffern wie bei der Operation ergeben.

Der oberste Stift ist jetzt statt 8,5 mm. vielmehr 50 mm. vom oberen Ende, der unterste statt 7,4 mm. nunmehr 31 mm. vom unteren Ende des Knochens entfernt. (Taf. III, Fig. 7 B.)

Sehr auffallend ist bei diesem Versuch, dass nach 5¼ Monaten, während welcher doch der Knochen ums Dreifache dicker wurde, die Stifte nicht von einer Spur Knochen bedeckt sind. Man sieht die Stiftenden noch eben so deutlich, wie bei der Operation.

Ferner ist bemerkenswerth, dass die rechte, operirte Tibia jetzt 1,7 mm., das rechte Femur 2,0 mm. länger ist als die entsprechenden Knochen links. Die Tibia ist dabei nicht in toto hypertrophisch, sondern zeigt bloss in der Umgebung der Stifte eine leichte Verdickung. Auch das rechte Femur ist nicht messbar dicker als das linke.

7) Einem Huhn, das 4 Wochen alt ist, werden in die rechte Tibia, welche eine Länge von 64 mm. besitzt, 4 Stifte eingetrieben, der unterste 10,7 mm. vom unteren Ende des Knochens entfernt, der zweite 8,6 mm. oberhalb des ersten, der dritte 19,0 mm. oberhalb des zweiten. Der oberste wird 11,2 mm. oberhalb des dritten angebracht, indem er zugleich 14,6 mm. vom oberen Ende der Tibia entfernt ist.

Nach 17 Tagen starb das Thier. Die Tibia hatte um 4,0 mm. zugenommen. Die Entfernungen zwischen den Stiften waren unverändert.

Folgender Versuch wurde an einer sehr jungen Taube vorgenommen:

8) Einer 8 Tage alten Taube wurden in die rechte Tibia 4 Stifte eingebracht, welche von unten nach oben in den Entfernungen 2.7, 9,5 und 2,9 von einander abstanden. Der oberste und der unterste Stift sassen nahe am Knorpel.

Nach 3 Wochen starb das Thier. Die Tibia war um 10 mm. gewachsen. Die Entfernungen zwischen den Stiften betrugen 2,9, 9,5 und 2,9 mm. Die Distanz zwischen den beiden unteren Stiften war also um 0,2 mm. grösser geworden. Ich wage jedoch nicht aus dieser minimen Differenz einen Schluss zu ziehen auf interstitielles Wachsthum. Denn eine so geringe Verschiebung konnte ja der unterste Stift, welcher in den äussert dünnen, an den Knorpel grenzenden Wandungen der Diaphyse sass, wohl erlitten haben.

9) Einer 10 Tage alten Taube trieb ich 2 Stifte in die rechte Tibia. Der untere Stift war vom unteren Ende des Knochens 6,4 mm. entfernt. Die Distanz zwischen den beiden Stiften betrug 20,4 mm. Die Tibia hatte eine Länge von 39 mm. Die Stifte ragten nicht über die Knochenoberfläche hervor.

Nach 5 Wochen wurde die Taube getödtet im Alter von 6 Wochen. Die Tibia hatte eine Länge von 54,2 mm., war 0,6 mm. länger als die linke nicht operirte und hatte ihre definitive Länge (gewöhnlich bei Tauben 53—56 mm. betragend) erreicht. Sie hatte während der Zeit um 15,2 mm. zugenommen. Die Stifte zeigten statt 20,4 mm. die Entfernung von 20,6 mm., somit ein Auseinanderrücken von 0,2 mm. Also auch hier eine minime Differenz. Nicht so bei dem folgenden Versuch:

10) Einer Taube, die 14 Tage alt war, trieb ich in die rechte Tibia 6 Stifte ein und zwar (vgl. Fig. 2) im oberen Theil der Diaphyse 4, im unteren Theil 2 Stifte. Die beiden unteren (1 und 2) waren 1,7 mm. von einander entfernt. Distanz zwischen 1 und 3 = 22,1 mm., zwischen 3 und 4 = 3,7 mm., zwischen 4 und 5 = 1,4 mm., zwischen 5 und 6 = 1,2 mm. Die Entfernung von Stift 1 vom unteren Ende des Knochens beträgt 10,0 mm.

Fig. 2.

Nach 7 Wochen wird das Thier getödtet im Alter von 9 Wochen. Die Tibia hat um 6 mm. zugenommen, zeigt eine Länge von 55,0 mm. (Fig. 2, die Tibia nach dem Tode der Taube) und ist 0,5 mm. länger, als die (nicht operirte) Tibia der anderen Seite. Die Entfernungen zwischen den Stiften sind genau dieselben wie bei der Operation. Weder der Länge noch der Quere nach hat ein Auseinanderrücken stattgefunden.

11) Bei einer 14 Tage alten Taube trieb ich 7 Stifte in die rechte Tibia ein. Davon bildeten 5 im oberen Theil der Diaphyse ein Kreuz (vgl. Fig. 3). Zwei standen neben einander im unteren Theil der Diaphyse 11,3 mm. vom unteren Ende des Knochens entfernt. Der mittlere der 5 oberen Stifte (Nr. 4) war 13 mm. vom oberen Ende entfernt. Das Mittelstück der Diaphyse blieb frei. Die Distanz zwischen Stift 1 und 2 betrug 1,5 mm.; diejenige zwischen 1 und 3 = 23,7 mm.; zwischen 3 und 4 = 1,9 mm.; zwischen 4 und 5 = 2,0 mm.; zwischen 4 und 6 = 1,8 mm.; zwischen 4 und 7 =

1,2 mm. Es war somit die ganze Innenfläche der Tibia mit einem System von Stiften überspannt.

Nach 7 Wochen wurde die Taube getödtet, im Alter von 9 Wochen, wo also das Knochenwachsthum nahezu vollendet ist. Der Knochen hatte während der Zeit oben um 8,7 mm., unten um 1,3 mm., im Ganzen also um 10 mm. zugenommen und zeigte jetzt eine Länge von 57,5 mm. Die linke Tibia dagegen mass bloss 57,0 mm. Sämmtliche Stifte sind sichtbar, nicht von Knochen bedeckt und sitzen fest (Fig. 3, die Tibia nach dem Tode des Thieres). Die Entfernung der beiden unteren Stifte (1 und 2), ebenso die zwischen Stift 1 und 3 stimmt aufs genaueste überein mit der bei der Operation notirten. Bei den Distanzen zwischen den 5 oberen Stiften ergeben sich bloss minime Differenzen von 0,1 mm. und zwar im Sinne der Verkleinerung. Die Stifte wären also eher etwas zusammengerückt. Die Differenz von 0,1 mm. ist aber natürlich zu klein, um verwerthbar zu sein. Das aber ist sicher, dass die 7 Stifte nicht auseinandergerückt sind, weder die, welche das Längen-, noch die, welche das Dickenwachsthum controlliren sollten.



Fig. 3.

12) In die rechte Tibia einer Taube von 10—12 Tagen werden 3 Stifte eingebracht, welche etwas über der Knochenoberfläche prominiren. Der untere ist 8,0 mm. vom unteren Ende des Knochens entfernt. Der zweite wird 24,5 mm. oberhalb eingetrieben und der dritte auf gleicher Höhe neben diesem, 1,6 mm. von ihm entfernt. Die Länge der ganzen Tibia beträgt 44 mm.

Nach 7 Wochen wurde das Thier getödtet im Alter von 8½ Wochen. Die rechte Tibia zeigt eine Länge von 56,9 mm., hatte somit um 12,9 mm. zugenommen. Die linke Tibia dagegen war bloss 56,5 mm. lang (die operirte also 0,4 mm. länger). Der untere Stift war um 5,8 mm. vom unteren Ende abgerückt, der obere ebenso um 7 mm. vom oberen Ende. Die Entfernung zwischen dem unteren und oberen Stifte betrug statt 24,5 jetzt 24,7, also war eine Differenz da von 0,2 mm. Die beiden neben einander stehenden Stifte zeigten die gleiche Distanz von 1,6 mm., wie bei der Operation. Die Stifte sitzen fest, sind nicht von Knochen bedeckt. — Obschon hier die Stifte etwas über die Knochenoberfläche hervorragen, habe ich doch keine zwischen Stift und Knochenende verlaufende Längsfurche bemerkt, wie Ollier sie bei prominirenden Stiftenden sah und beschreibt[1]. Ich habe überhaupt diese Erscheinung nie gesehen, obgleich ich bei einer Anzahl Versuche (vergl. Versuch 6 — Kaninchen) die Stifte hervorragen liess. Vielmehr waren diese Stiftenden gewöhnlich ringsherum gleichmässig von callösen Massen umgeben. Ollier ist der Ansicht, dass das Periost, indem es durch interstitielles Wachsthum nach beiden Enden des Knochens hin über die Knochenoberfläche gleitet, sich an dem hervorragenden Stifte gleichsam staut, dass dadurch auf der entgegenstehenden Seite des Stiftes ein Anschwellen der

1) Archives p. Brown-Séquard, 1873, pag. 33.

Knochenablagerung stattfinde, auf der entgegengesetzten (gegen die Epiphyse gewendeten) Seite aber eine Furche sich bilde. Diese Idee ist sehr plausibel, wenn man seine Fig. 7, Pl. I betrachtet. Aber es kommen bei diesen Versuchen manchmal auch sehr unregelmässige und in der Form wechselnde periostitische Auflagerungen vor, so dass dieses Bild vielleicht ein zufälliges sein könnte. Fände wirklich ein solches Gleiten des Periostes über den Knochen hin statt, so müsste auch die arteria nutritia nach dem Epiphysenende hingezogen werden, wo das Wachsthum stärker ist. Es müsste dann immer die äussere Mündung des canalis nutritius dieser Epiphyse näher liegen, als die innere. Humphry[1]) behauptet dies auch wirklich und sagt, die arteria nutritia und mit ihr der canalis nutritius erhalten eben diese schräge Richtung durch den Zug des Periostes. Nun hat aber Ollier selbst nachgewiesen[2]), dass die Richtung des canalis nutritius in den verschiedenen Knochen keineswegs diesem Gesetz entspricht, indem z. B. bei demselben Thier an analogen Knochen das eine Mal der Canal die Richtung nach aufwärts, das andere Mal nach abwärts nimmt. Oder indem z. B. beim Femur des Pferdes der canalis nutritius bald aufwärts, bald wagrecht, bald abwärts in die Markhöhle dringe. Beim Femur des Kaninchens ferner habe er die Richtung nach unten, obschon das Wachsthum am unteren Ende zweimal stärker ist als oben und somit das äussere Ende des Canales der unteren Epiphyse näher liegen sollte, als das innere. — In diesem letzteren Falle müsste nun aber das Periost, wenn es wirklich in der von Ollier geschilderten Weise nach der unteren Epiphyse hingezogen würde, an der Arterie sich ganz bedeutend stauen. Aber nicht bloss die arteria nutritia, sondern auch die übrigen, kleineren Gefässe, welche in grosser Zahl von dem Periost in den Knochen gehen, müssten durch eine solche Verschiebung des Periostes in ihrer Function beeinträchtigt werden und ihre freie Durchgängigkeit für den Blutstrom wäre dadurch wohl sehr gefährdet. — Es ist auch gar nicht nothwendig, dem Periost, weil es interstitiell wächst, eine solche Verschiebung über dem nicht interstitiell wachsenden Knochen zuzuschreiben. Es steht ja der Annahme nichts entgegen, dass in der Nachbarschaft des Epiphysenknorpels auch ein stärkeres interstitielles Wachsthum im Periost stattfinde, so dass nicht das Periost, welches zur schon gebildeten Diaphyse gehört, gleichsam zur Deckung des jeweilen an der Epiphysengrenze neu abgelagerten Knochens herbeigezogen werden müsste. Möglicherweise findet in der Nähe der Bandscheibe in beschränkter Ausdehnung eine Verschiebung des Periostes auf dem Knochen statt, wie Ollier durch ein Experiment nachzuweisen sucht, welches ich übrigens nicht für ganz beweiskräftig halte. Ollier trieb 4 mm. von der Knorpelgrenze entfernt am oberen Ende der Diaphyse der Tibia einen Stift ein und zog in gleicher Höhe eine ganz dünne Drahtschlinge durch das Periost der spina Tibiae. Nach 3 Monaten hatte sich die Drahtmarke um 13 mm. nach aufwärts vom Stifte entfernt. Er schloss daraus, dass das Periost sammt dem Draht nach aufwärts gezogen worden sei.

1) Observations of the growth of the long bones and of stumps. Med. Chir. Transact. 1861. vol. 44.
2) Traité de la Rég. des os. T. I, pag. 366.

— Ollier hat kein Bedenken anzunehmen, dass ein Stift, der über die Knochenoberfläche hervorrage, durch die Bewegungen der umliegenden Muskeln dislocirt werden könne. Warum sollte eine Drahtmarke, die jedenfalls lange nicht so fest sitzt, wie ein in den Knochen getriebener Stift, nicht durch dieselben Kräfte verschoben werden können? In einem ähnlichen zweiten Versuche fand er die Drahtschlinge gar nicht mehr. Sie musste also wohl bedeutend in die umliegenden Weichtheile sich verschoben und dort sich verloren haben.

In ganz anderer, aber eben so werthvoller Weise fungirten die Stifte in folgenden Versuchen, wo sie ganz bestimmte Aufschlüsse über das Dickenwachsthum gaben.

Ich operirte 4 Katzen von einem Wurf den folgenden Tag nach der Geburt und trieb

13) der einen Katze 3 Stifte in die rechte Tibia, welche 31,8 mm. lang war. Der unterste Stift war vom unteren Ende des Knochens 6,4 mm. entfernt, der zweitunterste befand sich 3,6 mm. oberhalb des unteren, der obere 13,7 mm. oberhalb dieses, zugleich 8,1 mm. vom oberen Ende des Knochens entfernt. Der mittlere der drei Stifte ragte etwa ½ mm. über die Knochenoberfläche hervor, die Enden der beiden anderen befanden sich auf gleichem Niveau mit derselben.

Da Ollier in einem ganz ähnlichen Versuch (auch bei Katzen) die Stifte nach fast 3 Monaten nur wenig von neugebildetem Knochen bedeckt fand, tödtete ich die Katze 3 Monate nach dem Einsetzen der Stifte. Die Tibia zeigte nun eine Länge von 81 mm., war um 1,7 mm. kürzer als die linke, wich aber in Bezug auf Form und Dicke nicht von dieser ab. Das rechte Femur war 0,4 mm. kürzer als das linke. Von den Stiften war, obschon ich ziemlich viel Knochen abtrug, nichts zu sehen. Den entkalkten Knochen theilte ich nun durch einen Längsschnitt und fand die Stifte unerwarteter Weise sämmtlich in der Markhöhle. Die 2 unteren Stifte wurden beim Zerschneiden des Knochens nicht verschoben. Sie liegen, zwar leicht beweglich, in das Markgewebe eingebettet. Der oberste aber, der gerade in der Schnittlinie lag, fiel heraus und war nicht mehr maassgebend. Der unterste Stift ist vom unteren Ende des Knochens statt 6,4 mm. jetzt 25 mm., der zweit-unterste vom oberen Ende statt 21,8 mm. jetzt 44 mm. entfernt. Die Distanz zwischen den beiden Stiften beträgt statt 3,6 mm. jetzt 6,0 mm., zeigt somit eine Differenz von 2,4 mm. Dabei liegt der unterste Stift etwas schief zur Längsaxe des Knochens.

14) Bei der folgenden Katze (ebenfalls 1 Tag alt) trieb ich 4 Stifte in die rechte Tibia und zwar 2 im oberen Theil der Diaphyse, 2 im unteren Theil derselben. Der unterste war vom unteren Ende 7,7 mm. entfernt, der zweit-unterste vom untersten 4,1 mm.; 19,9 mm. weiter oben folgte der dritte und 2,5 mm. oberhalb dieses der letzte, zugleich 6,9 mm. vom oberen Ende des Knochens entfernt. Die Stifte prominirten nicht und standen senkrecht zur Längsaxe des Knochens. Die Länge der Tibia betrug 32 mm.

Nach 3½ Monat wurde das Thier getödtet. Die operirte Tibia ist jetzt 75,7 mm. lang, aber 2,8 mm. kürzer als die linke. Dabei zeigt die rechte Tibia vollständig normale

Form, ist in der Dicke nicht verschieden von der linken. Das rechte Femur ist 0,4 mm. kürzer als das linke (r. = 77,85, l. = 78,30).

Von den 4 Stiften ist nichts wahrnehmbar. Der entkalkte Knochen wird diesmal so geöffnet, dass von der Seite her mit dem Scalpell Schicht um Schicht vorsichtig abgetragen wird, bis die Stifte zum Vorschein kommen. Es fand hiebei absolut keine Verschiebung derselben statt, obschon sie auch hier in der Markhöhle lagen. Sie sind nicht von Ossificationen umgeben, sondern liegen frei im Markgewebe. Nur bei dem einen findet sich in dessen unmittelbarer Nähe noch ein kleiner Rest von Knochensubstanz mitten in der Markhöhle. Weder die stumpfen Enden noch die Spitzen sind mehr in den Knochenwänden fixirt. Dabei zeigt sich nun puncto Lage der Stifte das eigenthümliche Verhältniss, dass die stumpfen Enden noch ziemlich in gleicher Entfernung von einander sich befinden, wie bei der Operation, dass die Entfernungen zwischen den spitzen Enden aber viel grösser sind, mit andern Worten, die Stifte divergiren mit ihren Spitzen bedeutend gegen die Knochenenden hin (Taf. III, Fig. 5B), obschon sie bei der Operation genau senkrecht auf die Längsaxe eingetrieben worden waren (Taf. III, Fig. 5A). Der oberste divergirt stärker nach aufwärts als der zweit-oberste, der unterste stärker nach abwärts als der zweit-unterste. Denkt man sich die stumpfen Enden der Stifte verlängert bis zur Innenfläche der Knochenwand, in welcher sie gesteckt hatten (und wo ja bei der Operation die Entfernungen gemessen worden waren), so erhält man fast genau dieselben Zahlen, wie bei der Operation. Misst man aber die Distanzen zwischen den stumpfen Enden selbst, so ergeben sich statt der Zahlen 2,5, 10,9, 4,1, jetzt 3,7, 12, 8. Sämmtliche Stifte sind also auseinandergerückt. Dabei ist aber der unterste statt 7,7 mm. jetzt 23,5 mm. vom unteren, der oberste statt 6,9 mm. jetzt 27,5 mm. vom oberen Ende des Knochens entfernt. Dieser hat also an beiden Epiphysengrenzen bedeutend an Länge zugenommen (oben um circa 21 mm., unten um circa 19 mm.).

15) Die dritte Katze (ebenfalls 1 Tag alt) wurde mit drei Stiften versehen (rechte Tibia). Der Knochen zeigte eine Länge von 31,5 mm. Der unterste Stift war 6,4 mm. vom unteren Ende entfernt, der zweit-unterste 2,7 mm. vom untersten, der obere 15,7 mm. vom zweit-untersten und zugleich 6,7 mm. vom oberen Ende des Knochens entfernt. Alle 4 Stifte senkrecht und festsitzend.

4 Monate nach der Operation wurde das Thier getödtet. Auch hier ist die operirte Tibia nicht verdickt, Form ganz normal (ebenso die Fibula). Dagegen ist die rechte Tibia um 2,9 mm. kürzer als die linke nicht operirte. Sie misst 79,8, die linke 82,7 mm. Ferner ist auch hier das Femur der operirten Seite kürzer und zwar um 0,4 mm. (l. = 83,4, r. = 83,0.) Der Tarsus dagegen zeigt keine Differenz weder in der Länge noch in der Dicke. — Auch hier ist von den Stiften nichts zu sehen. Ich öffnete die Markhöhle wie beim vorigen Versuch und fand die Stifte ebenfalls frei im Markgewebe liegend, ebenfalls mit den Spitzen nach den Epiphysen gewendet. Der oberste Stift liegt, mit der Spitze nach oben, fast in der Längsaxe, der unterste zeigt mit der Spitze stark nach abwärts. Dabei

sind die 3 Stifte etwas auseinandergerückt. Die Distanz des untersten Stiftes vom untern Gelenkende beträgt jetzt statt 6,4 mm. 32 mm. Es hat also unten der Knochen um circa 25,6 mm. zugenommen. Oben beträgt die Distanz des obersten Stiftes vom Knochenende statt 6,7 jetzt 31,0. Da der obere Stift etwa 2 mm. gegen die Epiphyse hingerückt ist, beträgt der Zuwachs von Seite der obern Epiphyse circa 26,3 mm., somit wächst, aus diesem Versuche (sowie aus dem vorhergehenden) zu schliessen, die Tibia der Katze an beiden Epiphysen beinahe gleich stark, wobei die obere nur wenig überwiegt.

16) Der letzten der 4 Katzen, ebenfalls 1 Tag alt, trieb ich 4 Stifte in die rechte Tibia, alle senkrecht zur Längsaxe, die Enden in gleicher Ebene mit der Knochenoberfläche. Auch hier, wie in den vorhergehenden Versuchen, trieb ich den obersten und untersten Stift möglichst nahe am Knorpel ein; der untere sass hier sogar dicht am Knorpel — 4 mm. vom untern Ende der Tibia entfernt. Der zweit-unterste befand sich 3,4 mm. oberhalb des ersten, der dritte 12,7 mm. oberhalb des zweiten, der vierte 2,8 mm. oberhalb des dritten und zugleich 6,9 mm. vom oberen Ende der Tibia entfernt. Die Länge des ganzen Knochens betrug 30 mm.

Nach $5^1/_4$ Monat wurde das Thier getödtet. Die operirte Tibia ist auch hier um 2 mm. kürzer als die andere. Zwischen beiden Femora ist kein Unterschied in der Länge nachweisbar. Auch hier liegen die Stifte in der Markhöhle.

Ihre Lagerung daselbst ist in diesem Fall aber etwas anders, als bei den übrigen 3 Katzen. Es ist hier nämlich nur der unterste Stift mit der Spitze nach abwärts gewichen (s. Taf. III, Fig. 4). Die beiden obern dagegen sind mit dem stumpfen Ende nach aufwärts gerichtet, während ihre Spitzen, besonders die des zweit-obersten (c), nicht dislocirt sind. Der zweit-unterste Stift ($b\beta$) befindet sich noch in seiner ursprünglichen Lage; er stösst sowohl mit der Spitze, als dem stumpfen Ende noch an die Knochenwandungen und ist dadurch ziemlich fixirt. Dass er nicht genau senkrecht steht, ist nicht Folge von Verschiebung durch das Mark, sondern er war bei der Operation nicht genau senkrecht eingestossen worden. Es haben sich nicht etwa die Spitzen der beiden oberen Stifte (c. d.), dem Zuge der Schwere folgend, nach abwärts gesenkt, wie man glauben könnte, sondern es sind die stumpfen Enden nach aufwärts gerückt, weil die Spitzen, welche bei c und d noch leicht die Knochenwand berühren, daran verhindert waren. Misst man die Entfernung von b — c, so erhält man die Zahl 13,8 mm. Da Stift $b\beta$ etwas schief steht und bei der Operation β als Messpunct benützt wurde, liegt der Punct b etwas zu weit nach abwärts. Bringt man dies bei der Messung in Anschlag, so erhält man statt 13,8 die Zahl 12,7, also dieselbe, welche bei der Operation zwischen β und dem stumpfen Ende des Stiftes c notirt wurde: es ist also die Spitze c noch in derselben Entfernung von Stift $b\beta$ wie bei der Operation und nur das stumpfe Ende ist nach oben abgewichen. Die Entfernungen zwischen den stumpfen Enden der beiden obern Stifte beträgt statt 2,8 mm. jetzt 4,6, die Spitze des obersten hat sich um einige Zehntelmillimeter von der Spitze des zweiten (c) entfernt. Der unterste ist ziemlich stark von dem zweit-untersten ($b\beta$) abgerückt. Die Entfernung $\alpha\beta$

beträgt statt 3,4 mm. jetzt 5,7 mm. Dabei ist aber der oberste und unterste Stift beträchtlich vom betreffenden Knochenende abgerückt, weil jederseits der Knochen um 27 mm. wuchs.

Auch bei dieser Tibia finden sich (wie auch Fig. 4 zeigt) weder auf der äusseren, noch auf der inneren Fläche der Knochenrinde pathologische Auflagerungen oder sonstige Veränderungen. Das Markgewebe bietet ebenfalls keine abnormen Erscheinungen. Die Stifte sind nicht von Ossificationen umgeben; das Mark ist stark fetthaltig.

17) Einem 3 Tage alten Hund wurden in die linke Tibia, deren Länge 30 mm. betrug, 4 Stifte eingetrieben, von denen 2 im oberen, 2 im unteren Dritttheil der Diaphyse sassen. Der unterste war 7 mm. vom unteren Ende der Tibia entfernt, der zweit-unterste 2;0 mm. vom untersten, der dritte 8,2 mm. vom zweit-untersten, der vierte 3,8 mm. vom dritt-untersten und zugleich 9 mm. vom Gelenkende des Knochens entfernt. Alle 4 Stifte sassen fest, ragten nicht über die Knochenoberfläche hervor.

Nach 6 Monaten wurde der Hund getödtet. Die linke, operirte Tibia zeigte jetzt eine Länge von 133 mm., hatte also um mehr als das Vierfache an Länge zugenommen. Die rechte, nicht operirte Tibia war 135 mm. lang. Der operirte Knochen war somit um 2 mm. hinter dem andern zurückgeblieben. Dagegen ist das Femur der operirten Seite 0,3 mm. länger als das rechte. Von den Stiften ist keine Spur zu sehen. Die Oberfläche, wo die Stifte sitzen sollten (Innenseite), ist ganz glatt, zeigt durchaus nichts vom Normalen abweichendes, keine Merkmale entzündlicher Vorgänge. Auch die Form des ganzen Knochens ist die normale.

Nachdem der Knochen entkalkt, wird, wie bei den Katzen, die Markhöhle eröffnet. Alle 4 Stifte liegen im Mark des Mittelstückes der Diaphyse vollständig frei, ohne sie umgebende Ossificationen. Zwischen den Enden der Stifte und den beiden Knochenwandungen findet sich jederseits eine beträchtliche Schichte Markgewebe. Die Stifte stehen nicht mehr senkrecht, aber auch nicht so schief, wie bei den Katzen. Bloss der unterste Stift zeigt mit der Spitze stark nach abwärts. Dabei ist er vom zweit-untersten um 0,5 mm. abgerückt; der zweit-unterste und dritt-unterste zeigen statt der Entfernung 8,3 mm. diejenige von 10 mm. Zwischen dem obersten und zweit-obersten beträgt die Distanz statt 3,8 jetzt 4,7 mm. Die Stifte haben sich also nur wenig von einander entfernt. Dagegen ist der oberste ganz beträchtlich vom obern Ende des Knochens abgerückt; die Entfernung beträgt jetzt 52 mm. (bei der Operation 9 mm.). Dasselbe ist der Fall beim untersten Stift; er ist vom unteren Ende jetzt 59 mm. entfernt (bei der Operation 7 mm.). Der Knochen hätte somit oben um circa 44 mm., unten um circa 52 mm. gewachsen. Ich will aber aus diesem einen Versuch noch nicht schliessen, dass bei der Tibia des Hundes das Wachsthum an der untern Epiphysengrenze immer stärker sei als an der obern.

Auch in der Markhöhle sind keine Spuren pathologischer Vorgänge aufzufinden, weder an der Innenfläche der substantia compacta, noch im Markgewebe.

Sind auch diese letzten 5 Versuche nicht absolut beweisend für das Nichtauseinanderweichen der Stifte, so sind sie dafür ein um so werthvollerer Beweis für die Resorption

von Seite der Markhöhle. Es könnte ein strenger Skeptiker sagen, die Stifte seien schon auseinandergewichen, als sie noch in der Knochenwand steckten u. s. w., aber nie wird er sagen können, die Stifte seien sonstwie, durch Ostitis oder anderweitige abnorme Vorgänge, in die Markhöhle gelangt. Wären die Wandungen dieser 5 Tibiae verdickt, mit unregelmässigen Knochenauflagerungen sowohl aussen als innen bedeckt, so würde auch ich die Ansicht nicht von der Hand weisen können, es seien die Stifte vielleicht in Folge entzündlicher Processe, z. B. einer Ostitis mit die Stifte umgebender Eiterung, Erweiterung der Stiftlöcher in Folge von Schwund des Knochens in die Markhöhle ausgestossen worden. Da aber die Wandungen der Knochen (vergl. Fig. 4 und 5) ganz gleichmässig dünn, die Oberflächen glatt sind und ausser der Verkürzung auch keine Spur pathologischer Vorgänge am ganzen Knochen nachgewiesen werden kann, so ist eine solche Ansicht ganz unhaltbar.

Es geht somit aus diesen Versuchen mit Sicherheit hervor, dass bei den Katzen und Hunden in den ersten 4 Lebensmonaten an der Tibia eine äusserst energische Resorption von Seite der Markhöhle stattfindet, eine so bedeutende Resorption, dass der ganze, zur Zeit der Geburt vorhandene Knochen davon aufgezehrt wird. Denn der ganze 1 Tag alte Knochen, welcher die Stifte trug (s. Taf. III, Fig. 5A), ist, wie wir sehen, verschwunden, um dem Markgewebe Platz zu machen. Vom gesammten, jetzt vor uns liegenden Knochengewebe war zur Zeit der Geburt noch nichts vorhanden.

Ferner giebt uns aber diese Versuchsreihe interessante Aufschlüsse über das Markgewebe und dessen Wachsthum. Wir sehen in sämmtlichen Versuchen die Stifte schief im Mark liegen, während sie bei der Operation möglichst senkrecht zur Längsaxe eingestossen worden waren. Bald weichen sie mit der Spitze nach den Knochenenden ab (Vers. 13—15), bald mit den stumpfen Enden (Vers. 16). Es rührt dies offenbar daher, dass im Mark ein Zug stattfindet, der von der Mitte aus nach beiden Epiphysen hin geht und gegen die Epiphysen hin an Stärke zunimmt. Der Zug ist am stärksten in den axialen (der Längsaxe des Markcylinders benachbarten) Partien und wird schwächer und schliesslich gleich Null, je mehr man sich den an die Knochenwandungen stossenden Partien nähert. Dieser Zug wird verursacht durch das Wachsthum des Markgewebes. Es wird nämlich die beständig nothwendige Verlängerung des Markcylinders nicht bloss durch stärkere Proliferation der Markzellen in den juxta-epiphysären Partien ermöglicht, sondern es betheiligen sich an der Vermehrung auch die mehr gegen die Mitte des Knochens hin gelegenen Markpartien woraus dann ein Verschieben hauptsächlich der axialen Markmassen gegen die Epiphysen hin resultirt. Man wird mir den Einwand entgegenhalten, dass ich beim Periost ein solches Verschieben bestreite und nun beim Mark aufs Neue einführe. Es ist aber, wie mir scheint, etwas ganz anderes, einer so weichen, relativ voluminösen Masse in den axialen Partien eine Verschiebung zuzuschreiben, als dem dünnen, straffen Periost. Es wird auch die Circulation in den Gefässen, welche vom Mark in die Knochenrinde eindringen, deshalb nicht gestört, weil die wandständigen Schichten an der Verschiebung sich nicht betheiligen. Be-

weis dafür ist der Umstand, dass dasjenige Ende des Stiftes, welches später frei wird, eine Zeit lang ruhig an derselben Stelle verbleibt oder nur ganz wenig verschoben wird, bis der Stift sich ganz schräg gestellt hat. Wäre der Zug auch in den äusseren Markschichten vorhanden, so könnten die Stifte nicht eine so bedeutende Schiefstellung erfahren, sondern würden mehr in der senkrechten Lage gegen die Epiphysen hin getragen. Wenn die Spitze des Stiftes zuerst frei wird, so weicht diese nach dem Epiphysenende ab. Wird das stumpfe Ende aber vor der Spitze frei, so weicht dieses gegen das Ende des Knochens hin ab.

Man kann diese Verschiebungen im Knochenmark am besten mit dem Strome des Blutes in den Gefässen vergleichen, wo ebenfalls in den wandständigen Schichten der Blutsäule die Strömung langsamer ist als in den axialen Partien.

In einigen Versuchen bei den Tauben sind minimale Verschiebungen der Stifte vorgekommen (nie über 0,2 mm.). Diese Verschiebungen beweisen nichts in Bezug auf das Wachsthum, erstens, weil sie nicht constant auftraten, zweitens, weil sie zu unbedeutend (also innerhalb der Fehlerquellen liegend) sind. Es kann nicht angenommen werden, dass ein Stift, auch wenn er noch so fein ist, in den äusserst dünnen Knochenwandungen einer 14 Tage alten Tauben-Tibia eben so sicher fixirt sei, als in der gleich alten, viel massiveren Tibia der Kaninchen, Katzen etc. und man muss schon zufrieden sein, wenn die durch diese ungünstigen Verhältnisse bedingten Verschiebungen nicht stärker sind, als 0,1—0,2 mm.

Was nun aber bei den geschilderten Stiftversuchen am meisten auffallen muss, ist der Umstand, dass bei den Kaninchen die Stifte mitunter nach Monaten noch eben so gut sichtbar waren, wie bei der Operation, während sie bei den Katzen und dem Hund regelmässig in die Markhöhle gelangten. Nur bei 2 Kaninchen (Vers. 4 und 5) war ein Theil der Stifte so von Knochen bedeckt, dass man sie nicht mehr sah. Bei einem andern (Vers. 3) waren 2 Stifte von einer äusserst dünnen Lage Knochen überkleidet. Bei allen übrigen Versuchen fand ich nach verschieden langer Versuchszeit die Stiftenden noch eben so deutlich sichtbar, wie bei der Operation. Namentlich frappant ist dies in Versuch 6 (s. Taf. III, Fig. 7 A und B). Es hat hier die Tibia in den $5^1/_4$ Monaten so sehr an Dicke zugenommen, dass man die Diaphyse des Knochens, wie er zur Zeit der Operation war, in die Markhöhle des jetzigen Knochens hineinschieben könnte. Dieses Sichtbarbleiben der Stifte spricht auf den ersten Blick natürlich sehr zu Gunsten einer Expansion des Knochens. Die früheren Experimentatoren erwähnen diesen Punct nie, obschon sie in den Abbildungen die Stifte nach monatelanger Versuchszeit sehr oft eben so sichtbar zeichneten, wie bei der Operation. — Es sind, da alle pathologischen Processe (resp. ihre Spuren), welche etwa die Stifte bei den Kaninchen aus dem Knochen herausgehoben haben könnten, an den Präparaten fehlen, nur zwei Möglichkeiten vorhanden, um dieses eigenthümliche Verhalten der Stifte zu erklären. Entweder ist die periostale Knochenbildung an

der inneren Seite der Tibia[1]) eine sehr geringe, stellenweise sogar gleich Null (aplastische Fläche) oder es wächst die Tibia durch Expansion in die Dicke. Da ich nun bei Ringexperimenten an der Kaninchen-Tibia gesehen hatte, dass der Ring nach längerer Versuchszeit überall mit Knochen bedeckt war, mit Ausnahme des Theiles, der an der Innenseite lag, welcher Befund wohl bei Expansion nicht erhalten würde, vermuthete ich das erstere und wurde in der Vermuthung bestärkt durch die mikroskopische Untersuchung normaler Kaninchen-Tibiae verschiedenen Alters. Ich benutzte die Tibiae von 3 Wochen, 9 Wochen und 13 Wochen alten Kaninchen, indem ich jedesmal den Knochen von oben bis unten in Querschnitte zerlegte. Ich wollte mir Auskunft darüber verschaffen, wie viel periostaler Knochen an der Innenseite der Tibia abgelagert wird. Dabei musste ich mich hauptsächlich an die den endochondralen Knochen markirenden Knorpelreste halten und es ist nun allerdings sehr schwer oder unmöglich, mit Sicherheit zu entscheiden, was periostaler und was endochondraler Knochen ist, sobald einmal die Knorpelreste geschwunden sind. Im Mittelstück der Diaphyse sind sie gar nie oder nur spärlich vorhanden und die, welche etwas oberhalb und unterhalb der Mitte sich finden, verschwinden bald.

Beim 3 Wochen alten Kaninchen nun fanden sich in den oberen und unteren Partien der Diaphyse noch sehr viele Knorpelreste, in der Mitte der Diaphyse gar keine; der periostale Knochen ist noch nicht sehr mächtig, am wenigsten an der Innenfläche, wo er stellenweise nur eine dünne Lage bildet. — Beim 2 Monate alten Kaninchen, dessen Tibia eine Länge von 65 mm. hatte, berührte, 2 cm. vom oberen Gelenkende entfernt, der endochondrale Knochen noch in grosser Ausdehnung das Periost, es fehlte dort jegliche periostale Knochenbildung. Etwas weiter unten (2,5 cm. vom Gelenkende) fand ich keine Knorpelreste mehr; erst 3,5 cm. vom obern Ende traten sie wieder auf, allerdings in beschränkter Menge und mehr in der vorderen Wand. Ein halber Centimeter weiter unten aber (4 cm. vom obern Ende entfernt) berührte der endochondrale Knochen an der Innenseite wieder das Periost. — Beim 3 Monate alten Kaninchen, dessen Tibia eine Länge von 84 mm. besass, fand ich 2 cm. vom obern Knochenende entfernt an der Innenseite noch eine schmale Zone von Knorpelresten unter einer ganz dünnen Schichte von periostalem Knochen. In der Entfernung von 3 cm. vom obern Ende wurden die Knorpelreste wieder reichlicher, der endochondrale Knochen war dort hinten und innen ziemlich mächtig; in der vorderen Hälfte der Innenseite (der Gegend, wo gewöhnlich die Stifte sassen) berührte er beinahe das Periost, indem nur eine dünne Schicht periostalen Knochens dazwischen lag. Etwas über der Mitte (4 cm. vom obern Ende) fanden sich noch einige spärliche Knorpelreste vorn und innen, etwa in der Mitte der Knochenrinde. An der vordern Hälfte der Innenseite schien der periostale Knochen ebenfalls nur eine geringe Mächtigkeit zu besitzen. Dasselbe war der Fall 2 cm. vom untern Knochenende entfernt, und 0,5 cm. weiter unten berührte der endochondrale Knochen wieder das Periost.

1) An der inneren Seite der Tibia trieb ich nämlich immer die Stifte ein.

Ganz andere Bilder erhält man bei der Untersuchung einer gleich alten — dreimonatlichen Katzen-Tibia (die eine Länge von 75 mm. besitzt). Hier findet man schon 17 mm. vom obern Ende des Knochens entfernt nur noch wenige Knorpelreste und zwar in der Wand der Innenseite, aber nicht nahe unter dem Periost, sondern nahe der Markhöhle. Hier ist zwischen dem endochondralen Knochen und dem Periost eine dicke Lage periostalen Knochens wahrnehmbar. Geht man weiter nach abwärts, so verschwinden die Knorpelreste (25 mm. unterhalb des obern Endes). Nur eine schmale Zone, welche rings die Markhöhle umgiebt, scheint aus endochondralem Knochen zu bestehen (aber ohne Knorpelreste), die grösste Masse der Knochenrinde, namentlich der Innenseite, ist entschieden periostalen Ursprungs; denn man kann in derselben mit seltener Deutlichkeit eine grosse Menge Sharpey'scher perforating fibres erkennen, die meist vom Periost her eindringend reiserartig den Knochen durchziehen. In der Mitte der Tibia besteht die ganze Rinde aus periostalem Knochen. Bemerkenswerth ist an den Schnitten des ganzen Mittelstückes der Diaphyse eine starke Markraumbildung in der Wand der Innenseite, wodurch ohne Zweifel das Hineinfallen der Stifte in die Markhöhle begünstigt wird. Diese kleineren und grösseren, mehrbuchtigen, oft mit der Markhöhle bereits in Verbindung stehenden Markräume scheinen mir eine kräftige Resorption anzudeuten. In ihren Wandungen sind viele Lacunen mit darin liegenden Riesenzellen zu sehen. — Unterhalb der Mitte (6 mm. von derselben entfernt) ist bloss auf der hinteren Seite ein an die Markhöhle stossender Saum von endochondralem Knochen mit Knorpelresten vorhanden. Nach innen besteht die ganze Wand aus periostalem Knochen, vielleicht mit Ausnahme einer schmalen Zone zu innerst, dicht an der Markhöhle. Weiter nach unten (12 mm. unter der Mitte) ist der endochondrale Knochen in der hinteren Wand schon stärker geworden und bildet einen ans Mark stossenden Halbmond. Die Innenseite zeigt dasselbe Verhalten wie 6 mm. oberhalb. Geht man noch weiter nach abwärts, so wird der endochondrale Knochen wieder mächtiger, aber ich sah ihn nie, wie beim Kaninchen, ans Periost stossen; er lag immer näher der Markhöhle. Diese Tibia der Katze unterschied sich von der dreimonatlichen Kaninchen-Tibia überdies dadurch in ganz bemerkenswerther Weise, dass man eine viel grössere Menge Lacunen, meist mit Riesenzellen darin, antraf. Auch die Osteoblastbeläge sind viel deutlicher und zahlreicher; es scheint mir darum der Katzenknochen für das Studium der Anordnung von Osteoblasten und Riesenzellen mit Lacunen sehr empfehlenswerth. Ich sah wenigstens noch in keinem, relativ so alten Knochen, diese Gebilde so schön ausgeprägt. Gleichwohl gelang es mir nicht, etwas Gesetzmässiges über die Vertheilung der Osteoblasten und Osteoklasten wie der Lacunen aufzufinden, welches etwa über den Gang und die Richtung des Resorptionsprocesses einen befriedigenden Aufschluss hätte geben können. Ich fand sowohl Appositions- als Resorptionsflächen manchmal da, wo sie dem Schema der Resorptionstheorie nicht entsprachen und ihre Vertheilung erschien ziemlich regellos und wechselnd. Nur darin ist eine gewisse Ordnung bemerkbar, dass Osteoblasten und Riesenzellen immer in einem gewissen Antagonismus zu einander stehen, das heisst, es finden sich z. B. die

Osteoblasten auf der einen Seite eines Markraumes, die Osteoklasten auf der gegenüberliegenden (gleichviel, ob dies nun die innere oder äussere Seite des Markraumes sei) oder es zeigt die eine Seite eines in die Markhöhle etwas vorragenden Bälkchens Osteoblastbelag, die andere Seite aber Lacunen. — Immerhin ist der Reichthum von Osteoklasten und Lacunen bei dem dreimonatlichen Knochen auffallend und bemerkenswerth.

Es würde zu weit führen, wenn ich alle die Beobachtungen, welche ich bei dieser mikroskopischen Untersuchungsreihe gemacht habe, hier ausführlich schildern wollte. Obige kurze Notizen mögen genügen. So viel aber scheint mir, wenn auch nicht sicher[1], doch höchst wahrscheinlich, dass die innere Wand der Tibia mit Ausnahme eines kleinen, in der Mitte der Diaphyse liegenden Stückes, beim Kaninchen hauptsächlich aus endochondralem und intramedullärem Knochen besteht und dass der periostale Knochen daselbst nur eine dünne Schichte bildet, die um so dünner wird, je mehr man sich von der Mitte des Knochens nach oben und unten entfernt. Bei der Katze dagegen bleibt der endochondrale Knochen an der Innenseite der Tibia nicht bestehen, sondern er wird von der Markhöhle her resorbirt und starke periostale Knochenschichten legen sich successive über den schwindenden endochondralen Knochen, weshalb dann die Stifte schliesslich in die Markhöhle gerathen. Derselbe Vorgang führt beim Hund zur Wanderung der Stifte nach dem Marke hin. Bei den Tauben ist, ähnlich wie bei den Kaninchen, die periostale Auflagerung an der Innenseite der Tibia nur unbedeutend, weshalb auch bei ihnen die Stiftenden nicht von Knochen bedeckt werden.

Die mikroskopische Untersuchung der Knochen mit den Stiften ergab mir wesentlich dasselbe, was auch von früheren Untersuchern beschrieben worden ist. Der das Mark durchziehende Theil des Stiftes wird in Folge der entzündlichen Reaction von Knochensubstanz umgeben, die bald eine vollständige Scheide um ihn bildet, bald auch bloss als mehr oder weniger hoher, ringförmiger, auf der Innenfläche der substantia compacta aufsitzender Wall ihn umgiebt. Diese neugebildeten Knochenmassen im Mark setzen sich aus einzelnen Trabekeln zusammen und gleichen ganz den Osteophyten. Sie schwinden dann nach und nach wieder und schliesslich ist der Stift rings von Mark umgeben, auf das er keinen reizenden Einfluss mehr auszuüben scheint; denn es unterscheidet sich dasselbe, wie wir bei den Katzen gesehen haben, durch nichts von dem gewöhnlichen, stark fetthaltigen Mark älterer Thiere.

Unterziehen wir nun die Leistung der Stiftversuche als experimentelles Hülfsmittel einer kritischen Betrachtung, so können wir, meiner Ueberzeugung nach, nicht anders, als mit völliger Approbation diese alte, fundamentale Versuchsmethode beurtheilen. Die Stiftversuche haben, wenn sie richtig ausgeführt werden, unanfechtbare Beweiskraft. Ich habe wenigstens mit dem besten Willen kein Moment auffinden können, das dieselbe zu er-

---

1) Sichere Aufschlüsse über die Vertheilung des periostalen, endochondralen und intramedullären Knochens könnte man nur mit Hülfe der Krappfütterung erhalten.

schüttern im Stande wäre. Die pathologischen Nebenerscheinungen sind relativ so unbedeutend, dass man nicht, wie bei anderen mechanischen Versuchen, sich beständig fragen muss: habe ich da ein pathologisches Product vor mir oder nicht. Auch lassen die Befunde viel weniger eine zweifache Deutung zu, als viele andere. — Nur bei den dünnwandigen Knochen ganz junger Tauben sitzen mitunter die Stifte nicht so ganz fest, wie man wünschen möchte, und hier wäre es vielleicht besser, Schlingen von sehr feinem Silberdraht als Marken anzubringen, ähnlich wie man es an platten Knochen thut. Ich habe diese Modification auch mehrmals in Anwendung gebracht; leider starben zufällig gerade diese Thiere zu früh.

Ich ziehe mit Sicherheit aus meinen Stiftversuchen folgende Schlüsse:

1) Weder bei Kaninchen, Hunden und Katzen, noch bei Tauben und Hühnern findet in der nachembryonalen Periode ein interstitielles Längenwachsthum der Tibia statt.

2) Bei den Katzen und Hunden und wahrscheinlich auch bei den Kaninchen geschieht das Dickenwachsthum der Tibia in der nachembryonalen Periode durch periostale Auflagerung unter gleichzeitiger Erweiterung der Markhöhle durch Resorption.

3) Bei den Tauben (und auch bei den Kaninchen) findet ganz sicher im Bereich der Innenwand der Tibia kein interstitielles Dickenwachsthum statt.

Ad 3 muss ich noch bemerken, dass, wenn ich auch kein Auseinanderweichen der an der Innenseite in einer Querreihe stehenden Stifte beobachtet habe, damit nicht bewiesen ist, dass nicht in der übrigen Circumferenz der Knochenrinde (an der äusseren und hinteren Seite), namentlich bei Tauben, doch ein expansives Dickenwachsthum stattfindet. Um letzteres festzustellen oder zu widerlegen, müssten die Stifte auch auf der äusseren und hinteren Seite oder noch besser rings um den Knochen herum eingetrieben werden.

Meine Stiftversuche sprechen somit ganz unzweideutig gegen die Theorie vom interstitiellen Wachsthum.

Ring- und Plättchen-Versuche.

Während man mit den Stift- und Plättchenversuchen an das Knochengewebe nicht die Anforderung stellt, sich dem Experiment anzupassen, sondern nur darauf ausgeht, gewisse topographische, fixe Marken in dasselbe einzufügen, soll beim Ringversuch der Knochen durch den Ring beeinflusst, sein Dickenwachsthum modificirt, geändert und aus der Veränderung auf das normale geschlossen werden. Man will die im Knochen thätigen Kräfte dadurch manifest zu machen suchen, dass man ihnen eine andere, mechanische Kraft gegenüberstellt. Die Abnormität, welche dann durch die Hemmung der normaler Weise thätigen Kräfte verursacht wird (die Einbiegung der Knochenrinde), soll die Existenz eben

dieser Kräfte und die Art ihres Wirkens kennen lehren. Bloss diese Zusammenschnürung des Knochens, diese Einbiegung gegen die Markhöhle kann, wenn sie zu Stande kommt, dem Ringversuch beweisende Kraft geben. Dagegen beweist der Ring, der gegen die Markhöhle wandert und schliesslich in dieselbe hineinfällt, rein nichts. Denn er muss so wie so dahin gelangen, ob nun der Knochen sich expandire, wobei er sich am Ring zerschneiden muss, oder ob die Markhöhle durch Resorption erweitert werde und in Folge dessen der vom Ring umschlossene Knochen nach und nach schwinde. — Indem man aber das vorhin erwähnte Wechselspiel der Kräfte producirt, geht man von der Voraussetzung aus, die (supponirte) Expansionskraft des Knochens werde durch die mechanische Wirkung des Ringes einfach paralysirt und stellt dabei den Knochen auf gleiche Stufe mit einem unorganisirten Körper, welchen man einem physikalischen Experiment unterzieht. Damit fängt aber das Raisonnement an, falsch zu werden. Denn der Knochen ist eben ein organisches Gebilde mit der Eigenschaft, auf äussere Einwirkungen bald so, bald so zu reagiren, sich denselben bald auf diese, bald auf jene Weise anzupassen. Er antwortet nicht mit der Regelmässigkeit eines unbelebten Körpers auf die Einwirkung des Experimentes. Das ist auch die Klippe, an welcher der Versuch scheitert: es biegt sich der Knochen nicht ein, sondern es bilden sich mancherlei pathologische Producte, die dann oft schwer zu deuten sind.

Das erste, was gewöhnlich nach Anlegung des Ringes gefunden wird, ist eine ganz seichte Furche da, wo er dem Knochen fest anliegt. Sie läuft manchmal rings um denselben herum. Diese Furche unter dem Ring bildet sich sehr bald, bei Tauben schon nach 8 Tagen. Folgender Versuch zeigt dies.

18) Einer 2½ Woche alten Taube werden zwei Ringe von feinem (0,3 mm. dickem) Silberdraht um die rechte Tibia gelegt. Beide liegen im Mittelstück der Diaphyse, 7 mm. von einander entfernt. Schon nach 8 Tagen starb das Thier. Diese 8 Tage hatten aber genügt, die ganze Tibia beträchtlich zu afficiren. Sie ist 2,4 mm. länger, als die nicht operirte, zeigt starke Röthung des untern Gelenkknorpels, eine etwas schwächere des oberen, und der Knochen hat ebenfalls ein stärker rothbraunes Colorit als die linke Tibia und zwar nicht gerade da vorzugsweise, wo die Ringe liegen, sondern vielmehr an den oberhalb und unterhalb gelegenen Partieen. Die Ringe selbst sitzen nicht mehr fest, wie bei der Operation, sondern lassen sich (besonders der untere) ein wenig hin und her bewegen. Zwischen den Ringen und dem Knochen liegt an einigen Stellen membranartig etwas Bindegewebe, obschon bei der Operation die Ringe ganz subperiostal herumgeführt worden waren. Nach Entfernung dieses Bindegewebes und der Ringe zeigt es sich, dass unter dem untern Ring eine seichte Furche rings um den Knochen herumläuft. Unter dem oberen Ring ist mikroskopisch keine solche wahrnehmbar. Dagegen ist auf Längsschnitten unter dem Mikroskop doch an dieser Stelle eine seichte Vertiefung im Knochen zu sehen, welche einen vielbuchtigen Grund zeigt. Unter dieser Vertiefung liegen in der substantia compacta einige kleine, buchtige Granulationsräume. Im Mark aber, das an diese Stelle der Compacta

stösst, haben sich schon einige kleine Knochentrabekel gebildet, die noch ziemlich getrennt von einander liegen. — Hier hat also der Ring schon verursacht 1) durch Arrosion eine seichte Furche; 2) kleine Granulationsräume in der substantia compacta; 3) intramedulläre Ossification. — Dasselbe, in stärkerem Maasse, sehen wir unter dem zweiten Ringe, nur ist hier die Furche dadurch etwas tiefer geworden, dass neben dem Ring schon periostitische Auflagerungen sich gebildet haben. — Diese Furchenbildung durch Arrosion sah ich in allen ähnlichen Fällen von so kurzer Operationsdauer, auch da, wo nur ein Ring umgelegt wurde und die Reaction von Seite des ganzen Knochens deshalb nicht so stark war, wie in diesem Versuch. Die Furche wird wohl durch den Druck des Ringes gegen den Knochen, vielleicht auch bloss durch den Reiz des Contactes gebildet. Sie ist immer die erste Veränderung, welche der Ring hervorruft. Die Bildung von Markräumen in der darunter liegenden Knochenrinde und die Ossificationen im Mark können in diesem Anfangsstadium noch fehlen.

Dauert der Versuch länger, so wird die Furche immer tiefer, aber zunächst nicht dadurch, dass die Arrosion der Compacta tiefer geht, sondern durch periostitische Auflagerungen seitlich vom Ring auf der äusseren Oberfläche des Knochens. Diese den Knochen bald mehr, bald weniger verdickenden Auflagerungen können verschiedene Structur zeigen. Das eine Mal findet man sie zum grossen Theil aus Knorpel gebildet, der dann entweder metaplastisch ossificirt, wie dies auch bei der Callusbildung[1]) so häufig zu sehen ist, oder durch Granulationsräume vielfach durchbrochen wird. In diesen, mitunter recht grossen Granulationsräumen bilden sich dann manchmal wieder Knochentrabekel oder es lagert sich auf die Wandungen derselben Knochen ab, so dass das Bild ein sehr mannigfaltiges wird. Ein anderes Mal besteht die periostitische Auflagerung aus schichtweise aufgetragener Knochensubstanz mit wenig Markräumen (Taf. III, Fig. 1 b), sehr ähnlich dem normalen periostalen Knochen. Der Ring wird oft dick mit solcher compacter Knochensubstanz bedeckt (Taf. III, Fig. 2 a) und die Tibia zeigt dann an der Stelle, wo derselbe liegt, eine spindelförmige Anschwellung. Endlich kann auch die Auflagerung aus einer

1) Die von Strelzoff am Unterkiefer und der spina scapulae aufgefundene und beschriebene metaplastische Ossification des Knorpels (Unters. aus dem path. Institut in Zürich, I. Heft, pag. 42 ff.) lässt sich am Callus von Thierknochen sehr schön verfolgen, besonders bei Tinction mit Haematoxylin und Carmin. Die Gebilde, welche Volkmann (Virchow's Archiv, Bd. XXIV, pag. 53; ferner »Knochenkrankheiten« im Handbuch von Pitha und Billroth, Bd. II, pag. 373) »sehr unvollkommen ausgebildete, unregelmässig gestaltete, mit wenigen kurzen Ausläufern versehene und oft von einem eigenthümlichen, kapselartigen Ringe umgebene Knochenkörperchen« nennt, sind, wie ich mich aus vielen meiner Callospräparate überzeugte, Knorpelzellen, die in metaplastischer Ossification begriffen sind; die »eigenthümlich glasige Beschaffenheit« der Grundsubstanz zwischen denselben ist hyalines Knorpelgewebe. Die Abbildung, welche Volkmann am letztcitirten Ort pag. 238, Fig. 32, von solchen Zellen giebt, zeigt ganz deutlich, dass darunter Knorpelzellen zu verstehen sind. Natürlich gilt alles dieses auch für sonstige nicht callöse periostitische Auflagerungen. — Die Schlussfolgerungen, welche Volkmann am ersteren Ort zu Gunsten der Expansion des Knochengewebes aus den Veränderungen im Callus zieht, halte ich nicht für stichhaltig, weil er die wahre Natur dieser Knorpelzellen verkannte.

Menge Knochenbalken gebildet werden, die durch weite, unregelmässige Markräume von einander getrennt sind, das bekannte Bild der Osteophytbildung. — Dabei erfährt aber auch die Substantia compacta eine Auflösung in zahlreiche, von vielen grösseren und kleineren Markräumen durchsetzte Knochenbalken, die unter sich in Verbindung stehen. Diese Markräume communiziren sowohl mit dem Markgewebe des Tubus medullaris als mit den Granulationsräumen der periostitischen Auflagerung. Dazu kommt noch trabeculäre, intramedulläre Ossification, so dass schliesslich ein buntes Gemisch von Knochenbalken und Markräumen die ganze Umgebung des Ringes einnimmt, der mitten drin liegt. Die Grenzlinien der Substantia compacta sind verwischt und es ist unmöglich zu entscheiden, ob der Ring sich innerhalb oder ausserhalb derselben befindet. Die Markhöhle aber ist unter dem Ring durch Mark-Ossificationen verengt.

Was ich als sehr gewöhnlichen und charakteristischen Befund bei diesen Ringversuchen besonders betonen möchte, ist das Auftreten von Markräumen in der Substantia compacta und zwar im weiteren Verlauf nicht bloss gerade unter dem Ring, sondern auf grössere Entfernung ober- und unterhalb desselben. Diese Markräume sind meist langgestreckt und haben glatte Wandungen, wenn der Versuch lange gedauert hat, die Reaction vorüber und das Wachsthum vollendet ist. Im Anfang aber sind sie vielbuchtig und enthalten Riesenzellen. Die Knochenrinde wird durch diese langgestreckten, schmalen Markräume in verschiedene Lamellen gespalten, die sich schliesslich wieder verdicken und statt der Compacta haben wir so eine Art Spongiosa. Es ist dann schwer oder unmöglich zu entscheiden, welche Lage der Ring zur ursprünglichen Rinde hat.

Im frisch entzündlichen Stadium trifft man sowohl in den Granulationsräumen, welche sich in der Knochenrinde bilden, als in denjenigen zwischen den Knochentrabekeln der medullären Ossification viele, manchmal sehr grosse und kernreiche Riesenzellen und es ist nicht daran zu zweifeln, dass diese bei der Markraumbildung activ sind, da sie meistens in den Buchten der Wandungen liegen. Daneben sieht man aber auch, wie bei jeder rareficirenden Ostitis, gewöhnliche Markzellen in den Lacunen.

Wächst nun der Knochen noch weiter, so nähert sich der Ring unter Umständen immer mehr der Markhöhle und zwar dadurch, dass rings um ihn die ursprüngliche Substantia compacta sich trabeculär auflöst, während über ihm neue periostitische Knochenauflagerungen sich absetzen. Aber er tritt nie mit dem Mark in unmittelbare Berührung; immer liegt zwischen Ring und Mark Knochensubstanz, welche jedoch nicht eingebogene Substantia compacta ist, sondern die schon oft erwähnte entzündliche Ossification im Mark, hervorgegangen aus Markgewebe. Es macht ganz den Eindruck, als suche sich das Mark fortwährend durch Dazwischenschieben neuer Schichten von Knochensubstanz vor dem Contact mit dem Ring zu schützen. Recht interessant ist zu beobachten, in wie verschiedener Form diese intramedullären Ossificationen sich präsentiren. Offenbar sind dies theilweise ephemere Bildungen, welche sich jeweilen der Lage des Ringes anpassen, hier aufgelöst werden, zum Theil durch die anliegenden Riesenzellen, dort in etwas anderer Form sich neu bilden. Ist schliesslich

der Knochen vollständig zur Ruhe gekommen, das Wachsthum vollendet, so erfahren diese medullären Knochenpartien ihre letzte Umwandlung: alles Ueberflüssige wird weggenommen, nur eine relativ dünne, manchmal gleichmässige und ziemlich compacte Schichte bleibt und legt sich zwischen Ring und Mark. Befindet der Ring sich jetzt an der Grenze zwischen ursprünglicher Substantia compacta und Mark, so umgiebt diese medulläre Auflagerung denselben halbkreisförmig und bildet so einen starken Vorsprung ins Mark hinein. Diesen Befund zeigt z. B. folgender Versuch:

19) Einer 3 Wochen alten Taube wird ein Ring um die rechte Tibia etwas unterhalb der Mitte derselben gelegt. Zwei Monate nachher wird das Thier getödtet im Alter von 12 Wochen. Das Wachsthum war somit nahezu vollendet. Der Ring liegt bloss an der inneren Seite der Tibia ungefähr auf eine Strecke von 1,5 mm. frei, unbedeckt von Knochen, aber etwas in denselben eingebettet. Hinten, aussen und vorn liegt eine Schicht Knochen über demselben. Der Theil der Diaphyse, wo der Ring liegt, ist beträchtlich verdickt, die Tibia dabei 1,5 mm. länger, als die linke nicht operirte. Auf dem Längsschnitt zeigt sich bei der mikroskopischen Untersuchung folgendes Bild: Auf der inneren Seite (wo der Ring nicht von Knochen bedeckt ist) liegt die Ringfurche in periostitischer Auflagerung. Den Grund der Furche bildet die Substantia compacta, die an dieser Stelle durch medulläre Auflagerung etwas verdickt ist (ganz ähnlich dem Bild auf Taf. III, Fig. I). Auf der gegenüberliegenden Seite des Knochens (hinten — aussen) dagegen ist der Ring gegen die Markhöhle vorgerückt. Denselben umgiebt zunächst eine dicke Schicht Bindegewebe (Fig. 4 c). Darüber liegt nach aussen hin periostitischer Knochen (a). Zwischen Ring (R) und Mark (M) aber findet sich eine ziemlich gleichmässige Schicht intramedullärer Auflagerung (b), welche halbkreisförmig in die Markhöhle hineinragt. Die Havers'schen Canäle in dieser vorgebuchteten Knochenpartie folgen stellenweise der Krümmung und es sieht bei oberflächlicher Betrachtung so aus, als ob dies Substantia compacta sei, welche durch den Ring eingebogen worden ist. Eine genauere Untersuchung aber zeigt, dass die Gefässcanäle viel zahlreicher

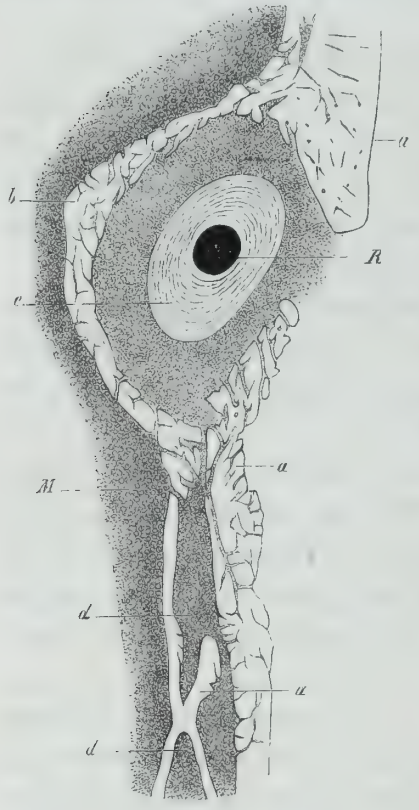

Fig. 4. R Ring. c Bindegewebe um denselben. a Knochenrinde, theils periostitischen Ursprunges, [1]) theils trabeculär aufgelöste Substantia compacta. b intramedulläre Auflagerung. d Markräume in der Knochenrinde. M Mark im Tubus medullaris. — Syst. 1. — Cam. luc. HARTNACK.

1) Beim Herausnehmen des Ringes litt diese periostitische Auflagerung etwas. Daher in der Figur die Lücke über dem Ring.

sind und einen viel unregelmässigeren Verlauf haben, als in der compacten Rinde. Ferner aber sehen wir auch neben dem Ring die Substantia compacta durch Markraumbildung (d) in Trabekel (a) aufgelöst, wie dies gewöhnlich in der Umgebung des Ringes der Fall ist, so dass von einem Uebergang der »geraden Havers'schen Canäle der Substantia compacta« in diejenigen der medullären Auflagerung nicht die Rede sein kann.

Hier liegt also der Ring erst zur Hälfte innerhalb des Tubus medullaris. Befindet er sich aber ganz innerhalb desselben, dann ist der Draht rings herum von einer Knochenschicht umgeben, die nur noch durch ein paar Ausläufer mit der Knochenrinde zusammenhängt und auf dem Längsschnitt sich als Ring präsentirt, in dessen Lumen der Drahtring liegt. Diesen Befund erhielt ich in folgendem Versuch.

20) Einem 20 Tage alten Kaninchen wird ein Ring um die rechte Tibia gelegt oberhalb der Mitte der Diaphyse. Nach 5 Monaten wird das Thier getödtet. Vom Ring ist an der Innenseite der Tibia ein kurzes Stück sichtbar, der übrige Theil ist von Knochen bedeckt. Also auch hier liegt der Ring excentrisch. Auf dem Längsschnitt zeigt das mikroskopische Bild auf der inneren Seite der Tibia die bekannte Furche in periostitischem Knochen. Gegenüber aber (hinten — aussen), wo der Ring nicht sichtbar gewesen war, sieht man denselben jetzt innerhalb der Knochenrinde liegen, welche in Trabekel aufgelöst ist (Fig. 5). Der Ring (R) aber ist rings von etwas Bindegewebe (c), sodann von Knochen (b) umgeben, der ein compactes Gefüge zeigt. Durch diese (auf dem Querschnitt als Ring erscheinende) Knochenschicht ist er von dem Markgewebe (M) abgeschlossen. Zwischen Ring und Periost findet sich in diesem Fall weniger starke periostitische Ossification (a), als dies gewöhnlich der Fall ist. In diesem Befunde zeigt die intramedulläre, den Ring umschliessende Knochensubstanz wieder ein etwas anderes Gefüge, als in dem letzten Fall: die Gefässcanäle verlaufen unregelmässig und sind spärlich. Daneben sieht man noch eine Anzahl Haversian spaces, als ob Resorption und Wiederauflagerung von Knochen stattgefunden hätte.

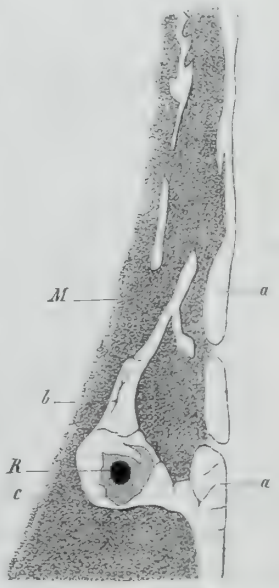

Fig. 5. R Ring. c ihn umgebendes Bindegewebe. b ihn umgebender medullärer Knochen. a Theile der (periostitisch gebildeten) Knochenrinde. M Mark im Tubus medullaris. — Syst. 1. — Cam. luc. HARTNACK.

Ob diese intramedullären Knochenmassen nach und nach gänzlich schwinden, so dass der Ring schliesslich, wie die Stifte, frei im Marke liegt, weiss ich nicht. Es ist wahrscheinlich, aber jedenfalls geht diese Resorption viel langsamer von Statten als bei den Stiften.

Die Excentricität des Ringes in den beiden letzten Versuchen (s. die schematische Figur 6, welche die Lage des Ringes im letzten Versuche zeigt spricht natürlich auch nicht sehr zu Gunsten der Expansion. Ich möchte aber darauf kein sehr grosses Gewicht legen.

Das bisher Geschilderte zeigt den gewöhnlichen Gang der Dinge bei den Ringversuchen. Die beiden letzten Experimente repräsentiren das Endstadium. Es giebt aber eine Zahl von Befunden, welche von den bisher erwähnten abweichen, wie es ja leicht verständlich ist, dass in diesen pathologischen Bildungen grosse Mannigfaltigkeit und Regellosigkeit herrscht. Einige von den bisherigen abweichende Bilder werde ich im Folgenden noch berühren.

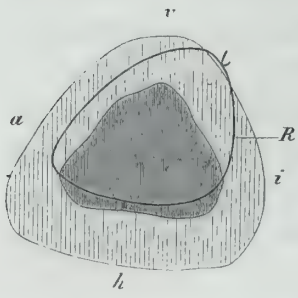

Fig. 6. Querschnitt durch die Tibia (Vers. 20). Excentrische Lage des Ringes R. — v. vordere, i innere, a äussere, h. hintere Seite der Tibia.

Hauptsächlich in den letzten Stadien der Wanderung des Ringes (aber auch früher schon hie und da) kommen Befunde zu Stande, welche einen verführen könnten, die Scheidewand zwischen Ring und Mark für eingebogene Knochenrinde zu halten (z. B. in Fig. 4). Die Vollendung des Wachsthums giebt dieser vorher beständig wechselnden, medullären Schichte von Knochensubstanz, indem dieselbe, wenn sie (wie in Fig. 4) nur ins Mark vorspringt, ein functions- (stütz-) fähiger Bestandtheil der Knochenwand bleibt, eine gewisse definitive Structur. Dadurch erhält dieser intramedulläre Knochen eine gewisse Aehnlichkeit mit normaler Substantia compacta. Der Irrthum, denselben für eingebogene Knochenrinde zu halten, kann aber nur dann entstehen, wenn seine Genese während der Wanderung des Ringes nicht verfolgt wurde. Thut man dies aber, berücksichtigt man die successiven Veränderungen, welche durch die Anwesenheit des Ringes sowohl in der eigentlichen Substantia compacta als im Mark verursacht werden und welche ich im Vorhergehenden zu schildern mich bemühte, so kann man darüber nicht im Zweifel sein, dass die Verengerung der Markhöhle nicht von Einbiegung herrührt, sondern von intramedullärer Auflagerung.

Offenbar hat ein ähnliches Bild, wie Fig. 4 es zeigt, Wolff zu dem Ausspruch veranlasst, die Knochenrinde werde durch den Ring eingebogen. Dass die makroskopisch so häufig wahrnehmbare Verengerung der Markhöhle, die alle Grade von einer leichten, kaum wahrnehmbaren, bis zur vollständigen, den Markraum verschliessenden Verengerung annehmen kann, nicht ohne Weiteres mit Einbiegung der Knochenrinde identisch erklärt werden darf, ist klar. Es wäre ja sehr wohl möglich, dass medulläre, entzündliche Auflagerungen auf die Innenseite der Knochenwand die Verengerung unter dem Ring produciren. Da nun aber die eingebogene Knochenpartie nicht die bekannte Structur entzündlich abgelagerten Knochens zeige, glaubt damit Wolff die Einbiegung auch durch das mikroskopische Präparat bewiesen zu haben. Allein nicht immer lässt sich die medulläre Auflagerung »durch ihre verschiedene Färbung und durch den von dem Verlauf der ursprünglichen Haversischen Canälchen sehr verschiedenen, grosse quadratische Figuren bildenden Gefässverlauf auf den ersten Blick unterscheiden«, nicht immer ist es so leicht, »diese pathologischen Auflagerungen als solche zu erkennen«. Wolff weiss ja ohne Zweifel aus der zweiten Arbeit von Strelzoff, dass der normalerweise vorkommende intramedulläre Knochen die gleiche Structur besitzt, wie der periostale. Dass bei den Ringversuchen die medulläre

Auflagerung aber ganz den Charakter des physiologischen intramedullären Knochens tragen kann, möge folgender Versuch zeigen.

21) Einer 3 Wochen alten Taube wird in der Mitte der rechten Tibia ein dünner Ring um diese gelegt. Nach 3 Monaten wird die Taube getödtet. Die operirte Tibia ist spindelförmig verdickt, am stärksten da, wo der Ring liegt. Die Oberfläche des Knochens ist ziemlich glatt. An dieser Stelle beträgt die Dicke 0,8 mm. mehr, als bei der andern Tibia. Der Ring liegt rings herum frei zu Tage, etwas mehr als zur Hälfte in den Knochen versenkt. Nur vorn, an der Crista tibiae, ist er circa 1 mm. weit von einer dünnen Lage Knochen bedeckt. Auf dem Längsschnitt zeigt sich folgendes Bild: makroskopisch ist an der Stelle, wo der Ring liegt, keine Verengerung der Markhöhle sichtbar, mikroskopisch aber zeigt die Substantia compacta gerade unter dem Ring eine leichte Vorbuchtung gegen das Mark hin. Alle Bemühungen aber, auch eine entsprechende Einbiegung der Havers'schen Canäle an dieser Stelle zu finden, sind erfolglos. Dagegen kann man auf allen Präparaten deutlich sehen, dass die Knochenwand fast der ganzen Diaphyse aus zwei Schichten besteht, der ursprünglichen Substantia compacta und einer darüber gelagerten Schichte periostitischer Auflagerung, die da am dicksten ist, wo der Ring liegt. Nur der Grund der Rinne, in welcher der Ring sich befunden hatte, liegt im Bereich der ersteren Schichte, die Wände der Rinne aber werden von periostitischem Knochen gebildet. Die deutliche Linie, die sonst überall die beiden Schichten trennt, ist durch die Ringfurche unterbrochen resp. verliert sich dort in die vielen Linien, welche zahlreichen Haversian spaces angehören. An einigen Präparaten ist aber folgendes, höchst bezeichnende Bild wahrnehmbar (s. Taf. III, Fig. 1). Die scharfe Grenzlinie zwischen periostitischer Auflagerung (b) und Substantia compacta (a) läuft hart unter der Ringfurche (R) ohne Unterbrechung hinweg und zwar ganz gerade, ohne die mindeste Einbiegung. Und doch ist gerade an dieser Stelle ein leichtes Vorspringen der Substantia compacta gegen das Mark hin wahrnehmbar (c). Wäre diese Vorbuchtung durch Einbiegen der Substantia compacta entstanden, so müsste auch die erwähnte scharfe Grenzlinie eine entsprechende Einbiegung zeigen. Dies ist aber nicht der Fall. Also beruht die Vorbuchtung (c) auf einer Verdickung der Substantia compacta daselbst und diese Verdickung rührt von intramedullärer Auflagerung her. Es wäre aber nicht möglich, aus der Structur dieser eingebuchteten Partie dieselbe als intramedulläre Auflagerung zu erkennen, wenn nicht das Fehlen einer Einbiegung der erwähnten Grenzlinie die Sache klar machen würde. Das mikroskopische Bild der Auflagerung entspricht in diesem Falle ganz demjenigen des normalerweise in vielen Knochen vorkommenden intramedullären Knochens, dessen Genese und Bedeutung Strelzoff eingehend schilderte[1]). Er fand die intramedulläre Ossification bei allen Röhrenknochen der Tauben, am umfangreichsten in der obern Hälfte der Tibia. Ich kann dem nur hinzufügen, dass auch beim Kaninchen (Tibia) die intramedulläre Ossification einen grossen Antheil nimmt an der Bildung der

1) Unters. aus dem patholog. Institut zu Zürich. II. Heft, pag. 166 ff.

Knochenrinde (namentlich der inneren Seite) und dass es sehr schwer ist, die Schichte des intramedullär gebildeten Knochens als solche zu erkennen, sobald der endochondrale Knochen, der ausserhalb des intramedullären liegt, seine Knorpelreste verloren hat. Denn der intramedulläre Knochen gleicht vollständig dem ganz alten endochondralen, namentlich aber dem periostalen Knochen, dessen Ossificationstypus derselbe ist. — Damit glaube ich die Behauptung Wolff's, dass die medullären Auflagerungen immer leicht zu erkennen seien, widerlegt zu haben. Die durch entzündliche Reizung entstandene Ablagerung braucht nur langsam zu geschehen, so gleicht sie vollständig der normalen intramedullären Knochensubstanz.

Dass in dem eben geschilderten Versuche der Ring, trotz der dreimonatlichen Versuchsdauer, nicht tiefer im Knochen liegt, rührt daher, dass dieser nach der Operation, i. e. nach der dritten Lebenswoche nicht mehr so stark an Dicke zunahm, als hiezu erforderlich gewesen wäre.

Wie sehr aber ein solcher Ringversuch störend in die normale Entwicklung des Knochens eingreift, ist sehr deutlich auch an diesem Knochen zu sehen. Fig. 1 zeigt bei d einen vollständigen Schwund der ursprünglichen Substantia compacta, so dass das Mark unmittelbar an die periostitische Auflagerung stösst, welches Entzündungsproduct somit an Stelle der normalen Knochenwand getreten ist. Die traumatische Ostitis hat hier den Knochen zum Schwinden gebracht und dass man jetzt an dieser Stelle keine Lacunen im Knochen sieht, dass vielmehr der an die Markhöhle grenzende Contour der Knochenwand vollständig glatt ist, rührt daher, dass der Entzündungsprocess längst abgelaufen ist. Diese hier zu beobachtende Störung der Architectur des Knochens macht es erklärlich, warum in einem andern Fall der Ringversuch zu einer Fractur des Knochens führte. Der Ring war um die Tibia eines 20 Tage alten Kaninchens gelegt worden. Beim Tode des Thieres (nach 5 Monaten) fand sich an der Stelle, wo der Ring lag, eine durch Callusmassen vereinigte, noch nicht sehr alte Fractur. Wahrscheinlich hat auch hier die rareficirende Ostitis einen ähnlichen Schwund der Substantia compacta herbeigeführt, der dann, unterstützt durch die Markraumbildung in der Compacta, zur Fractur führte, weil die periostitische Auflagerung nicht genug Festigkeit bot.

Bevor ich die Ringversuche verlasse, muss ich noch einen Punct berühren, der von Wolff in seiner letzten Mittheilung zur Vertheidigung seiner Ansichten herbeigezogen wird. Wäre es nicht möglich, dass die Resorption von Seite der Markhöhle unter dem Ring durch dessen Anwesenheit gehindert oder aufgehoben würde, während ober- und unterhalb desselben die Resorption ruhig an der Erweiterung der Markhöhle weiter arbeiten würde, dass somit die unter dem Ring in die Markhöhle vorragende Knochenschichte alte, nicht resorbirte Substantia compacta wäre? Wolff beantwortet diese sehr berechtigte Frage dahin, dass eine solche Annahme unmöglich sei, weil sonst die Havers'schen Canäle in der »eingebogenen Stelle« geradlinig, parallel den übrigen Canälen der Substantia compacta verlaufen und zu beiden Seiten der Vorbuchtung abgebrochen erscheinen müssten, was aber an seinen

Präparaten nicht der Fall sei. Nun besitze ich aber eine Anzahl Präparate von mehreren Versuchen, wo dies der Fall ist. Es laufen hier die Gefässcanäle in dem vorspringenden Knochen theilweise parallel der Längsaxe des Knochens und endigen abgebrochen am Rande der Vorbuchtung. Folgender Versuch möge hiefür als Beispiel dienen.

22) Einer 3 Wochen alten Taube legte ich in der Mitte der Diaphyse einen Ring um die Tibia, der mässig fest zugeschnürt wurde, damit er nicht auf den Knochen drücke. Gleichwohl erzeugte er eine ziemlich starke Periostitis; denn als 3 Monate nachher die Taube getödtet wurde, war die Diaphyse der operirten Tibia beträchtlich verdickt. An der inneren Seitenfläche war der Ring sichtbar, auf der äusseren Seite lag eine dünne, hinten aber eine starke Schicht Knochen über demselben, welche glatt über ihn hinweglief. Der Längsschnitt durch den Knochen zeigte in der hintern Wand in der Umgebung des Ringes folgende Verhältnisse. Die Markhöhle ist durch eine gerade, unter dem Ring (R) liegende starke Hervorragung von Knochensubstanz verengt (Taf. III, Fig. 2 b). Die Gefässcanäle, welche diese enthält, verlaufen gerade in der von Wolff bestrittenen Weise (s. Fig.). Auch sieht die Vorragung (b) gar nicht einer Einbiegung ähnlich, sondern vielmehr einem stark zernagten Stück stehen gebliebener Substantia compacta. Ob sie dies aber wirklich ist, wage ich nicht zu entscheiden. Denn die medullären Auflagerungen bieten zu verschiedene Form und Structur. Nichts ist trügerischer, als die entzündlichen Ossificationsproducte. Darum will ich auch gar nicht behaupten, dass nicht zufällig einmal die Gefässcanäle in einer solchen Markauflagerung die von Wolff beschriebene Einbiegung zeigen können. Es ist ja sehr wohl möglich, dass dieselben sich im Laufe der Zeit mit denjenigen in der übrigen Knochenrinde in Verbindung setzen, wodurch dann dieses täuschende Bild entsteht. Ebensogut können sie aber auch den Verlauf zeigen, wie er in diesem Präparat bei b zu sehen ist. Ich lege darum grösseren Werth auf die Genese dieses streitigen Knochenterritoriums.

Fig. 2 veranschaulicht ferner noch die Auflösung der inneren Schichte der Knochenrinde in Trabekel (c) von etwas anderer Form als gewöhnlich. Auch sieht man im Mark (M) zerstreut noch kleine Reste von Mark-Ossificationen. Ueber dem Ring liegt eine ziemlich dicke und compacte Schichte von periostitischem Knochen (a).

Mehrere Versuche, wo die pathologischen Processe noch umfangreicher waren, als in den bisher erwähnten, übergehe ich, weil sie nur das schon oft Gesagte bestätigen.

Resumiren wir kurz dasjenige, was sich aus meinen Ringversuchen abstrahiren lässt, so ist in erster Linie hervorzuheben, dass alle Ringpräparate ohne Ausnahme die Spuren pathologischer Veränderungen tragen (die sehr oft freilich bloss mit Hülfe des Mikroskopes recht deutlich werden). Die Ringe verursachen, auch wenn sie die nöthige Dünne besitzen, eine unverhältnissmässig starke entzündliche Reaction. Der Knochen würde in jedem Fall, statt eingebogen zu werden, durch den Druck des Ringes arrodirt. Da alle Befunde pathologische sind, kann daraus kein Schluss auf das normale Wachsthum gezogen werden. Die

Resultate der Ringversuche können weder zu Gunsten der Expansions-, noch zu Gunsten der Appositionstheorie interpretirt werden. Auch die schliessliche excentrische Lage des Ringes (s. Fig. 6), die noch am ehesten für die Appositionstheorie spricht, halte ich deshalb nicht für unbedingt beweisend, weil eben auch sie durch die pathologischen Vorgänge verursacht werden könnte, welche bei diesen Versuchen Alles dominiren. Sie giebt allerdings sehr stark zu der Vermuthung Anlass, dass da, wo sie sich findet, ungleiche Apposition an der Circumferenz der Knochenoberfläche sie verursacht habe. Aber für einen Beweis ausschliesslich appositionellen Dickenwachsthums kann ich diese excentrische Lage, eben der starken, sie begleitenden pathologischen Veränderungen wegen doch nicht halten.

Meine Ringversuche, denen weder der Vorwurf unrichtiger oder zu gewaltsamer Operationsweise (zu dicke Ringe etc.), noch derjenige ungenügender mikroskopischer Untersuchung gemacht werden kann, berechtigen mich zu dem Ausspruch, dass dieselben gänzlich untauglich sind für die Beantwortung der streitigen Fragen, dass die Schlussfolgerungen, welche Viele aus ihnen glauben ziehen zu können, keine beweisende Gültigkeit haben, dass die Ringversuche somit aus den Versuchsmethoden, welche das normale Wachsthum der Knochen uns klar legen sollen, zu streichen sind. Dagegen können sie beim Studium der Periostitis, Ostitis und der Architecturstörungen des Knochens ausgezeichnete Dienste leisten.

Die Plättchenversuche, denen ich ebenfalls eine eingehendere Untersuchung zu Theil werden liess, brachten mich sehr bald zu der Ueberzeugung, dass sie noch viel unsicherer und unbrauchbarer sind, als die Ringversuche. Schon das machte mich misstrauisch, dass die verschiedenen Experimentatoren bei derselben Thierspecies bald negative, bald positive Resultate erhalten hatten. Während Wegner das Huhn als ausgezeichnet empfiehlt, um die Wanderung der Plättchen gegen die Markhöhle zu beobachten, sagt Ollier, er habe bei diesem Thier nicht reussirt[1]) und empfiehlt umgekehrt Hunde und Kaninchen, die Wegner seinerseits verwirft. Mein Misstrauen wurde vollständig gerechtfertigt, als ich in mehreren Versuchen nach langer Operationszeit die gleichzeitig mit den Plättchen angebrachten Stifte sämmtlich in der Markhöhle, die Plättchen aber an der gleichen Stelle unter dem Periost fand, wo sie bei der Operation hingelegt worden waren. Dies war z. B. der Fall bei den Katzen, welche oben bei den Stiftversuchen mit Nr. 13 und 16 bezeichnet sind. Von nun an war es mir klar, dass ein Versuch, in welchem das Plättchen nicht nach der Markhöhle wandert, absolut nicht als Beweis eines expansiven Dickenwachsthums erklärt werden kann, wie Wolff dies thut, sondern

---

1) Arch. p. Brown-Séquard, 1873, pag. 19.

dass bloss die Versuche, in welchen das Plättchen wandert, verwerthet werden dürfen und zwar zu Gunsten der Appositions- und Resorptionstheorie. — Es handelte sich nun bloss noch darum, zu erfahren, weshalb der Plättchenversuch, den Flourens mit theoretisch ganz richtiger Ueberlegung dem Ringversuch Duhamel's substituiren wollte, in praxi so ungeeignet und unzuverlässig ist. Der Hauptgrund liegt wohl darin, dass es sehr schwer gelingt, das Plättchen unter die osteogene Schichte des Periosts zu bringen. Durch Wegkratzen derselben an der Stelle, wo man das Plättchen hinschieben will, kommt man auch nur selten zum Ziel, indem offenbar an dieser Stelle, theils durch den Reiz des Wegkratzens, theils durch den des aufliegenden Plättchens die osteogene Schichte sehr rasch ersetzt wird, sei es nun von der Seite her, sei es von der unterliegenden Substantia compacta aus durch Herauswuchern von Markzellen aus den Haversischen Canälchen. Hiezu kommt ferner der Umstand, dass bei gewissen Thieren gewisse Knochenflächen, wie ich schon oben bei den Stiftversuchen auseinandersetzte, die längste Zeit hindurch nahezu aplastisch sind, oder doch nur ein sehr träges appositionelles Wachsthum besitzen, so z. B. die innere Fläche der Kaninchen- und Taubentibia.

Diese beiden Momente verursachen wohl am häufigsten das Liegenbleiben des Plättchens unter dem Periost. Dazu mögen noch andere, unbekannte Factoren hinzukommen. Ich glaube nicht, dass Ungeschicklichkeit von meiner Seite oder falsche Operationsmethode an dem negativen Resultat fast aller meiner Plättchenversuche schuld waren, weil auch die übrigen Experimentatoren dieselben Erfahrungen mit den Plättchen machten, wie ich.

Der häufigste Befund in meinen 25 Versuchen (wobei öfter 2 Plättchen zugleich angebracht wurden) war der, dass am Ende der Versuchszeit, mag diese nun 8 Tage oder 3 Monate gedauert haben, das Plättchen in einer Furche des Knochens lag, deren Ränder ganz scharf den Kanten des Plättchens angepasst waren. Bei der mikroskopischen Untersuchung zeigte es sich dann, dass die Furche nur einer periostitischen Auflagerung neben dem Plättchen ihre Entstehung verdankte. Oft war der Grund der Furche (welchem also das Plättchen unmittelbar auflag) auch von einer dünnen Schichte periostitischer Auflagerung gebildet. In anderen Fällen aber bildete die Substantia compacta den Grund derselben und es zeigte dann in diesen Befunden die Grundfläche meist Arrosionsbuchten mit und ohne Riesenzellen. Auch in der Substantia compacta zwischen Furche und Mark traf ich hie und da kleine, buchtige Granulationsräume, ähnlich wie bei den Ringversuchen. Hatte aber die Versuchszeit lange gedauert, so dass mittlerweile das Wachsthum des Knochens vollendet war, so fand ich den Grund der Plättchenfurche, ob sie nun von periostitischem Knochen oder alter Substantia compacta gebildet wurde, glatt und mit einer gleichmässigen Schichte von faserigem Bindegewebe überzogen. Die Furche sah ich hauptsächlich dann sich bilden, wenn das Plättchen quer zur Längsaxe des Knochens lag und gebogen eine gewisse Partie der Knochenoberfläche umfasste. Einmal erhielt ich aber dabei auch den von Wolff und Ollier schon erwähnten Befund, dass nämlich unter dem Plättchen statt der Furche eine

genau der Grösse des Plättchens entsprechende Erhabenheit sich fand von deutlich periostitischer Natur.

Ich möchte von allen meinen Plättchenversuchen bloss zwei als bedeutsam und brauchbar hervorheben. Der eine ist geeignet, einen Ausspruch von Wolff zu widerlegen, der indirect auch gegen meine Auffassung von der Einbiegung bei den Ringversuchen sich richtet. Er sagt nämlich in seiner ersten Mittheilung[1]), dass unter den Plättchen die Markhöhle nie durch medulläre Auflagerungen verengt werde. Dies ist nicht richtig, wie folgender Versuch, als Beispiel von vielen mit ähnlichem Befund, zeigen soll.

23) Einer 3 Wochen alten Taube legte ich 2 Plättchen in der Längsrichtung des Knochens unter das Periost, das eine in der oberen, das andere in der unteren Hälfte der Diaphyse. Nach 3 Monaten wurde die Taube getödtet. Das untere Plättchen war zur Hälfte mit einer dünnen, das obere ganz mit einer ziemlich dicken Schicht Knochen bedeckt. Auf dem Längsschnitt durch die entkalkte Tibia zeigt sich sowohl unter dem oberen als dem unteren Plättchen eine ins Mark vorragende, medulläre Auflagerung, die in dem mikroskopischen Präparate sehr leicht als solche zu erkennen ist (s. Taf. III, Fig. 6). Das Plättchen (P bezeichnet die Spalte, in der es gelegen hatte) liegt hier etwas näher der Markhöhle (M), als gewöhnlich der Fall war. Die medulläre Auflagerung (a) ist auf die Stelle beschränkt, wo das Plättchen liegt und zeigt trabeculäre Structur. — Diese und alle ähnlichen Befunde stehen ganz in Einklang mit denen bei den Ringversuchen. Beide Mal ist der Reiz des Fremdkörpers die Ursache zu medullärer Auflagerung in seiner unmittelbaren Nähe und die dadurch geschaffene Verengerung der Markhöhle beruht weder in dem einen noch in dem andern Fall auf einer Einbiegung der Substantia compacta.

Während bei dieser Taube das Plättchen nicht bis zur Markhöhle vordrang, zeigt der folgende hier noch zu erwähnende Fall dasselbe zum Theil in der Markhöhle angelangt.

24) Einem 13 Tage alten Kaninchen brachte ich zwei Plättchen in der Querrichtung unter das Periost, so dass sie, über die Fläche gebogen, fast die halbe Circumferenz des Knochens umfassten und zwar die innere und hintere Seite derselben. Das eine lag in der oberen Hälfte der Diaphyse (13 mm. vom obern Ende des Knochens entfernt), das andere in der unteren Hälfte derselben (4 mm. von der untern Knorpelgrenze). An der Stelle, wo ich die Plättchen hinschob, entfernte ich vorher so gut als möglich die osteoplastische Schichte des Periostes. — Nach 5 Monaten wurde das Thier getödtet. Von den Plättchen sah man nichts. Die Tibia war etwas dicker als die andere. Nach längerem Verweilen in Milchsäure, wobei der Knochen etwas durchsichtig wurde, sah ich die beiden Plättchen in der Tiefe des Knochens. Auf successiven Querschnitten durch die Tibia zeigte sich das untere Plättchen ganz nahe der Markhöhle und zwar mit dem einen Ende, welches an der hinteren Seite der Tibia gelegen hatte, etwas näher als mit dem andern. Das obere Plättchen aber lag mit dem einen Ende (s. Taf. III, Fig. 3) ganz in der Mark-

1) Berliner klin. Wochenschr. 1868.

höhle (M), während das andere Ende sich derselben fast gar nicht genähert hatte. Dieses letztere Ende des Plättchens (P) liegt in der Partie des Knochens (innen-vorn), wo ich gewöhnlich die Stifte eintrieb und wo, wie wir gesehen haben, ein sehr träges appositionelles Dickenwachsthum stattfindet. Deshalb war hier auch die Markhöhle nicht so sehr gegen das Plättchen vorgedrungen, wie hinten-innen, wo dieselbe die Schranke, welche das Plättchen bildete, überschritt (b). Man sieht in diesem, über das Plättchen hinausgedrungenen Theil der Markhöhle längs des Plättchens noch einige kleine Knochenpartikel (a). Die Untersuchung der ganzen Zahl successiver Querschnitte durch diese Gegend des Knochens zeigte mir ihre Herkunft. Es bildeten sich bei der Erweiterung der Markhöhle zuerst jenseits des Plättchens (bei b) eine Anzahl Markräume, die, grösser werdend, zuletzt confluirten. Die Einschmelzung des Knochens ging nun von da aus centripetal vor sich und es wurde jetzt auch die vor dem Plättchen liegende Knochenschicht (bei a) allmälig resorbirt. Auf einem grossen Theil der Präparate sind die kleinen Reste (a) schon geschwunden. Diesen Modus der Markhöhlenerweiterung beobachtete ich auch anderwärts und ich glaube, dass er der gewöhnliche ist. So fand ich dasselbe bei der Untersuchung der (bei den Stiftversuchen erwähnten) Katzentibia. Auch hier hatten sich an vielen Stellen nahe der Markhöhle kleinere und grössere unregelmässige Markräume gebildet, deren gegen die Markhöhle liegende Wand Lacunen und Riesenzellen zeigte, was anzudeuten scheint, dass die innerste, die Markhöhle begrenzende Schichte der Substantia compacta an diesen Stellen durch centripetale, nicht centrifugale Resorption, wie man gewöhnlich annimmt, aufgezehrt wird.

Auch dieser Versuch bestätigt die bei den Stiftversuchen aufgefundene Thatsache, dass an der inneren Seite der Kaninchentibia nur geringe Apposition und keine gegen die Periostseite vorschreitende Erweiterung der Markhöhle stattfindet. Denn wie schon erwähnt ist auf der Innenseite der Tibia das Plättchen dem Marke nicht näher gerückt, es zeigt noch dieselbe Entfernung von demselben, wie bei der Operation. Die ziemlich dicke Schichte von Knochen, welche hier über dem Plättchen liegt, ist zum Theil periostitischen Ursprunges. Wie ja oben erwähnt wurde, war die Diaphyse der Tibia in toto etwas verdickt. Ueberhaupt bin ich mit der Ansicht von Wegner, dass man es bei den Plättchenversuchen ausser mit medullärer Auflagerung »mit keinerlei pathologischen Vorgängen zu thun habe«, nicht ganz einverstanden. Die Plättchen verursachen, wie die Ringe, in ihrer Umgebung eine rareficirende Ostitis, wie auch in Taf. III, Fig. 3 an den kleinen (vielbuchtigen) Markräumen zu erkennen ist, welche längs der Plättchenspalte sich vorfinden. Ferner produciren sie immer auch periostitische Auflagerungen. Nur sind alle diese Störungen nicht so intensiv, wie bei den Ringversuchen.

Die Schlussfolgerungen, welche ich aus meinen Plättchenversuchen ziehe, sind folgende:

1) Die Versuche mit Plättchen sind im höchsten Grade unzuverlässig und durch solche mit feinen Stiften zu ersetzen.

2) Das Liegenbleiben des Plättchens unter dem Periost ist kein Beweis dafür, dass der Knochen durch Expansion an Dicke zunimmt.

3) Es findet unter Umständen eine Wanderung der Plättchen gegen die Markhöhle hin statt, die zu Gunsten der Appositions- und Resorptionstheorie spricht.

Da die ausführlichere experimentelle Arbeit von Gudden über das Wachsthum der Schädelknochen[1]) erst in den letzten Tagen in meine Hände kam, kann ich bloss noch anhangsweise dieselbe hier kurz berühren. Ich fühle mich dazu gedrungen, weil mir die Experimentationsmethode Gudden's nicht ganz fehlerfrei erscheint und seine daraus gezogenen Schlüsse deshalb anfechtbar sind. Die Einwendung, welche Wegner den Versuchen Gudden's macht, ist sehr richtig: »Es widerspricht aller Erfahrung, dass in einem so thätigen Gewebe, wie der wachsende Knochen, künstliche Hohlräume wochenlang unverändert bleiben sollen.« Ich möchte nur noch darauf aufmerksam machen, dass, wie Gudden selbst sagt, die gebohrten Löcher bei 7—8 Wochen alten Schädeln sehr häufig sich in der Weise verändern, dass an der äussern Schädelfläche das runde Loch in ein mit der Spitze gegen die bezügliche Naht vorschiebendes Dreieck sich verwandelt hat[2]). Gudden ist der Ansicht, dass die periostale Ossification an der Aussenfläche des Schädels stärker sei, als an der inneren Fläche. Diese periostale Knochenbildung wird aber den Substanzverlust auszufüllen suchen. Thut sie dies nicht ganz gleichmässig, so verschiebt sich die äussere Oeffnung des Bohrloches. Die von Gudden beobachtete Umgestaltung des runden Loches in ein dreieckiges beruht sehr wahrscheinlich auf solcher theilweiser Ueberlagerung der Ränder des Loches mit periostalem Knochen.

Es ist doch auffallend, dass Hunter zwei Löcher, die er vermittelst Cauterisation am Metatarsus des Huhnes angelegt hatte, auseinanderrücken sah (Präp. Nr. 188 des Hunter'schen Museums), dies dagegen nicht beobachtete, als er in einem andern Versuch in zwei ähnliche Löcher, ebenfalls am Metatarsus des Huhnes, 2 Schrotkörner einlegte (Präp. Nr. 189 des Hunter'schen Museums).

Ich würde für ähnliche Versuche an den Schädelknochen junger Thiere folgendes Verfahren empfehlen, das zwar von mir noch nicht angewendet wurde, das ich aber in Gebrauch ziehen würde, sobald sich mir eine Gelegenheit zu solchen Versuchen bieten sollte. An den Stellen, wo man die Marken anbringen will, werden feine Löcher gebohrt, aber mit möglichster Schonung der inneren Knochenhaut (Dura). In diese Löcher werden kleine Pfröpfe eines rasch erhärtenden Amalgames (ähnlich wie man es zum Füllen cariöser Zähne gebraucht) eingebracht und durch sanftes Drücken vollständig dem Bohrloch adaptirt, so zwar, dass womöglich an der Innenfläche des Knochens das schmiegsame Metall sich auf dem intact gelassenen, straffen, innern Periost (Dura) ein wenig über die Ränder des Loches

---

1) Experimental-Untersuchungen über das Schädelwachsthum. München 1874.

2) l. c. pag. 27.

hinaus ausbreiten würde. Auch auf der äusseren Seite liesse man den Rand der Marke in Form eines (sehr kleinen) Nagelkopfes über die Grenzen des Bohrloches etwas hinüberragen. Alsdann brächte man mit einer Nadel in dem noch weichen Metall ein Grübchen an, in das nach der Erhärtung die Zirkelspitze gesetzt würde. Damit hätte man eine Marke geschaffen, die weder sich verschieben noch herausfallen könnte. Sie wäre durch die nagelkopfartige Verbreiterung an beiden Enden davor bewahrt. Je nach der Zeitdauer, welche man dem Versuche geben wollte, müsste man die äussere, das Grübchen tragende, Hervorragung der Marke niedriger oder höher formen, um sie vor zu rascher Bedeckung mit Knochen zu bewahren. — Solche Marken wären jedenfalls den Drahtschlingen, welche man, analog wie an den andern platten Knochen, ja auch an den Schädelknochen anwenden könnte, vorzuziehen.

Ich erwähne dieses alles deshalb hier noch, weil, wie mir scheint, auf die Ausführung der mechanischen Versuche das meiste ankommt. In Wolff's Versuchen rückten die Stifte gewiss nur deshalb auseinander, weil sie nicht genügend (d. h. nicht mit der Spitze in der gegenüberliegenden Wand) fixirt waren. Um wie viel mehr müssen blosse Bohrlöcher zu Irrungen Veranlassung geben!

Die Störungen des Längenwachsthums.

Von allen Forschern, welche beim Studium des Knochenwachsthums von den mechanischen Versuchen Gebrauch machten, ist bloss Ollier eingehender auf die Frage eingetreten, welche pathologischen Vorgänge — namentlich auch in Bezug auf das Wachsthum — durch diese Experimente angeregt werden. Er machte schon früh darauf aufmerksam, dass jeder dieser mechanischen Versuche, wenn er am wachsenden Knochen gemacht werde, als traumatischer Reiz eine gewisse Einwirkung auf das Längenwachsthum desselben habe, ganz abgesehen von den periostitischen Auflagerungen und Mark-Ossificationen in der Umgebung des betreffenden Fremdkörpers. Dann wies er nach, dass jede Reizung im diaphysären Theil des Knochens, möge sie nun das Periost, das Mark- oder das Knochengewebe betreffen, unter Umständen eine abnorme Verlängerung des jungen Knochens zur Folge habe und diese namentlich in oft unerwarteter Stärke bei Wegnahme eines Stückes Periost eintrete. Das Zustandekommen dieser Verlängerung erklärte er damit, dass die im Diaphysentheil des Knochens erregte Entzündung, wenn sie einen gewissen Grad nicht übersteige, auf den Epiphysenknorpel einen Reiz ausübe, der zu kräftigerer Proliferation der Knorpelzellen, zu grösserer Activität der vitalen Vorgänge überhaupt den Anstoss gebe, womit auch eine vermehrte Knochenauflagerung in der Ossificationslinie Hand in Hand gehe. Durch diese indirecte Reizung werde also das Längenwachsthum gesteigert. Schreite aber die Entzündung weiter gegen die Epiphyse hin fort und ergreife somit den »juxta-epiphysären« Bezirk, oder werde die Reizung von Anfang an ganz nahe dem Knorpel angebracht, so afficire dies denselben in ganz anderer, gerade entgegengesetzter Weise: die Wachsthumsvorgänge werden nicht mehr beschleunigt, sondern unterbrochen, oder wenigstens verlangsamt und

diese directe Reizung der Bandscheibe hat dann eine Verkürzung des Knochens zur Folge und somit den gleichen Effect, wie eine Abtragung oder Zerstörung der Knorpelfuge[1]). — Ollier hatte zur Feststellung dieser interessanten Thatsachen eine grosse Anzahl von Versuchen gemacht und war dadurch in den Stand gesetzt, einerseits die grosse Bedeutung der Knorpelfuge gegenüber den Verfechtern des interstitiellen Wachsthums nachdrücklich zu betonen, andererseits aber auch die sonderbaren Krankheitsfälle erklären zu können, in denen nach Periostitis, Necrose etc. bei jugendlichen Individuen der kranke Knochen das eine Mal abnorm verkürzt, das andere Mal abnorm verlängert war. Er fand nämlich, dass Processe (Periostitis, Ostitis, Osteomyelitis, Necrose), die bloss das Mittelstück der Diaphyse befallen hatten, fast regelmässig ein abnormes, übermässiges Längenwachsthum des (noch nicht ausgewachsenen) Knochens verursachten. Waren aber die Enden der Diaphyse (die juxtaepiphysären Bezirke) von diesen Entzündungen ergriffen worden, oder hatte sich der Process von den mittleren Partien aus bis dorthin fortgepflanzt, so trat ein Zurückbleiben im Wachsthum und Verkürzung des betreffenden Knochens ein. — Diese beiden Wachsthumsstörungen — abnorme Verlängerung und abnorme Verkürzung — sah er besonders häufig im Gefolge von Ostitis sich einstellen, namentlich wenn sich Sequester, die längere Zeit einen Reizzustand unterhielten, gebildet hatten.

Ollier hat zuerst diese Wachsthumsanomalien genauer studirt. Vor ihm hatten sich nur wenige Forscher damit beschäftigt und wenn sie derselben Erwähnung thaten, so geschah dies nur ganz flüchtig.

Die krankhafte Steigerung des Längenwachsthums findet sich zuerst erwähnt bei Stanley[2]), Paget[3]); ferner bei Gerdy[4]). — Baizeau[5]) und Herpin fanden sie nach Fractur des betreffenden Knochens. Auch Rokitansky[6]) gedenkt einer regelwidrigen Grösse der Röhrenknochen nach Fractur sowie nach Necrose. Humphry[7]) beschrieb einen Fall von Verlängerung des Femur nach Ostitis. Es finden sich ferner in der Casuistik Fälle, wo auch ausserhalb des Knochens liegende Ursachen, z. B. ein Aneurysma arterio-venosum[8]) oder ein chronisches Beingeschwür[9]) krankhafte Verlängerung zur Folge hatten.

In neuerer Zeit hat ausser Ollier namentlich Langenbeck sich mit dieser Frage beschäftigt[10]). Kurz vorher veröffentlichten Weinlechner und Schott[11]) ihre Beobachtungen über

1) Ollier, Traité de la Rég. des os, T. I. chap. V.
2) Treatise on diseases of the bones, 1839.
3) Lectures on surgical pathology, 1853.
4) Maladies des organes du mouvement, pag. 119.
5) Comptes rendus de l'académie des sciences, 1854.
6) Lehrb. der path. Anatomie, II. Bd., 1856, pag. 189.
7) Medico-chirurg. Transact., 1862.
8) Broca, Des anévrismes, 1856.
9) Schneider, Zur organischen Plastik behufs Heilung von Unterschenkelgeschwüren. Archiv f. klin. Chirurgie. Bd. IX, 1868, pag. 921.
10) Berliner klin. Wochenschrift, 1869, pag. 265 ff.
11) Jahrbuch f. Kinderheilkunde, N. F. II. Bd., 1869, pag. 270 ff.

abnormes Längenwachsthum, nachdem ein Jahr vorher Bergmann[1]) die ihm damals bekannte und durch ihn mit einigen Fällen bereicherte Casuistik zusammengestellt hatte. Ferner erschien dann eine grössere Mittheilung von Poncet[2]), welcher 15 Fälle aus dem klinischen Material von Ollier beschrieb. Darunter befinden sich 10 mit abnormer Verlängerung.

In der überwiegenden Mehrzahl der bis jetzt publicirten Fälle war Ostitis (mit Necrose) die Ursache des übermässigen Wachsthums. In einer geringeren Anzahl erscheint die chronische Periostitis als Veranlassung. Dagegen wurden bis jetzt nur wenige Fälle beobachtet, wo Gelenkleiden abnorme Verlängerung der Knochen anregten. Langenbeck[3]) erwähnt einen solchen Fall, wo eine chronische Entzündung des Ellbogengelenkes zu einer 1,5 cent. betragenden abnormen Verlängerung des Humerus geführt hatte. Einen analogen Fall theilen Weinlechner und Schott[4]) mit. Hier hatte eine chronische Kniegelenksentzündung eine Verlängerung des Femur um 1 cent. zu Stande gebracht. In jüngster Zeit (Februar 1875) wurde in einer Sitzung der pathological society of London ein Fall besprochen, bei welchem Mr. Howard Marsh in Folge von chronischer Kniegelenksentzündung eine 1,5 Zoll betragende übermässige Verlängerung des Femur constatirt hatte. In der nachfolgenden Discussion wurde betont, dass solche Verlängerungen nach Gelenkentzündungen sehr selten seien. Immerhin theilten Einige der Anwesenden noch mehrere analoge Fälle mit[5]).

Viel bekannter war von jeher das Zurückbleiben einzelner Knochen im Wachsthum, die abnorme Verkürzung derselben. Hier war Gelenkentzündung mit Caries der Gelenkenden die gewöhnlichste Ursache (abgesehen natürlich von Rachitis, Paralyse etc.). Dann sah man aber auch in Fällen von Ostitis und Necrose die Verkürzung auftreten. Broca[6]), Richet[7]), Rokitansky (l. c.) machten schon auf die Wachsthumshemmungen aufmerksam und schrieben sie einer vorzeitigen Verknöcherung der Epiphysenscheibe zu. Rokitansky erwähnt auch die Necrose als Ursache der Verkürzung. Ferner erwähnt Humphry[8]) diese Verkürzung; dann Boeckel[9]), Weinlechner und Schott (l. c.), Langenbeck (l. c.). Die wichtigsten Mittheilungen kamen hier von Seite Ollier's und Poncet's (l. c.).

Das Zurückbleiben eines Knochens im Längenwachsthum konnte man sich meistens leichter erklären, als das übermässige Wachsthum. Dass die Erklärungsweise von Broca, Richet und Rokitansky (vorzeitige Verknöcherung der Knorpelfuge) jedoch nicht allgemein gültig sei, hatte Ollier schon früh betont[10]). Das übermässige Wachsthum, welches den

1) Petersburger medicin. Zeitschrift XIV, Heft 2, 1868.
2) De l'ostéite au point de vue de l'accroissement des os, Paris 1873.
3) l. c.
4) l. c.
5) British medical journal, 20 Februar 1875.
6) Bulletin de la société anatomique, 1851.
7) Traité d'anatomie medico-chirurgicale.
8) Medico-chirurg. Transact. 1862.
9) Archives de Phys. p. Brown-Séquard, 1870, Nr. 4.
10) Traité de la Rég. des os, T. I, pag. 388.

Knochen sowohl länger als dicker werden liess, erklärte man gewöhnlich aus der chronischen entzündlichen Hyperämie desselben, so Langenbeck[1]). Die Fälle aber, wo der Knochen bloss abnorm lang, aber nicht wesentlich dicker ist, als der der andern Seite, und solcher giebt es viele, wie wir weiter unten sehen werden, liessen sich schon schwieriger deuten. Auch war es ganz unklar, warum eine Ostitis in einem Fall Verlängerung, in einem andern aber Verkürzung des befallenen Knochens zur Folge habe.

In all diese mannigfach variirenden Befunde und ungelösten Fragen haben nun die experimentellen Untersuchungen von Ollier und Langenbeck und theilweise auch die mechanischen Wachsthumsversuche von Ersterem und anderen Forschern — Maas[2]) — neues Licht gebracht, so dass die Bedingungen des Zustandekommens dieser Wachsthumsabnormitäten nun um Vieles klarer sind. Auf Grund seiner, durch die klinischen Beobachtungen noch ergänzten und bestätigten experimentellen Befunde gelang es Ollier die Eingangs erwähnten Gesetze aufzustellen. Wir wissen jetzt, dass der Sitz einer Affection im Knochen von grosser Bedeutung ist für die Art der dadurch verursachten Wachsthumsanomalie. Ferner aber besitzen wir jetzt auch innerhalb gewisser Grenzen die Macht, das Wachsthum eines Knochens künstlich zu steigern oder zu verlangsamen. Ollier hat schon im Jahr 1869 begonnen, von diesen neuen Thatsachen practischen Gebrauch zu machen[3]). Er verminderte z. B. in einem Fall von Ostitis der Tibia bei einem jungen Mädchen die in Folge dessen entstandene Verkürzung durch Aetzen des Periostes ganz beträchtlich und beschränkte in einem andern Fall durch theilweise Zerstörung der untern Knorpelfuge der Ulna das Wachsthum derselben so, dass sich die in Folge einer Ostitis und Verkürzung des Radius schief gestellte Hand nach und nach wieder gerad richtete.

Da auch meine mechanischen Wachsthumsversuche dazu dienen, neue Beweise für die von Ollier aufgestellten, die erwähnten Wachsthumsvorgänge betreffenden Gesetze zu liefern und ich ausserdem noch einiges Neue dem Bekannten hinzufügen kann, will ich auch auf die pathologischen Wachsthumserscheinungen, welche ich bei meinen Stift- und Ringversuchen auftreten sah, näher eingehen. Freilich habe ich eine Anzahl Befunde erhalten, welche die Sachlage eher complicirter machen und neue Schwierigkeiten für die Erklärung bieten.

Wenn man sieht, mit welcher Leichtigkeit verschiedene Thierarten, besonders Katzen, Kaninchen, Tauben die mechanischen Versuche ertragen, so dass z. B. das Eintreiben von 7 Stiften in die Tibia einer 14 Tage alten Taube absolut keine auffallenden Erscheinungen zur Folge hat, möchte man leicht versucht sein zu glauben, der Knochen verhalte sich dem gewaltthätigen Eingriff gegenüber ganz indifferent. Darin wird man noch bestärkt, wenn

1) l. c. pag. 266.

2) Archiv f. klin. Chirurgie, Bd. 14, 2. Heft.

3) Ollier, Moyens chirurgicaux pour activer l'accroissement des os. Gaz. hebd. de méd. et chir. 1873, Nr. 35. — Ollier, De l'accroissement pathologique des os etc. Vortrag, gehalten im Congress der association française pour l'avancement des sciences zu Lyon, August 1873.

man z. B. eine solche Tibia mit 7 Stiften 8 Wochen nach der Operation untersucht und nur eine ganz unbedeutende periostitische Verdickung des Knochens in der unmittelbaren Umgebung der Stifte findet. Misst man dann aber die Länge desselben, so zeigt sich eine Verlängerung gegenüber dem der andern Seite oder in andern Fällen eine Verkürzung, woraus hervorgeht, dass der Knochen doch ziemlich empfindlich von dem Eingriffe betroffen wurde. Aber nicht in allen Fällen tritt diese Verlängerung oder Verkürzung auf, sondern nur dann, wenn der experimentelle Eingriff eine starke und lange dauernde Reizung hinterlässt, also bei einer grösseren Anzahl von Stiften, mehreren Ringen etc. oder bei langer Versuchszeit, und zwar ist letztere, wie ich gefunden habe, besonders wichtig für das Zustandekommen der Verlängerung. Ollier betont dagegen mehr die Multiplicität der Fremdkörper als Ursache der Verlängerung. Es genügen aber, wenn die Versuchszeit lange genug ist, schon 3 Stifte oder 2 Ringe, um die betreffende Tibia merklich länger werden zu lassen.

Ich habe diese Wachsthumsdifferenzen — Verlängerung und Verkürzung — in auffallend grosser Zahl erhalten (bei 20 Versuchen), wobei ich allerdings auch kleine Grössenunterschiede noch berücksichtigte. Es mag dies zum Theil daher rühren, dass ich oft eine grössere Anzahl Stifte zugleich eintrieb (4—6) oder dass ich nebst einem Ring noch 2 Stifte anbrachte u. s. w. (Ich betone aber hier nochmals, dass sowohl die Stifte, als die zu den Ringen gebrauchten Drähte sehr dünn waren.) Der Hauptgrund ist aber wohl der, dass ich bei der Mehrzahl meiner Versuche eine sehr lange Zeit zwischen Operation und Tod des Thieres verstreichen liess. Mit Ausnahme von 2 Versuchen betrug die Versuchszeit bei sämmtlichen 20 Fällen 7 Wochen bis 5 Monate bei den Vögeln und 3—5¼ Monat bei den Säugern. In den zwei Ausnahmsfällen, wo trotz kurzer Versuchszeit (8 Tage und 16 Tage) bei 2 Tauben eine abnorme Verlängerung eintrat, muss dies wohl einer individuellen, starken Reizbarkeit zugeschrieben werden. Denn wenn auch in diesen beiden Fällen allerdings jede der beiden Tauben 2 Ringe erhalten hatte und die Reizung also ziemlich stark war, genügt dies nicht zur Erklärung in Anbetracht vieler analoger Versuche, die bei kürzerer Versuchszeit ohne jegliche Wachsthumsänderung verliefen.

Das abnorme, übermässige Längenwachsthum bei diesen Versuchen hat im Ganzen nichts Befremdendes. Es ist eher merkwürdig, dass dasselbe nicht häufiger auftritt und von den übrigen Experimentatoren nicht öfter beobachtet wurde. Die im Diaphysentheile des Knochens liegenden Fremdkörper üben eine indirecte Reizung aus auf die juxta-epiphysären Partien des Knochens und auf den Epiphysenknorpel, wodurch diese zu grösserer Thätigkeit erregt werden. Ob bei den Stiftversuchen der Reiz durch Vermittlung des Markes oder des Periostes zur Bandscheibe getragen werde, ist nicht mit Bestimmtheit zu sagen. Nur scheint mir der Punct hier von Wichtigkeit, dass häufig eine abnorme Verlängerung vorhanden ist ohne abnorme Verdickung, was für Uebertragung des Reizes durch das Mark spricht. Dass etwa interstitielles Wachsthum die abnorme Verlängerung producire, daran ist nicht zu denken, weil auch in diesen Fällen die Stifte nicht eine Spur auseinander-

rückten. Es ist bloss eine übermässige Steigerung der normalen Wachsthumsvorgänge, eine vermehrte Apposition in der Epiphysenlinie das ursächliche Moment.

Was das während der Versuchszeit zuweilen auftretende Zurückbleiben im Wachsthum anbetrifft, so ist diese Erscheinung ebenfalls aus der Reizung des Epiphysenknorpels zu erklären. Nur wird derselbe in diesem Fall nicht indirect gereizt, sondern direct nach der bereits angeführten Erklärungsweise von Ollier. Wenn einer der Stifte, entweder der oberste oder der unterste, zu nahe am Epiphysenknorpel sitzt, wird die Reizung allzu stark, so dass die Wachsthumsvorgänge im Knorpel gestört, unterbrochen werden: es resultirt eine Verkürzung des Knochens. Ich sah dieselbe im Ganzen seltener und auch Ollier führt nur 2 Fälle an, und in den übrigen Publicationen über Stiftversuche habe ich nichts Analoges gefunden. Es überrascht mich aber, warum Ollier das Zustandekommen der Verkürzung nicht nach seinen eigenen Grundsätzen erklärt, wie ich dies thun möchte, sondern die Ursache der Wachsthumshemmung dem geringen Alter der Versuchsthiere (2 Katzen, einen Tag nach der Geburt mit Stiften versehen) zuschreibt und dabei sagt: Le jeune âge de l'animal peut seul nous l'expliquer; le tissu osseux ne réagit pas de la même manière à toutes les époques de son développement[1]). Für meine Versuche ist diese Erklärung nicht ganz ausreichend. Allerdings wirkt das geringe Alter zum Zustandekommen der Wachsthumshemmung mit. Auch ich habe dieselbe am stärksten ausgesprochen gesehen bei 4 jungen Katzen, die ich sämmtlich einen Tag nach der Geburt operirte, ferner die einem Hund, der zur Zeit der Operation 3 Tage alt war, aber auch bei 2 Kaninchen, die bei der Operation 10 Tage zählten, während anderseits bei 2 Kaninchen, welche ich 14 und 20 Tage nach der Geburt operirte (die also nicht viel älter waren als die vorigen), ziemlich starke Verlängerung eintrat. Es stellt sich nur deshalb bei sehr jungen Thieren bie Verkürzung leichter ein, weil man hier an den kleinen Knochen bei der Operation ohne grosse Mühe der Knorpelgrenze sehr nahe kommen kann. In meinen sämmtlichen Fällen mit Verkürzung sassen auch wirklich nach der Operation der unterste oder oberste Stift, manchmal sogar beide, recht nahe am Epiphysenknorpel. In zwei Fällen konnte ich auch beim Tode des Thieres — 5 Monate nach Einbringung der Stifte — die Störung, welche die untere Knorpelfuge erlitten haben musste, constatiren, indem das untere Ende der Tibia eine Krümmung mit der Concavität nach innen zeigte[2]).

Natürlich trieb ich die Stifte niemals so nahe am Knorpel ein, dass dieser etwa direct durch dieselben verletzt worden wäre. Wohl aber konnte die in der Umgebung des Stiftes auftretende entzündliche Reaction den Knorpel in ihr Bereich ziehen.

Bei Tauben und Hühnern habe ich nie eine Verkürzung bemerkt. — Dass die Wachsthumshemmung nicht etwa auf Inactivitätsatrophie beruhe, dafür werde ich weiter unten Beweise bringen.

---

1) Archives p. Brown-Séquard, 1873, pag. 28.

2) s. Stiftversuche p. 38 und 40.

Während die bisher geschilderten Wachsthumsänderungen sich bloss auf den Knochen beziehen, an welchem die Operation vollzogen war, habe ich nun aber eine Anzahl Befunde erhalten, welche beweisen, dass die durch den Fremdkörper gesetzte Reizung sich nicht bloss auf den operirten Knochen beschränkt. Ich fand nämlich mehrmals nicht bloss die operirte, d. h. mit Stiften oder Ringen versehene Tibia, sondern auch das Femur derselben Seite abnorm verlängert. Oder es zeigte, wenn die Tibia im Wachsthum zurückgeblieben war, auch das zugehörige Femur eine abnorme Verkürzung. Die Femora aber waren in allen diesen Fällen, wie überhaupt bei meinen Versuchen, gänzlich intact gelassen worden. Es liessen sich auch niemals an den betreffenden Femora krankhafte Processe, wie Periostitis etc., welche etwa die Wachsthumsstörung daselbst veranlasst haben könnten, auffinden. Auch im Kniegelenk konnte nie eine das Femur vielleicht in Reizzustand versetzende Ursache constatirt werden. Es musste somit der Reiz, der auf die Tibia eingewirkt hatte, einen Einfluss auch auf das Wachsthum des Femur ausgeübt haben.

Ich erhielt diesen merkwürdigen Befund der Mitbetheiligung des Femur in hinlänglich grosser Zahl, nämlich 11mal, so dass ein Zufall ausgeschlossen ist. Bei 6 Versuchen ist das Femur mit-verlängert, bei 5 Versuchen mit-verkürzt. Hiezu kommen noch 2 Fälle, wo nach Fractur der Tibia jedesmal das zugehörige Femur abnorm verlängert war, und 1 Fall, wo dasselbe eintrat nach Periostitis der Tibia. Letztere 3 Befunde erhielt ich zufällig, als ich die Tibia und Femora einer grossen Menge normaler, d. h. nicht operirter Kaninchen, untersuchte. Im letzterwähnten Fall liess sich die Periostitis durch eine, das ganze untere Dritttheil des Knochens einnehmende, unregelmässige Verdickung nachweisen. In den beiden Fällen von Fractur der Tibia und starker Callusbildung war das zugehörige Femur jedesmal 0,6 mm. länger als das der andern Seite, ohne dass an diesen verlängerten Femora irgend eine entzündliche Störung nachweisbar war.

Die Mitbetheiligung des Femur kommt nur dann zu Stande, wenn der Versuch recht lange dauert. Namentlich ist dies nothwendig bei den Säugern. Bei Tauben kann eine Mitverlängerung des Femur schon relativ bald sich einstellen (nach 3 Wochen). Bei den Säugern braucht es dazu eben so viele Monate. Eine fernere Bedingung ist, dass der Reiz, der auf die Tibia ausgeübt wird, eine gewisse Stärke hat (z. B. 4 Stifte oder 1 Ring und 2 Plättchen oder 2 Stifte und 1 Ring). Meist fand ich das Femur nur dann abnorm verlängert, wenn auch die Tibia eine abnorme Längenzunahme zeigte. Eine Ausnahme hievon bilden die drei eben erwähnten Fälle von Fractur und Periostitis der Tibia. Ein anderer Ausnahmsfall betrifft einen Hund, wo wegen der Nähe des obersten Stiftes an der Epiphysengrenze hier eine Wachsthumshemmung gesetzt wurde, während zu gleicher Zeit in Folge der Reizung das Femur etwas (0,3 mm.) zu lang wurde. — Dagegen kann nach etwas kürzerer Versuchszeit die Tibia (des Kaninchens) 1—1,5 mm. zu lang sein, ohne dass das Femur die abnorme Verlängerung aufweist. Diese tritt also zuerst an der Tibia auf, dann am Femur. Mit der Verlängerung der Tibia und des Femur geht aber nicht etwa auch eine entsprechende abnorme Verdickung parallel, im Gegentheil, sie fehlt meistens.

Eine pathologische Verkürzung des Femur habe ich nie gefunden, ohne dass auch die gleichseitige Tibia im Wachsthum zurückgeblieben war. Dagegen kann letztere allein verkürzt sein, das Femur aber normale Länge zeigen.

Die Versuche, welche eine übermässige Länge beider Knochen zur Folge hatten, sind folgende:

1) Kaninchen, im Alter von 17 Tagen mit 4 Stiften und 1 Plättchen versehen, getödtet nach 5¼ Monat: die operirte rechte Tibia = 1,7 mm., das rechte Femur = 2,0 mm. länger als links (s. Stiftversuch Nr. 6).

2) Kaninchen, im Alter von 20 Tagen mit 2 Ringen versehen, getödtet nach 5 Monaten. Die rechte operirte Tibia in Folge des Ringversuches fracturirt, das rechte Femur 1 mm. länger als das linke (s. o. Ringversuche pag. 62).

3) Taube, 3 Wochen alt mit 1 Ring und 2 Plättchen versehen, getödtet nach 3 Monaten: die operirte rechte Tibia = 0,7 mm., das rechte Femur 0,5 mm. länger als auf der andern Seite.

4) Taube, im Alter von 3 Wochen mit 2 Ringen versehen, nach 16 Tagen getödtet. Die rechte operirte Tibia = 1,1 mm., das rechte Femur 0,3 mm. länger als links.

Diese Taube zeigte eine ausnahmsweise starke Reaction auf den Eingriff; denn bei vielen ähnlichen Versuchen war nach so kurzer Versuchszeit keine abnorme Verlängerung des Femur nachweisbar.

5) Taube, im Alter von 11 Tagen mit 3 Stiften versehen, getödtet nach 5 Wochen. Die rechte operirte Tibia = 0,4 mm., das rechte Femur = 0,2 mm. zu lang.

Das Maximum der abnormen Verlängerung des Femur nach Affection der Tibia beträgt in den erwähnten 9 Fällen 2,0 mm., das Minimum bei einer Taube 0,2 mm. Als Durchschnittszahl ergiebt sich 0,66 mm., wobei in Betracht kommt, dass bei dem kurzen Femur der Taube eine Differenz von 0,4—0,6 mm. schon ziemlich beträchtlich ist. Die 2,0 mm. Differenz beim ersten Kaninchen würden, auf das menschliche Femur berechnet, über 1 cm. ausmachen.

Bei folgenden Versuchen war sammt der operirten Tibia auch das Femur verkürzt:

1) Katze, 1 Tag nach der Geburt mit 3 Stiften und einem Plättchen versehen, getödtet nach 3 Monaten: die rechte operirte Tibia = 1,7 mm., das rechte Femur 0,4 mm. kürzer als links (s. Stiftversuch Nr. 13).

2) Katze, 1 Tag nach der Geburt mit 4 Stiften versehen, getödtet nach 3½ Monat: die rechte operirte Tibia = 2,8 mm., das rechte Femur = 0,4 mm. zu kurz (s. Stiftversuch Nr. 14).

3) Katze, 1 Tag alt mit 3 Stiften und 1 Plättchen versehen, nach 4 Monaten getödtet: rechte operirte Tibia = 2,9 mm., rechtes Femur = 0,4 mm. kürzer als links (s. Stiftversuch Nr. 15).

4) Katze, 1 Tag alt mit vier Stiften und 1 Plättchen versehen, getödtet nach 5 Monaten: rechte operirte Tibia = 2,0 mm. kürzer als die linke. Femora gleich lang (s. Stiftversuch Nr. 16).

Ich führe diesen Versuch deshalb hier an, weil er vielleicht den Schluss zu ziehen erlaubt, dass nach sehr langer Versuchszeit die Verkürzung des Femur sich wieder ausgleicht. Ich will aber aus bloss einem Fall nicht einen sicheren Beweis für diese Behauptung abstrahiren.

5) Kaninchen, im Alter von 10 Tagen mit 6 Stiften und 1 Plättchen versehen, getödtet nach 5 Monaten: rechte operirte Tibia = 2,0 mm., rechtes Femur = 0,8 mm. kürzer als links (s. Stiftversuch Nr. 4).

6) Kaninchen, im Alter von 13 Tagen mit 4 Stiften und 1 Plättchen versehen, getödtet nach 5 Monaten: die rechte operirte Tibia = 2,0 mm., das rechte Femur 0,5 mm. kürzer als auf der linken Seite (s. Stiftversuch Nr. 5).

Die Verkürzung des Femur beruht nicht auf einer allgemeinen Atrophie desselben, denn die Femora der eben erwähnten 6 Fälle zeigten keinen Unterschied in Bezug auf die Dicke.

Die Messungen wurden immer an den sorgfältig herauspräparirten, noch frischen Knochen vorgenommen und zwar mit möglichster Genauigkeit mit Hülfe eines feinen Maassstabes. Eine Differenz von 0,3 mm. markirt sich bei so kleinen Knochen dem blossen Auge schon ganz deutlich, so klein die Zahl an sich ist.

Auf das Verhalten der Fibula konnte ich bei Kaninchen, Hühnern und Tauben kein grosses Gewicht legen, da dieselbe bei ersteren auf der halben Höhe der Tibia in diese übergeht, bei den Vögeln aber nach unten hin in einen sehnigen Strang ausläuft. Längenunterschiede können hier also kaum gemessen werden. Dagegen fand sich die Fibula einige Male deutlich verdickt in Fällen, wo auch die Tibia in Folge von Periostitis übermässig dick war. Bei den 4 Katzen und dem Hunde versuchte ich eine vergleichende Messung der Fibulae, erhielt aber keine sicheren Resultate. Man müsste zu diesem Behufe die Knochen maceriren, was ich aber aus andern Gründen nicht thun konnte. — Ich versuchte auch den Metatarsal-Knochen ins Bereich der vergleichenden Messungen zu ziehen, erhielt aber ebenfalls nur ungenügende Resultate, weil dieser Knochen relativ sehr kurz ist. Auch war derselbe in vielen Fällen nicht mehr vorhanden, da ich erst nachträglich auf die Wachsthumsdifferenzen aufmerksam wurde. Die Femora dagegen hatte ich zum Zweck einer andern Untersuchung von Anfang an aufgehoben.

Bevor ich daran gehe, eine Erklärung der auffallenden pathologischen Wachsthumsdifferenzen und des Connexes, der dabei zwischen Tibia und Femur besteht, zu versuchen, muss ich noch einige Einwände widerlegen, die gegen meine Befunde ins Feld geführt werden könnten. Ich fragte mich selbst auch, ob nicht vielleicht unter normalen Verhältnissen sich solche kleine Differenzen in der Länge beider Femora oder Tibiae finden dürften. Ich untersuchte deshalb die Femora und Tibiae, manchmal auch Humeri und Tarsi von etwa 70 normalen Thieren, indem ich ganz auf dieselbe Weise, wie bei meinen Versuchsthieren, ebenfalls an den sorgfältig herauspräparirten Knochen genaue vergleichende Messungen anstellte. Unter diesen Thieren befand sich nothwendiger Weise ein Bruchtheil von nicht-

ausgewachsenen, weil auch bei einem Theil meiner Versuchsthiere, an welchen ich die abnormen Vorgänge beobachtet hatte, das Wachsthum noch nicht vollständig beendigt war. Bei diesen, ebenfalls mit möglichster Genauigkeit ausgeführten Messungen stellte es sich nun heraus, dass eine vollständige, auf den Zehntelmillimeter genaue Congruenz der beiden Seiten das normale ist. Nur in seltenen Fällen war das Femur oder die Tibia, das eine Mal rechts, das andere Mal links, einige Zehntelmillimeter länger als auf der andern Seite, während ja nach dem operativen Eingriff die abnorme Verlängerung oder Verkürzung fast in all den Fällen sich einstellt, wo die Bedingungen dafür gegeben sind. Die untersuchten Thiere waren: 35 Kaninchen, 13 Hühner, 8 Gänse, 5 Katzen, 5 Haasen, 3 Tauben und 1 Hund. Relativ am häufigsten fanden sich Ungleichheiten bei den Kaninchen. Der Grund dafür liegt meiner Ueberzeugung nach darin, dass diese Thiere sehr vielen Verletzungen oder Gewalteinwirkungen ausgesetzt sind, indem sie als Märtyrer der Wissenschaft viel in oft unzulänglichen Ställen herumgeschleppt und dabei manchmal misshandelt werden. Unter den »normalen« 35 Kaninchen fanden sich z. B. 6 mit (geheilten) Fracturen der Tibia oder des Femur und 3 mit deutlich nachweisbaren, periostitischen Auflagerungen. Diese 9 Fälle musste ich deshalb, weil nicht normal, streichen. Ich stehe nicht an zu behaupten, dass die bei den übrigen Thieren beobachteten Ungleichheiten zwischen correspondirenden Knochen ebenfalls traumatischen Einwirkungen ihre Entstehung verdankten. Ich fand, nach Abzug der 9 nicht normalen Kaninchen, bei den übrigen 61 Thieren 9 Mal solche Differenzen, die übrigens meistens sehr klein waren — 0,1—0,4 mm. — und nur 3 Mal über 0,5 mm., bloss ein Mal 1,0 mm. betrugen. Unter den 13 Hühnern fand ich nur bei einem eine Ungleichheit, indem die rechte Tibia 0,3 mm. länger war als die linke: Femora und Humeri zeigten dagegen keine Differenzen. Unter den 8 Gänsen fand ich ebenfalls nur 1 Fall von Ungleichheit, indem hier das linke Femur 0,2 mm. länger war als das rechte, die rechte Tibia aber 0,2 mm. länger als die linke.

Bei Thieren, welche in voller Freiheit und ohne krankhafte Störungen an den Knochen aufgewachsen sind, würden sich wohl nie auch noch so minimale Differenzen auffinden lassen.

Ein anderer Einwand, der mir gemacht werden könnte, ist der, dass die Verkürzung, zumal wenn sie Tibia und Femur betrifft, nicht auf einer Reizung, sondern auf Inactivitätsatrophie beruhe, weil nach der Operation das Thier die operirte Extremität eine Zeit lang schone. Dieser Einwurf lässt sich leicht widerlegen. Als die einen Tag nach der Geburt operirten Katzen anfingen zu gehen, war die Wunde vollständig vernarbt und die Gebrauchsfähigkeit der Extremität, wie der alltägliche Augenschein es lehrte, absolut nicht gestört. Trotzdem stellte sich bei allen vieren die Verkürzung ein.

Wie soll man sich nun diesen auffallenden Connex zwischen Tibia und Femur, diese Mitbetheiligung des ganz intact gelassenen Femur an der Wachsthumsstörung der Tibia erklären?

Beim Durchgehen der Literatur fand ich zunächst bei Ollier[1] folgende kurze Notiz über eine Wachsthumsanomalie, welche mit der von mir beobachteten eine entfernte Aehnlichkeit hat: On observe dans quelques cas pathologiques l'hypertrophie de tous les os et de tous les tissus d'un membre. Ces faits sont actuellement inexplicables .... Le plus souvent ces altérations sont congénitales ou surviennent peu de temps après la naissance. Dann traf ich in demselben Werk auf die eigenthümliche atrophische Verlängerung der Knochen. Ollier bezeichnet mit dem Namen allongement atrophique[2] diejenige abnorme Verlängerung eines oder mehrerer Knochen einer Extremität, welche nach Immobilität bei noch jugendlichen Individuen auftritt. Diese kann die Folge sein von Paralyse, Operationen, Verletzungen etc. Man findet dann kurze Zeit nach dem Eintritt der Immobilität eine geringe Verlängerung der betreffenden, von der Lähmung etc. betroffenen Extremität, welche Verlängerung durch übermässiges Wachsthum der Knochen dieser Extremität verursacht wird. Ollier rechnet auch dasjenige rasche und vorschnelle Längenwachsthum des ganzen Skelettes hierher, welches sich manchmal, sogar dem Laien in die Augen springend, bei Kindern manifestirt, die in Folge einer schweren Krankheit längere Zeit im Bett zu liegen gezwungen sind. Die nach Eintritt der Immobilität von der Verlängerung betroffenen Knochen sind dabei etwas schmächtiger, ihre Kanten und Vorsprünge weniger ausgeprägt. Die Immobilität hat nämlich, wie Ollier sagt, nicht sogleich die bekannte Atrophie, das Zurückbleiben der ganzen betreffenden Extremität zur Folge, sondern manchmal tritt vorher eine leichte Verlängerung auf, die wohl deshalb nicht constant ist, weil oft die zur Atrophie und Verkürzung führenden Ernährungsstörungen dem Eintritt der Immobilität sogleich nachfolgen. Die abnorme Verlängerung dauert so lange an, bis die Ernährungsanomalien, welche im Gefolge der Inactivität sich einstellen, wirksam werden und nun je länger je mehr die ganze Extremität zur Atrophie bringen. Ist aber die Immobilität nur vorübergehend oder nicht complet, so dass eine gewisse Beweglichkeit möglich ist, so kommt es nicht zu diesen Ernährungsstörungen und die Verlängerung kann bestehen bleiben. Ollier sah diese atrophische Verlängerung bei vier jungen Katzen kurze Zeit nach der Durchschneidung des nervus ischiadicus der einen Seite an den Knochen der entsprechenden Extremität und zwar, wie es scheint, hauptsächlich an der Tibia. Ferner bemerkte er diese abnorme Verlängerung »sur tous les animaux auxquels nous avons pratiqué des résections des membres[3]«, ferner nach Amputation des Vorderarmes und des Unterschenkels an dem restirenden Theil der Extremität. Er erwähnt eines Falles, wo er die unteren Epiphysen des Radius und der Ulna eines jungen Kaninchens gewaltsam absprengte. Drei Monate nach der Operation fand er die Unterarmknochen 28 mm. kürzer als auf der anderen Seite, der zugehörige Humerus aber war 4 mm. länger als der gegenüberliegende. In einem anderen Falle, wo Ollier den Humerus eines Hundes in toto herausgenommen hatte, fand er nach einiger Zeit

1) Traité de la Rég. des os, T. I, pag. 379.
2) ibid pag. 380.
3) ibid pag. 404.

Radius und Ulna derselben Seite um 6 mm. verlängert. In diesen beiden Fällen und allen ähnlichen von Resection etc. war also die abnorme Verlängerung gewissermassen eine compensirende und studirt man diese atrophische Verlängerung näher, so kann man sich des Eindruckes nicht erwehren, dass dieselbe weniger auf Atrophie beruht, als vielmehr auf der Druckverminderung, welche die betreffenden Knochen sowohl in Folge der Lähmung, als in Folge der erwähnten Operationen erfahren. Die Knochen einer Extremität werden in den Gelenken durch den Muskelzug gegen einander gepresst. Auf den Gelenkenden ruht auf diese Weise ein unter Umständen ganz bedeutender Druck, der gewiss nicht ganz gleichgültig ist für die an der Ossificationsgrenze der Diaphysen beständig stattfindenden Proliferationsvorgänge; denn auch sie stehen unter diesem continuirlichen Druck. Nun wird sich wohl ohne grosse Bedenken behaupten lassen, dass die Elimination dieses Druckes auf die Proliferationsvorgänge an der Epiphysengrenze begünstigend einwirkt. Es wird die Zellenvermehrung im Knorpel, von welcher ja unter normalen Verhältnissen das Längenwachsthum abhängig ist, durch die Entlastung begünstigt. Die Folge davon wird eine geringe abnorme Verlängerung der Knochen sein, die aber sehr bald annullirt wird von den mit der Immobilität Hand in Hand gehenden Ernährungsstörungen. Dass aber die nach der Durchschneidung des Ischiadicus auftretende Erschlaffung der Musculatur den auf den Gelenkenden ruhenden Druck bedeutend vermindert, ist klar[1]). Noch stärker wird die Entlastung nach Resectionen, sei es der Gelenkenden, sei es eines ganzen Knochens, sein. Ein eclatantes Beispiel dafür, wie sehr die Wegnahme des auf den Gelenkenden lastenden Druckes auf das Längenwachsthum einwirkt, liefert namentlich die übermässige Verlängerung des Radius nach Luxation seines Köpfchens von der Rotula; ferner die abnorme Verlängerung der Condylen des Femur bei alten, spitzwinkligen Contracturen und ähnliche Fälle. — Auch Ollier berührt kurz und mehr beiläufig die Druckverminderung beim Zustandekommen des allongement atrophique. Er scheint aber kein sehr grosses Gewicht darauf zu legen, sonst hätte er wohl nicht den Ausdruck atrophische Verlängerung gewählt, für den ich lieber die Benennung »Verlängerung nach Druckentlastung« vorschlagen möchte. Wie die Atrophie eine Verlängerung zu Stande bringen soll, ist mir auch nach mehrmaligem, aufmerksamem Durchlesen des Passus bei Ollier nicht klar geworden.

Es ist nun deutlich, dass nach dem Gesagten diese sog. atrophische Verlängerung auf meine Fälle keine Anwendung finden kann, so sehr auf den ersten Blick eine gewisse Aehnlichkeit vorhanden ist, wenn wir uns z. B. an das Experiment Ollier's erinnern, wo nach Absprengung der untern Epiphysen des Vorderarmes der Humerus 4 mm. länger wurde.

---

1) Fasce sah nach Durchschneidung der Nerven (bei 9 Tauben und 2 Kaninchen) diese abnorme Verlängerung nicht eintreten. (L'atrofia delle ossa da paralisi. Estratto dal giorn. di science naturali ed econ. Vol. III. 1867. Palermo.) Der Grund davon liegt darin, dass die Thiere schon zu alt waren, als er die Operation vornahm. Dagegen fand Milne Edwards, der sich ebenfalls mit der Atrophie nach Immobilität beschäftigte (Etudes chimiques et physiologiques sur les os. Annales des sciences naturelles. T. XIII. 1860; T. XV, 1861.), diese Längenzunahme nach Durchschneidung der Nerven.

Auch in diesem Fall erstreckte sich also die Wirkung des Eingriffes über den operirten Knochen hinaus auf den zunächst höher liegenden. Aber es ist wohl zu beachten, dass hier der Humerus länger wurde, während die Vorderarmknochen im Wachsthum zurückblieben, in meinen Fällen aber beide Skeletabschnitte sich verlängerten. Das übermässige Wachsthum des Humerus war hier gleichsam ein compensatorisches. Wo aber in den Versuchen von Ollier die Verlängerung beide Skeletabschnitte befällt (nach Durchschneidung des Ischiadicus), ist dies nur eine schnell vorübergehende Erscheinung, die bald nach der Operation sich in ihr Gegentheil umkehrt, in Verkürzung. In meinen Fällen aber trat die Verlängerung gerade erst recht lange nach der Operation auf. Wir sehen also, dass diese atrophische Verlängerung, s. Verlängerung nach Druckentlastung, zur Erklärung meiner Befunde nicht verwendet werden kann.

Eigentliche Fälle von Mitverlängerung des Femur fand ich bei Langenbeck verzeichnet[1]. Er citirt eine eigene Beobachtung, wo nach Necrose der linken Tibia und abnormer, 2 cm. betragender Verlängerung derselben sammt Fibula auch das Femur um 3 cm. (am Lebenden gemessen) verlängert war. Leider konnten bei der Section die Femora nicht herausgenommen und die auffallend grosse Differenz von 3 cm. nicht verificirt werden. Gleichwohl sagt Langenbeck, gestützt auf diesen Fall und zwei ähnliche, die von Holden[2] und von Bergmann[3] beobachtet wurden: »Auffallend ist es, dass das vorschnelle Wachsthum der erkrankten Tibia nicht bloss eine gleichzeitige Verlängerung der Fibula, sondern auch des Oberschenkelknochens zur Folge haben kann und vielleicht immer zur Folge hat.« Dass diese Vermuthung von Langenbeck unter gewissen Bedingungen richtig ist, zeigen meine Experimente; aber Langenbeck giebt auch keine Erklärung für die auffallende Thatsache. — Die in seinem Falle beobachtete Mitverlängerung der Fibula leitet er aus der Dehnung ab, welche dieser Knochen von Seite der übermässig wachsenden Tibia erlitten habe. Auf ähnliche Weise würde wohl auch die Mitverlängerung zu erklären sein, welche unter Umständen an der Ulna sich zeigt, wenn der Radius in Folge eines entzündlichen Processes übermässig in die Länge wächst. Langenbeck weist die Annahme zurück, dass ein unmittelbares Uebergreifen des entzündlichen Processes von der Tibia auf die Fibula in seinem Falle stattgefunden habe.

Weitere Fälle von Mitverlängerung, diesmal der Tibia nach entzündlichem Process am Femur, liefern Weinlechner und Schott[4]. »Ein 5 Jahre altes Mädchen litt an centraler Necrose zwischen Diaphyse und unterer Epiphyse des rechten Oberschenkels. Der rechte Oberschenkel ist um 2 cm., Tibia und Fibula sind jede etwas über 1 cm. länger.« Dieser Fall erscheint mir übrigens etwas unklar. Denn wenn die Necrose wirklich zwischen Diaphyse und Epiphyse ihren Sitz hatte, also in unmittelbarer Nähe der unteren Knorpelfuge,

1) Berliner klin. Wochenschr. 1869. pag. 265.
2) Lectures on surgical pathology. Vol. I, pag. 87.
3) Petersburger medicinische Zeitschrift, XIV. Heft 2, 1868.
4) Jahrb. f. Kinderheilkunde, 1869, Nr. 3.

so wäre nach allem, was bis jetzt, namentlich von Poncet und Ollier, bekannt gemacht wurde, vielmehr eine Verkürzung des Femur zu erwarten gewesen. Eine centrale Necrose dicht am Epiphysenknorpel musste diesen doch im höchsten Grade lädiren, also das Wachsthum hemmen, um so mehr, als das Femur unten etwas stärker wächst als oben. Sass also doch vielleicht die Necrose höher oben gegen die Mitte der Diaphyse zu? Da die Section in diesem Falle nicht gemacht wurde, ist diese Frage gerechtfertigt. — Ferner: Ein 13jähriger Knabe wurde wegen einer den Oberschenkelknochen zwischen Dia- und unterer Epiphyse in ausgedehntem Maasse blosslegenden Quetschwunde ins Spital aufgenommen. Im weiteren Verlauf musste ein bedeutender Sequester entfernt werden, worauf Heilung erfolgte. Vier Jahre später war das Bein, und zwar sowohl Ober- als Unterschenkel, verlängert, zusammen um 2 Zoll, die Verlängerung des Oberschenkels war vorwiegend. Also auch hier eine Mitverlängerung der Tibia nach Necrose am Femur. In welchem Theil der Diaphyse, ob ganz unten oder mehr in der Mitte der Sequester sass, ist nicht erwähnt. In 4 anderen Fällen, welche Weinlechner und Schott anführen, war zwar die Tibia sammt Fibula in Folge von Necrose der ersteren abnorm verlängert, die Femora aber zeigten keine Differenzen der Länge. Kleine unter 1 cm. betragende Längenunterschiede namentlich der Femora können aber, wie ich glaube, am Lebenden nicht mit Bestimmtheit durch Messung constatirt werden. Es haben somit in diesen Fällen doch vielleicht kleinere Differenzen bestanden. — Die Verfasser resumiren das in den erwähnten Fällen gefundene kurz dahin: »Bei Necrose des Diaphysenstückes am Oberschenkel waren nebst den Ober- auch die Unterschenkelknochen, wenn auch in niederem Grade, verlängert und es betheiligten sich somit an der Verlängerung des kranken auch centrifugal gelegene sonst gesunde Knochen. Diese Erscheinung mag mit einem congestiven Zustande der ganzen Extremität in Zusammenhang stehen.«

In dem Falle, den Bergmann mittheilte (l. c.), wurde in Folge einer im 12. Jahre entstandenen Periostitis Tibiae die rechte Tibia sammt Fibula um 7 cm., das rechte Femur um 2 cm. länger als die gegenüberliegenden Knochen. Die ganze rechte Extremität war somit bei dem 41jährigen Manne 9 cm. zu lang. — Der von Holden (l. c.) beobachtete Fall betraf einen jungen Mann, der in seiner Jugend an Necrosis Tibiae gelitten hatte. Der linke Unterschenkel blieb dabei mehr als 1 Zoll hinter dem rechten, gesunden zurück, ein stärkeres Wachsthum des Oberschenkels compensirte aber diesen Mangel vollständig, so dass die ganze Extremität eben so lang war, als die gesunde. — Einen ganz analogen Fall citirt Ollier[1]). Nach einer ausgebreiteten Necrose der Tibia mit darauf folgender Wachsthumshemmung war das zugehörige Femur um 1 cm. länger geworden, wodurch ebenfalls die Verkürzung der Tibia theilweise compensirt wurde. Rechne ich diese beiden zuletzt erwähnten Fälle von Ollier und Holden hinzu, so beläuft sich das ganze casuistische Material, dessen ich habhaft werden konnte, um nachzuweisen, dass bei entzündlicher Reizung eines

1) Traité de la Rég. des os, T. I, pag. 408.

Extremitätenknochens auch ober- oder unterhalb gelegene Extremitätenknochen influenzirt werden, auf 6 Fälle. Mitverlängerung war nur in vier Fällen vorhanden.

Mit der Herbeiziehung der Casuistik sind wir aber der Erklärung dieser Thatsache keineswegs näher gerückt. Denn die Ansicht von Weinlechner und Schott, dass ein congestiver Zustand der ganzen Extremität die Mitverlängerung verursache, ist, so naheliegend dies auch auf den ersten Blick erscheint, nicht stichhaltig. Der vermehrte Blutreichthum eines Organes bedingt an und für sich keine entsprechend gesteigerte Production von zelligen Elementen. Dass dieser allgemein richtige Satz auch für den Knochen Gültigkeit hat, ist von Ollier eingehend nachgewiesen worden[1]. Er excidirte bei 20 jungen Kaninchen ein Stück des Halssympathicus der einen Seite. Trotz der stärkeren Blutfülle der entsprechenden Kopfseite stellte sich in keinem der Fälle daselbst eine Hypertrophie der Schädelknochen ein. Damit sind auch die Angaben von Schiff[2] widerlegt, welcher nach Durchschneidung von Nerven eine allgemeine, auf gesteigerter Activität des Periostes beruhende Hypertrophie gesehen haben wollte.

Blosse Hyperämie, deren Anwesenheit und unterstützende Beihülfe ich gar nicht bestreiten will, kann nicht die Mitverlängerung des Femur verursachen. Es muss auch am Femur ein Reiz einwirken, der die stärkere Activität daselbst auslöst. Welcher Natur aber soll dieser Reiz sein, da ja das Femur ganz intact gelassen wurde und auch im Weiteren vollständig gesund blieb? Ich weiss keine andere Quelle für einen solchen Reiz aufzufinden, als den abnormen Zug, den die am Oberschenkel sich inserirenden Unterschenkelmuskeln auf ihre Ansatzstellen ausüben. Ich stelle mir die Sache so vor: Die Tibia bewirkt, indem sie sich übermässig verlängert, eine stärkere Dehnung gewisser Muskeln, die unterhalb der obern Epiphysengrenze der Tibia einerseits, am Femur anderseits, sich ansetzen, also namentlich der Extensorengruppe des Musc. cruralis[3]. Die Dehnung, welche diese grosse Muskelmasse erfährt, äussert sich einerseits als Zug an den beiden Insertionspuncten: Crista Tibiae und ganzer Umfang des Femur, anderseits aber wird der gedehnte Muskel stärker gegen den unterliegenden Knochen gepresst und somit der Reiz noch verstärkt. Dass der Druck der Musculatur gegen die unterliegenden Knochenflächen zur Configuration der Knochen beiträgt und denselben somit wohl eine gewisse Einwirkung auf deren Wachsthum nicht versagt werden kann, lässt sich nicht läugnen. Wirksamer ist jedenfalls der Zug des relativ zu kurzen Muskels an seinen Insertionspuncten. Da der Musc. cruralis am Femur eine sehr grosse Ansatzfläche besitzt, wird dieser Zug-Reiz an sehr vielen Puncten, d. h. fast an der ganzen Oberfläche des Femur wirksam sein. Durch Vermittlung des dem Zuge unmittelbar ausgesetzten Periostes wird der Reiz auf den Knochen, resp. die Knorpelscheiben übertragen. — Die Macht dieser Dehnung des Cruralis wird uns

1) Traité des la Rég. des os, T. I, pag. 232.

2) Comptes rendus de l'académie des sciences, 1854.

3) Auch die musc. gastrocnemii kommen hier möglicherweise in Frage, wenn auch ihr unterer Ansatzpunct nicht mehr an der Tibia liegt.

am deutlichsten, wenn wir einen recht prägnanten Fall als Beispiel wählen, z. B. denjenigen von Bergmann. Dort zeigte die Tibia nach relativ kurzer Zeit — nach 9 Monaten — eine deutliche Verlängerung, die während der Wachsthumsperiode schliesslich bis auf 7 cm. stieg. Möglicherweise ist das ganze Plus von 7 cm. von der obern Epiphysenscheibe geliefert worden. Der unterhalb dieser sich ansetzende Musc. cruralis musste also fortwährend einen beträchtlich stärkeren Zug aushalten, als normal, dem er sich zwar accommodirte, indem sein unterer Ansatzpunct an der Crista Tibiae entsprechend nach aufwärts wanderte. Dabei wurde aber doch immer ein gewisser Bruchtheil des vermehrten Zuges auf die obere Insertionsstelle übertragen. Allerdings wird man leicht den Einwand erheben können, dass mit der stärkeren Dehnung des Muskels auch ein vermehrtes Wachsthum desselben parallel gehe. Dies halte ich aber für nicht nachgewiesen. Beim Weiterwachsen der Amputationsstümpfe folgen die Weichtheile auch nicht dem Knochen, obschon dieser unter Umständen einen hohen Grad von Zug auf sie ausübt[1]. — Ein anderer Einwand gegen diese Hypothese wäre der, dass ja das Femur übermässig wachsen könne ohne primäre Verlängerung der Tibia, ja sogar dann, wenn diese beträchtlich zu kurz bleibe (Fall von Ollier, Holden). Dieses Vorkommniss lässt sich so erklären: Gesetzt, es lädire ein entzündlicher Process die untere Knorpelfuge der Tibia und verursache dadurch eine Wachsthumshemmung daselbst, so könnte derselbe Process auf den oberen Epiphysenknorpel indirect reizend, d. h. wachsthumsbefördernd einwirken. Es findet in Folge dessen an der obern Epiphysengrenze ein abnorm starkes Wachsthum statt, wodurch also auch wieder der Musc. cruralis stärker gedehnt wird; dies stärkere Wachsthum ist aber gleichwohl nicht im Stande, die an der untern Epiphysengrenze aufgehobene oder sehr stark verminderte Längenzunahme zu compensiren: es wird somit die Tibia schliesslich doch zu kurz, das Femur aber, vermöge des Zug-Reizes des Cruralis, etwas verlängert.

Indem ich also den vermehrten Muskelzug als Bindeglied auffasse, welches das übermässige Wachsthum des Femur mit dem analogen Vorgang an der Tibia in Verbindung zu setzen erlaubt, glaube ich ein natürliches und in Ermangelung eines besseren immerhin das plausibelste Moment berührt zu haben, welches eine Erklärung der Mitverlängerung zu bieten im Stande ist. Immerhin bin ich mir sehr wohl bewusst, wie vieles sich gegen meine Hypothese einwenden lässt.

Boten sich schon beträchtliche Schwierigkeiten, die Mitverlängerung zu erklären, so ist dies in noch viel höherem Maasse bei der Mitverkürzung der Fall und ich muss gestehen, dass dieses Räthsel mir ungelöst blieb. Hätte ich die 4 Katzen, bei denen die Mitverkürzung so regelmässig eintrat, nicht unter meinen Augen aufwachsen sehen, hätte ich nicht durch den täglichen Anblick mich davon überzeugen müssen, dass von Beweglichkeitsbeschränkung an der die Stifte tragenden Extremität nie eine Spur zu bemerken war, so würde ich schliesslich wohl immer wieder auf die Inactivitätsatrophie als Ursache zurück-

1) Ollier, Traité de la Rég. des os. T. I, pag. 409.

gekommen sein. So ist dies aber unmöglich und es bleibt nichts übrig, als an eine sympathische Mitbetheiligung des Femur zu denken. Man kann sich ja vorstellen, dass die zwischen beiden Knochen bestehende physiologische Proportionalität des Wachsthums auch unter pathologischen Verhältnissen beibehalten würde, so dass mit einer Wachsthumshemmung an der Tibia auch eine solche am Femur, und umgekehrt, sich einstellt. Auch die Mitverlängerung könnte möglicherweise auf diese Art und nicht vermittelst erhöhten Muskelzuges zu Stande kommen und wenn man die beiden Thatsachen, die Mitverlängerung und Mitverkürzung, zusammenhält, wird die Annahme eines solchen sympathischen Connexes ziemlich plausibel. Aber leider ist damit für die Erklärung nichts gewonnen: denn die sympathische Mitbetheiligung ist ja ebenfalls unverständlich.

Dagegen lassen sich aus meinen in diesem Capitel geschilderten Versuchen einige für die chirurgische Praxis wichtige Thatsachen ableiten. In erster Linie bestätigen sie die von Ollier aufgestellten Gesetze der Wachsthumsstörungen und unterstützen den von ihm und Langenbeck gemachten Vorschlag, das Wachsthum der Knochen durch künstliche Mittel so zu regeln, wie es im gegebenen Krankheitsfalle nothwendig erscheint. Sie bestätigen ferner die Vermuthung Langenbeck's, dass am übermässigen Wachsthum der Tibia auch das Femur theilnehme und dass es somit genüge, an der Tibia den Reiz einwirken zu lassen, um auch das Femur zu stärkerem Wachsthum anzuregen. In dieser Hinsicht namentlich scheinen mir meine Befunde nicht unterschätzt werden zu dürfen. Denn es liegt in der Thatsache der Mitverlängerung des Femur eine um so kräftigere Aufforderung zur practischen Verwerthung der künstlichen Reizung. Wenn sich zur Wachsthumssteigerung der Tibia noch zu gleicher Zeit und ohne fernere Eingriffe eine solche am schwer zugänglichen Femur summirt, so wird der Effect der Operation nicht zu verachten und auch dem Skeptiker in die Augen springend sein. Wenn man bedenkt, wie unangenehme Folgen Verkürzungen einer unteren Extremität für oberhalb liegende Skelettheile (Becken, Wirbelsäule), ferner für die andere untere Extremität (Plattfuss), für die Circulationsorgane (Ueberanstrengung des Herzens) u. s. w. haben können, so wird ein Mittel, durch welches man einer solchen Verkürzung entgegenzuarbeiten, sie sogar aufzuheben im Stande ist, von höchster Bedeutung erscheinen müssen. Die Frage ist nur die, wie man auf möglichst wirksame und doch zugleich ungefährliche Weise die Reizung des Knochens auszuführen habe. Langenbeck empfiehlt (l. c.) die Dieffenbach'schen Elfenbeinzapfen, da nach den darüber vorliegenden Erfahrungen ihre Anwendung ein sehr wenig erheblicher Eingriff sei. Ollier dagegen scheut sich vor diesem Mittel, das er für gefährlich hält (. . . j'ai repoussé comme trop dangereuses les opérations portant directement sur la moelle[1]). Er hat dagegen Cauterisation des Periosts angewendet und empfiehlt jetzt eine noch unschädlichere Methode, welche er schon oft ausgeführt hat. Er macht z. B. an der Tibia mehrere kurze (2 cm. lange) direct auf den Knochen gehende Incisionen im Bereich der Diaphyse. In die Wunden werden zuerst

1) De l'accroissement pathologique des os etc. Lyon 1873.

Charpiekugeln gelegt, und dann werden dieselben 5—8 Monate lang durch Einlegen von Erbsen wie Fontanellen offen erhalten. Mit 3 solchen Incisionen brachte er in diesem Zeitraum ein Plus von Verlängerung zu Stande, das 1—1,5 cm. betrug. Es ist dies in Anbetracht des geringen Eingriffes und der relativ kurzen Dauer gewiss ein sehr bemerkenswerthes Resultat. Offenbar wurde Ollier der schlechten Salubrität seines Spitales wegen von der Anwendung eingreifenderer Mittel, wie Elfenbeinstifte, abgehalten. Wenn sich auch durch Vermehrung der Fontanellen und durch noch längeres Offenerhalten derselben der Effect dieses Verfahrens noch bedeutend steigern liesse, glaube ich doch, dass die Anwendung der Elfenbeinstifte, wenn es die den Patienten umgebenden Gesundheitsverhältnisse erlauben, vorzuziehen sei. Da ein solcher Stift Periost, Knochen und Mark zugleich reizt, wird die Wirkung dadurch viel ausgiebiger. — Für die Anwendung der künstlichen Reizung würde namentlich die Tibia ein vielversprechendes und zugleich bequemes Operationsfeld bieten. Dieser Knochen wächst an beiden Epiphysengrenzen, stärker jedoch an der oberen als an der unteren. Würde durch eine Kniegelenkresection mit Wegnahme der Epiphyse sammt der Bandscheibe oder durch eine Ostitis des ganzen oberen Endes bei dem jugendlichen Individuum eine Verkürzung zu erwarten sein, so könnte durch eine solche indirecte Reizung der unteren Bandscheibe, die dadurch zu stärkerer Activität angeregt würde, der Verlust vermindert oder ausgeglichen werden. Ich möchte aber namentlich noch auf folgenden Punct aufmerksam machen. Wenn ein Stift zu nahe am Epiphysenknorpel eingetrieben würde, so hätte dies, wie meine Versuche zeigen, statt einer Verlängerung eine Verkürzung des Knochens zur Folge. Langenbeck sagt (l. c.): »In die Knochenepiphysen wird man die Zapfen nicht einlegen dürfen, weil Entzündungen des nahen Gelenkes dadurch veranlasst werden könnten.« Dies ist ein Grund; ein zweiter wäre der, dass ein so placirter Stift eben das Gegentheil von dem bewirken würde, was man mit demselben bezweckt. Man würde also bei beabsichtigter künstlicher Steigerung des Wachsthumes im Mittelstück der Diaphyse die Elfenbeinzapfen einzulegen haben.

Umgekehrt könnten diese Zapfen auch in Gebrauch gezogen werden, wenn man eine Wachsthumshemmung verursachen wollte. Man müsste dieselben zu dem Zweck nur nahe an der Bandscheibe einbringen. Denselben Erfolg erzielt Ollier durch Excision einer grösseren oder kleineren Partie der Knorpelscheibe.

Die künstliche Wachsthumshemmung ist von grösster Bedeutung bei ungleichem Wachsthum von Ulna und Radius und der hiebei eintretenden Schiefstellung der Hand. Wenn am Vorderarm in Folge von Entzündung oder Trauma der eine Knochen im Wachsthum gehemmt wird, der andere aber weiter wächst, so hat dies in den meisten Fällen sowohl eine Verkrümmung des gesunden Knochens, als auch ein Herabrücken seines unteren Endes (über das untere Ende des andern Knochens hinaus) zur Folge, wodurch die Hand eine Schiefstellung nach der Seite des kranken Knochens hin erfährt. Diese Störung war bis jetzt der Therapie schwer zugänglich (Resection in der Continuität des gesunden Knochens oder orthopädische Apparate). Das von Ollier angewendete Verfahren dagegen ist

sehr wirksam, indem es den gesunden Knochen zwingt, im Wachsthum Schritt zu halten mit dem kranken. Dadurch wird die Schiefstellung der Hand und die in Folge dessen verursachte Functionsbehinderung gehemmt, eventuell gänzlich vermieden. Dass der Unterarm hiebei in toto zu kurz wird, ist ohne Bedeutung. Ich glaube nun, dass die immerhin etwas gefährliche und grosse Aufmerksamkeit und Geschicklichkeit erfordernde Excision der untern Knorpelscheibe (Ollier sah zwar nie üble Zufälle darnach auftreten) durch Einlegen eines Elfenbeinzapfens dicht an derselben ersetzt werden kann. Dadurch würde zugleich die Operation vereinfacht, ihre Anwendung erleichtert.

Wenn ich mir vergegenwärtige, wie machtlos bis jetzt die rationelle Chirurgie den Leiden gegenüber war, welche durch die künstliche Regelung des Knochenwachsthumes gehoben oder wenigstens gemindert werden können, wenn ich ferner der günstigen Resultate gedenke, die Ollier durch diese neuen Behandlungsmethoden erzielt hat, so kann ich nicht anders, als den Wunsch aussprechen, dass dieses Heilverfahren möglichst bald und allgemein in die chirurgische Praxis eingeführt werden möge. Ich hege die feste Ueberzeugung, dass diese Methode in der Hand des vorsichtigen und geschickten Chirurgen Bedeutendes zu leisten im Stande sein wird. —

Die meiner Arbeit zu Grunde liegenden Präparate habe ich der Sammlung des pathologischen Institutes zu Zürich übergeben.

Erklärung der Abbildungen.

Taf. III.

Fig. 1. Tibia einer 3 Monate alten Taube, an welcher in der dritten Lebenswoche ein Ringversuch gemacht worden war (Vers. Nr. 19). Längsschnitt. System 1 u. Camera lucida von Hartnack.

R. Ringfurche,
O. äussere Oberfläche der Knochenrinde,
M. Markhöhle,
a. ursprüngliche Substantia compacta,
b. periostitische Auflagerung,
c. Vorspringen der Knochenrinde unter dem Ring gegen die Markhöhle (Einbiegung von Wolff).
d. Schwund der ursprünglichen Substantia compacta.

Fig. 2. Tibia einer 4 Monate alten Taube, an welcher in der dritten Lebenswoche ein Ringversuch gemacht worden war (Vers. Nr. 22). Längsschnitt. Syst. 1 u. Camera lucida von Hartnack.

R. Ring.

O. äussere Knochenoberfläche,
M. Markhöhle,
a. Knochenrinde,
b. medulläre Auflagerung zwischen Ring und Mark,
c. medulläre Ossification.

Fig. 3. Querschnitt durch die Tibia eines 5 Monate alten Kaninchens, an den 13 Tage nach der Geburt ein Plättchenversuch gemacht worden war. (Vers. Nr. 24.) Syst. 1 und Camera lucida von Hartnack.

P. Plättchen,
R. Knochenrinde,
M. Markhöhle,
a. im Schwinden begriffene Knochensubstanz über dem Plättchen,
b. Erweiterung der Markhöhle über das Plättchen hinaus.

Fig. 4. Tibia einer $5^1/_4$ Monat alten Katze (Längsschnitt), an der 1 Tag nach der Geburt ein Stiftversuch gemacht worden war. Die Stifte in der Markhöhle. (Vers. Nr. 16.)

a. b. c. d. die Spitzen der Stifte,
α. β. die stumpfen Enden der zwei unteren Stifte.

Fig. 5. A. Tibia einer 1 Tag alten Katze mit 4 Stiften versehen. Längsschnitt (schematisch).
B. dieselbe Tibia nach $3^1/_2$ Monaten. Die Stifte liegen in der Markhöhle und divergiren mit ihren Spitzen. (Vers. Nr. 14.)

Fig. 6. Tibia einer 3 Monate alten Taube, an welcher in der dritten Lebenswoche ein Plättchenversuch gemacht worden war. Längsschnitt. Syst. 1 und Camera lucida von Hartnack. (Vers. Nr. 23.)

P. Querschnitt der Spalte, in welcher das Plättchen lag,
R. äussere Oberfläche der Knochenrinde,
M. Markhöhle,
a. medulläre Auflagerung unter dem Plättchen.

Fig. 7. A. Tibia eines 10 Tage alten Kaninchens, mit 4 Stiften versehen (schematisch).
B. Dieselbe Tibia nach $5^1/_4$ Monaten, die Stifte in der gleichen Entfernung von einander und eben so gut sichtbar wie bei A. (Vers. Nr. 6.)

Fig 1

Fig 2

Fig 3

Fig 4

Fig. 5.



Fig 6

Fig 7

3.

Ueber das Endothel der Membrana Descemeti

von

Th. v. Ewetsky.

Mit Tafeln IV. V.

Die Endothelien bieten wegen ihrer einfachen Structur ein vorzügliches Feld für experimentelle Studien über manche Fragen der Pathologie. Deshalb hat man auch in neuerer Zeit sowohl den normalen Verhältnissen, als den pathologischen Vorgängen an diesen Elementen des Bindegewebes grosse Aufmerksamkeit geschenkt. Sind auch unsere Kenntnisse der normalen Structur der Endothelien durch diese Untersuchungen wesentlich gefördert worden, so muss man doch gestehen, dass sie, was die pathologischen Veränderungen derselben betrifft, noch wenig Erfolg gehabt haben. Die Betheiligung der Endothelien bei der Entzündung, ihr Antheil an Eiter-, Tuberkelbildung u. s. w. — alles dies sind Fragen, die zur Zeit noch keine einheitliche Lösung gefunden haben. Auch die Regeneration des Endothels ist fast ganz unbekannt. Diese lückenhaften Kenntnisse veranlassten mich etwas näher die pathologischen Vorgänge an den Endothelien zu studiren, und zu diesem Zweck wählte ich einen der einfachsten, nämlich die Regeneration. Für meine Studien habe ich das Endothel der Membrana Descemeti den anderen genetisch verwandten Elementen vorgezogen, da es dem Experimente zugänglicher und leichter zu untersuchen ist.

Bevor ich an die Schilderung der Regeneration des Endothels gehe, möchte ich kurz die normalen Verhältnisse berühren, insofern meine Erfahrungen von den bis jetzt herrschenden Ansichten differiren.

I. Das normale Endothel.

Das Endothel der Membrana Descemeti wird gewöhnlich als eine Schichte platter, polygonaler, mit je einem runden Kern versehener Zellen beschrieben. Diese Angaben

wurden jüngst von Waldeyer[1]) dahin erweitert, dass in dieser Haut auch stellenweise Zellen vorkommen, die miteinander durch kurze Fäden anastomosiren. Nach dem neuesten Forscher auf diesem Gebiete, v. Thanhoffer[2]), besteht dieses Endothel aus Riffzellen.

Eine frisch excidirte Froschcornea, in irgend einer indifferenten Flüssigkeit untersucht, zeigt meist ovale Zellkerne einer körnigen Protoplasmamasse eingebettet. Die Grenzen der Zellen sind oft nicht deutlich markirt, zwischen den körnigen Elementen kann man fast immer auch ganz durchsichtige, anscheinend kernlose Zellen oder Zellgruppen finden, wie schon Rollett[3]) gesehen und Waldeyer[4]) später bestätigt hat. Aber dies ist auch fast Alles, was man an frischen Präparaten wahrnehmen kann; die Dünne und ausserordentliche Zartheit der Endothelien lassen uns keine weiteren Structurverhältnisse erkennen. Wir müssen also zu anderen Mitteln greifen, um solche deutlicher zu machen, und hier leisten Muller'sche Flüssigkeit, Goldchlorid (0,5) auch Silberbehandlung mit nachträglicher Hämatoxylintinction gute Dienste.

Mit Hilfe dieser Reagentien konnte ich mich überzeugen, dass die Endothelien nicht, wie es fast allgemein angenommen wird, aus polygonalen Zellen zusammengesetzt sind, sondern dass die einzelnen Elemente ziemlich reichliche Fortsätze haben, mittelst welcher sie, zum Theil miteinander anastomosirend, ein zierliches Netzwerk bilden. Bei den von mir zu diesem Zweck untersuchten Thieren (Frosch, Taube, Katze, Kalb) bestehen die Differenzen nur in und den mehr oder weniger reichlichen secundären Verästelungen und der Anordnung der Fortsätze da sie bei einigen mehr an der Peripherie, bei anderen dagegen an der unteren Fläche der Zellen sich finden. So besitzt der Frosch im Verhältniss zur Grösse der Zelle meist dicke und kurze, die Taube längere, aber viel schmälere Fortsätze, welche wie Stacheln den Zellen aufsitzen (Taf. V, Fig. 4, b). Die langen und dünnen Fortsätze der Taubenendothelien verästeln sich auch nicht so stark, wie beim Frosch. Deshalb bietet das mit Gold behandelte Endothelhäutchen des ersten Thieres, von der Fläche betrachtet, ein eigenthümliches Bild, indem die hellen Kerne, nur von wenig Protoplasma umgeben, durch dicht nebeneinander liegende radiäre starre Linien verbunden scheinen. Nur an der Peripherie der Froschhornhaut findet man nicht selten Zellen, in welchen fast der ganze Zellleib zur Bildung der Fortsätze verwendet wurde; die Zellen scheinen dann fast nur aus einem Kern mit, von diesem abgehenden, langen Ausläufern zu bestehen (Taf. IV, Fig. 7). Die mit Silber (0,5%) eine Minute lang imprägnirten und nachträglich mit Hämatoxylin gefärbten Endothelien der Katze und des Kalbes zeigen von der Peripherie der Polygone ausgehende feine sich verzweigende Fortsätze; im Profil gesehen, bemerkt man leicht, dass dieselben nur an der Unterfläche der Zellen vorhanden und die äusseren länger, wohl auch dicker als die übrigen

1) Handb. der Augenheilkunde herausgeg. von Sämisch. Bd. 1. Sehr wahrscheinlich handelt es sich hier um partielle, durch schwache Silberlösung hervorgerufene Schrumpfung der Zellen.

2) Beiträge zur Physiologie und Histologie der Hornhaut des Auges. Virch. Arch. Bd. 63.

3) Stricker's Handbuch, Bd. 2.

4) l. c.

sind. — Wie leicht und unzweifelhaft diese Zellfortsätze zu demonstriren sind, so schwer ist es zu entscheiden, ob sie allen Zellen zukommen. Ich habe wenigstens oft genug Endothelien gesehen, deren Zellgrenzen undeutlich und deren Kerne einem scheinbar formlosen Protoplasma eingebettet waren[1]).

Die soeben beschriebene Structur der Endothelien scheint mit den regelmässigen, polygonalen Figuren, die man nach Silberbehandlung auftreten sieht, im grellen Widerspruch zu sein. Dieser Widerspruch ist aber nur ein scheinbarer, wie aus Folgendem ersichtlich wird. Wenn man längere Zeit in Müller'scher Flüssigkeit conservirte Froschendothelien betrachtet, so überzeugt man sich leicht, dass über den Maschen des von kernführendem Protoplasma gebildeten Netzes eine dünne, helle Membran liegt, welche in eine Anzahl polygonaler Platten getheilt ist (Taf. IV, Fig. 3, a). Einer Platte entspricht gewöhnlich ein kernhaltiger, mit Ausläufern versehener Protoplasmahaufen und da meist diese einzelnen Zellen den Raum unter den Platten fast ganz ausfüllen, so ist es vortheilhaft, um die letzteren zu demonstriren sich derjenigen Reagentien zu bedienen, welche die Zellen zum Schrumpfen bringen. Zu diesem Zweck sind schwache Silberlösungen (0,1 %) mit nachträglicher Hämatoxylin- oder Goldtinction besonders zu empfehlen. Bei Isolirung der auf diese Weise behandelten Endothelien ist es meist nicht schwer einzelne Zellen oder Gruppen derselben zu erhalten; jetzt sehen wir ganz deutlich geschrumpfte Protoplasmaklumpen unter den polygonalen Platten (Taf. IV, Fig. 5). Auch an Goldpräparaten habe ich oft genug diese Platten beobachtet. Mit Hilfe obengenannter Methoden konnte ich ihr Vorkommen auch bei der Katze, dem Kalb, Kaninchen und der Taube bestätigen. Bei den beiden letzteren Thieren ist es mir auch gelungen nur die Platten in Zusammenhang als glashelle, bei starken Vergrösserungen wohl etwas feinkörnige Membranen zu isoliren (Taf. IV, Fig. 6, a). — Aus dem Mitgetheilten geht also hervor, dass den Endothelien der Descemet'schen Membran dünne, polygonale Platten zukommen. Sind aber dieselben von den darunter liegenden Zellen unabhängig, oder bilden sie einen integrirenden Theil derselben? Löwe[2]), der ebenfalls an den Endothelien seröser Häute Platten und unter diesen gelegene Zellen unterscheidet, trennt die kernlosen Platten als etwas Fremdes von jenen. Er findet, dass die Grenzen der Endothelfelder sich nicht mit den Anhäufungen vom Protoplasma decken, indem die Silberlinien oft über die Mitte der darunter liegenden Zellen und deren Kerne hinziehen, und die Zellschichte nicht nach den Kittlinien in Elemente zerlegt werden kann. Diese Ansicht ist wenigstens für das Endothel der Descemet'schen Haut entschieden nicht richtig: man kann sich leicht überzeugen, dass hier immer die Platten genau den Zellen entsprechen und dass es meist nicht schwer ist die letzteren nach den Silbergrenzen zu zerlegen. Darum ist es für uns unzweifelhaft, dass die Platten nicht als etwas Selbständiges aufzufassen sind,

1) So viel mir bekannt, wurden die Fortsätze an den Endothelien der Membrana Descemeti nur von Petrone (Sulla struttura normale e patologica della cartilagine e degli epitelii. Napoli 1874) beschrieben, dessen Abhandlung mir aber erst am Schlusse meiner Untersuchung zukam.

2) Zur Histologie des Bindegewebes. Medic. Jahrbüch., 3. Heft, 1874.

sondern vielmehr den Zellen angehören, dass sie Ausscheidungs- oder Umbildungsproduct eines Theils ihres Protoplasma, eine Art Cuticula desselben darstellen.

Somit ist die Structur der Endothelien der Membrana Descemeti im Wesentlichen dieselbe wie der Endothelien anderer serösen Häute. Hier muss ich aber einer Ansicht Erwähnung thun, die gewiss nicht ohne Bedeutung ist. In der oben gegebenen Darstellung habe ich immer von hellen kernlosen polygonalen Platten und den darunter liegenden körnigen, mehr oder weniger verästelten kernhaltigen Protoplasmaanhäufungen gesprochen. Nun hat aber Schweigger-Seidel[1] in seiner bekannten Arbeit über die Hornhaut gefunden, dass die Corneazellen aus hellen kernhaltigen Platten bestehen und die strahligen Körper (Hornhautkörperchen der Autoren) als eine amorphe Eiweisssubstanz (Kittsubstanz) gedeutet, welche besonders unter den Zellplatten abgelagert ist. Diese Deutung kann ich aus folgenden Gründen nicht für die Endothelien annehmen, denn: 1) ist es mir nie gelungen kernhaltige Platten zu isoliren, wohl aber solche ohne Kerne; 2) ist es nicht sehr schwer bei demselben Verfahren plattenlose körnige, mit Kernen versehene Zellen zu erhalten; 3) kann man nicht die körnige Masse als Kittsubstanz auffassen, da wir bei der Regeneration der Endothelien oft genug sehen, wie dieselbe sich dabei activ betheiligt und zu gewisser Zeit ohne Platten ist. — Ebenso wird es sich wahrscheinlich auch bei den Hornhautkörpern verhalten, da sie den Endothelien nicht nur genetisch gleichwerthig sind, sondern auch morphologisch nur in wenigen Puncten von jenen abweichen.

Um die Beschreibung der normalen Structur der Endothelien zu ergänzen, bleibt es mir nur übrig noch Einiges über ihre Kerne mitzutheilen. Gewöhnlich sind die Endothelzellen der Membrana Descemeti uninucleär, bei dem Frosch aber kommen nicht so sehr selten zweikernige, viel seltner mehrkernige Zellen vor. Ja in einem Falle habe ich an einer anscheinend ganz normalen Froschcornea sehr grosse, unregelmässig contourirte Riesenzellen mit 7—20 Kernen (Taf. IV, Fig. 1, a) gesehen. Um diese Zellen herum lagen einige kleinere mit zwei bis vier Kernen.

II. Die Regeneration des Endothels.

Um das Endothel zu entfernen, bediente ich mich eines unter etwas stumpfem Winkel gekrümmten sehr feinen Glasstäbchens, dessen kürzeren, fein ausgezogenen Arm ich in die vordere Augenkammer einführte, nachdem die Hornhaut mit einer Lancettnadel an ihrer Peripherie vorsichtig durchstochen worden war. Irisverletzungen suchte ich dabei zu vermeiden, da die hierbei stattfindende Blutung nur zu unangenehmen Störungen führen kann. Durch rotirende Bewegungen des Stäbchens entfernt man leicht auf beliebige Strecken die Zellen von der Membran, nur ist es dabei empfehlenswerth schonend zu verfahren, weil sonst

1) Ueber die Grundsubstanz und die Zellen der Hornhaut des Auges. Abdr. a. d. Bericht. d. mathem.-physik. Classe der Königl. Sächs. Gesellsch. d. Wissensch. 1869, p. 323.

durch zu starke Reizung der Hornhaut eine ausgiebige Eiterung erfolgt, was die spätere Beobachtung sehr erschwert. Nach der Operation tritt immer eine mehr oder weniger starke Trübung der Cornea ein, welche bald rascher, bald langsamer schwindet. Um die Regenerationsvorgänge schrittweise verfolgen zu können, habe ich die so operirten Frösche während der ganzen Dauer der Regeneration von Tag zu Tag untersucht, wobei ich fast ausschliesslich das Goldchlorid (0,5%) benützte. Nach der Reduction dieses Salzes wurde das vordere Epithel unter dem Zeiss'schen Präparirmikroskop vorsichtig abgeschabt, die Cornea in vier Segmente zerlegt und die Membrana Descemeti oft mit einer dünnen Hornhautlamelle ebenfalls unter dem einfachen Mikroskop gelöst.

Die Ueberhäutung der Defecte, deren Grösse ich aus nahe liegenden Gründen leider nicht messen konnte, ist bei Fröschen (es wurde fast ausschliesslich an Winterfröschen experimentirt) gewöhnlich schon acht Tage nach der Operation vollendet. Da aber der Regenerationsprocess in seinem Verlaufe einige Verschiedenheiten zeigt, so scheint es mir zweckmässig zwei Stadien derselben zu unterscheiden.

Erstes Stadium. Schon 5—7 Stunden nach der Operation nehmen die dem Defect unmittelbar angrenzenden Endothelien mannigfache Formen an. Man sieht mehr oder weniger unregelmässige, plattenlose Zellen, die ziemlich oft durch grössere Zwischenräume getrennt werden; mitunter sind sie so zart, dass ihre Grenzen nur mit grosser Schwierigkeit wahrgenommen werden können. Ausser diesen abgeplatteten, mehr rundlichen Elementen findet man nicht selten langgestreckte, theils radiär, theils tangential zum Defect gestellte Zellen. Diese letzteren sind oft sehr lang, entsprechend schmal, an einem Ende meist stark angeschwollen, am andern dagegen gewöhnlich dem Defecte zugekehrten, oft sehr fein zugespitzt, manchmal sind aber auch beide Enden verdickt. Diese beiden Haupttypen, zwischen welchen viele Uebergangsformen vorkommen, besitzen mitunter theils kleine dicke, theils sehr lange Fortsätze, die oft an ihren Enden oder auch in ihrem Verlaufe verschieden grosse Anschwellungen zeigen, welche auch ihrerseits kleinere Zweige abgeben können. Manchmal werden diese Verdickungen verhältnissmässig gross. Alle diese Fortsätze dienen zum Theil zur Anastomosenbildung zwischen den Zellen, meistens aber verzweigen sie sich in dem Endotheldefect, wo sie gelegentlich zierliche Netze bilden. Das Aussehen dieser verästelten Zellen und der Umstand, dass man sie nicht selten ziemlich weit entfernt vom Rande des Defectes in diesem trifft, sprechen einigermassen für ihre Bewegungsfähigkeit. Contractilitätserscheinungen hat schon Klebs[1]) nach Ablösung des Endothels in Folge starker Höllensteinätzung der Hornhaut an den am Rande des Defectes liegenden Endothelzellen beobachtet. Später haben auch Norris-Stricker[2]) die Bewegungen dieser Zellen unter ähnlichen Verhältnissen gesehen. Ich war, obgleich ich sehr starke Immersionslinsen benützte, bis jetzt nicht so glücklich. Diese verästelten Zellen finden sich kurz nach der

1) Centralblatt f. d. medic. Wissenschaften, 1864.
2) Studien a. d. Institut f. exper. Pathologie in Wien, 1870.

Entfernung des Endothels in grösserer Zahl; gegen das Ende dieses Stadiums verschwinden sie fast ganz und sind nur vereinzelt anzutreffen. In einem Falle waren sie noch am dritten Tage vorhanden.

Die Breite des Kranzes dieser Randzellen ist einige Stunden nach der Operation sehr gering, beträgt etwa 1—3 Zellenreihen. Später aber, indem die den letzteren unmittelbar nach aussen liegenden Zellen ihre Platten verlieren und sonst denselben Charakter wie die oben beschriebenen Zellen annehmen, vergrössert sich diese Zone ums Doppelte und oft noch mehr.

Nach aussen von dieser Zone der Randzellen liegt normales Endothel oder, was öfter der Fall ist, ein verschieden breiter Ring meist gezackter Elemente. Diese Zellen, in welchen man nicht selten reichliche Vacuolen beobachtet, sind entweder durch helle Zwischenräume von einander getrennt oder durch ihre Zacken mit einander verbunden.

Die Kerne der Randzellen sind oval oder bohnenförmig und mit einer deutlichen Membran versehen. Doppelte Kerne trifft man selten in einer Zelle. In den langgestreckten Elementen ist auch der Kern dem entsprechend in die Länge gezogen. Hie und da sind die Kerne gekrümmt und mit kurzen, buckelförmigen Fortsätzen versehen. Mitunter sah ich in ihrem Innern Klumpen, die ganz unzweifelhaft protoplasmatischen Ursprungs waren, wofür nicht nur ihr Verhalten gegen Gold, sondern auch ihre Entstehung spricht. Indem nämlich der Kern sich mehr und mehr umbiegt, so dass seine beiden Endpole sich allmälig nähern und endlich ganz mit einander verschmelzen, werden Partien des Protoplasma von dem Kern umwachsen. — In jedem Kern liegen gewöhnlich ein oder zwei Nucleoli, mitunter ist derselbe ohne Kernkörperchen. Diese letzteren zeigen mannigfache Formen: sie sind rundlich, länglich, stark gekrümmt, nagelförmig etc., und nicht selten in Theilung begriffen.

Die unter der Descemet'schen Membran gelegenen Hornhautkörperchen sind entweder in der ganzen Ausdehnung des Defectes oder nur in dessen Centrum fast gänzlich verschwunden. Man beobachtet nur unregelmässige regellos angeordnete Linien, als Ueberreste der Zellen, ihrer Fortsätze und der Nerven, und erst weiter gegen die Peripherie des Substanzverlustes werden die Zellen normal. Von den Nerven sind nur die stärkeren Stämmchen erhalten, die feineren fast spurlos verschwunden. Einige Stunden nach der Entfernung des Endothels sieht man weder im Defecte, noch in dem unmittelbar darunter liegenden Abschnitte der Hornhaut Eiterkörper, sie erscheinen erst nach einem Tage, aber auch dann in nicht beträchtlicher Zahl.

Das erste Stadium ist also dadurch charakterisirt, dass die den Substanzverlust umsäumenden Zellen plattenlos und vielgestaltig sind, die Kerne meist eine deutliche Membran besitzen und keine oder nur eine geringe Proliferation der Zellen zu bemerken ist. Dieses Stadium, welches man passend Vorbereitungsstadium nennen kann, dauert gewöhnlich 1, seltner 2 Tage.

Zweites Stadium. Während das vorige Stadium sich durch Vergrösserung und Auswachsen der den Substanzverlust zunächst gelegenen Zellen auszeichnete, ist dieses Sta-

dium durch besonders rege Neubildung des Endothels charakterisirt. Seine Dauer beträgt durchschnittlich sieben Tage (2—8) und ist jedenfalls nicht constant, denn ich habe vollständige Regeneration schon vor und nach dem achten Tage beobachtet. Diese Schwankungen sind auch begreiflich, da ich nie im Stande war immer ganz gleiche Defecte zu erzeugen.

Wenn man das Endothel am zweiten oder dritten Tage untersucht, so findet man den Defectrand durch einen verschieden breiten Kranz proliferirender, in Gold intensiv sich tingirender Zellen von den weiter nach aussen liegenden, nicht so stark gefärbten normalen Endothelien getrennt. An den folgenden Tagen wird jene Zone immer mächtiger, dem entsprechend der Substanzverlust immer kleiner und endlich verschwindet der letztere ganz. An den nicht vollständig reducirten Goldpräparaten stellen diese Zellen verhältnissmässig kleine, meist rundliche oder längliche, durch schmale helle Zwischenräume von einander getrennte Protoplasmaballen dar. Nach vollständiger Reduction des Goldes treten aber zwischen den Zellen deutliche Linien auf, die das bekannte polygonale Mosaik bilden, und zwar entspricht je einem polygonalen Felde eine, mitunter auch zwei Zellen. Aehnliche Bilder erhalten wir auch nach Anwendung von salpetersaurem Silber oder Müller'scher Flüssigkeit. Bei der Isolation dieser Zellen finden wir polygonale Platten, welchen kernhaltige mit Gold gefärbte Protoplasmaklumpen anhaften. Nach diesem Befunde besteht also die Proliferationszone aus relativ kleinen, von grösseren hellen Platten bedeckten Zellen. Wir sehen daraus, dass die Endothelien während ihrer Vermehrung die im normalen Zustande vorhandenen Platten keineswegs immer abwerfen, wie dies nach Rindfleisch[1]) an den Endothelzellen anderer serösen Häute vorkommen soll, sondern im Gegentheil werden diese Platten sogar grösser, der darunter liegende Zellenleib, welcher normal der ganzen Ausdehnung der letzteren anliegt, zieht sich jetzt von den Rändern der Platte zurück, verdichtet und gruppirt sich um seinen Kern. Nach vollendeter Regeneration breitet sich das Protoplasma unter den Platten wieder aus. Jetzt wird es viel blässer in Gold tingirt. Dies geschieht regelmässig auch während der Dauer der Regeneration an den äusseren dem normalen Endothel angrenzenden Zellen der Proliferationszone. Die Kerne der proliferirenden Endothelzellen sind membranlos, oft vielgestaltig, verschieden gross und meist mit mehreren Nucleolis versehen. Nach der Regeneration bekommen sie allmälig ihre normale Form und Grösse: jetzt treten auch an ihnen wieder Membranen auf (Taf. V, Fig. 8).

Selten sind Abweichungen von dem eben beschriebenen Verhalten der Endothelien. So habe ich an einer Hornhaut 11 Tage nach der Operation Folgendes gefunden: in der ganzen Ausdehnung der Cornea lagen auf der Descemet'schen Haut meist grosse, nach Goldimbibition dunkel tingirte, mannigfach gestaltete plattenlose Zellen (Taf. V, Fig. 2). Neben kleineren runden, mit schmalen, kurzen Fortsätzen versehenen Elementen fanden sich grössere, die oft durch reichliche Verästelung ihrer sehr langen Fortsätze besonders in die Augen fielen. Alle diese Zellen anastomosirten mit einander und bildeten auf diese Weise ein dichtes zierliches, aber

1) Lehrbuch der pathol. Gewebelehre, p. 227.

unregelmässiges Protoplasmanetz, in dessen Knotenpuncten die Kerne sich befanden. In vielen Beziehungen erinnerte dieses Bild sehr an das Netz der Hornhautkörper.

Wie vermehren sich aber die Zellen? Wie verhalten sich ihre Kerne bei der Proliferation? — An den Kernen der Endothelien hat man bis jetzt bei der Proliferation nur gewöhnliche Theilungsvorgänge beobachtet, an anderen Zellen scheint aber die Vermehrung der Kerne nicht so einfach zu verlaufen, wie wir vielleicht schon aus den verschiedenen Ansichten der Autoren über diesen Gegenstand entnehmen können. Dies ist schon aus den Arbeiten über die Regeneration des Epithels ersichtlich. Die Mehrzahl der auf diesem Gebiete thätigen Forscher (Hoffmann[1]), Heller[2]), Heiberg[3]), Schüller[4]) etc.) hat sich für die Kerntheilung ausgesprochen, andere dagegen (Arnold[5]), Klebs[6]) halten fest an der freien Entstehung derselben, endlich haben Wadsworth-Eberth[7]) eine mittlere Stellung angenommen, indem sie der ersten Ansicht huldigen, ohne jedoch die zweite ganz zu verwerfen.

Kehren wir aber jetzt zu unseren Endothelien zurück. — Ich habe schon früher erwähnt, dass die Kerne im ersten Stadium nicht selten ihre gewöhnlich ovale oder bohnenförmige Gestalt verlieren, indem sie stärker gebogen oder eingeschnürt erscheinen und hie und da an verschiedenen Stellen ihrer Peripherie Einkerbungen bekommen. In jener Zeit kann man noch mit Leichtigkeit fast an allen diesen Kernen deutliche scharf und doppelt contourirte Membranen nachweisen. In dem Stadium der eigentlichen Proliferation verschwinden nun diese letzteren (Taf. V, Fig. 9 und 10), nur an wenigen lassen sie sich constatiren. Es ist schwer die Ursachen des zu Grundegehens der Membran zu finden; könnten aber nicht die Formveränderungen der Kerne dabei im Spiele sein? Nach dem Schwunde der Membran treten die Gestaltsveränderungen der Nuclei erst recht deutlich hervor. Nicht selten sehen wir jetzt, dass die Kerne kurze, dicke, buckel- oder knospenartige Fortsätze tragen, die mitunter nur durch dünne Stiele mit der Hauptmasse des Kerns verbunden sind[8]). Besonders schön ausgeprägt fand ich die Bildung solcher Kernfortsätze zufällig bei Fröschen, deren Bulbi zu anderem Zweck mit Nadeln durchstochen worden waren und deren Endothelien der Membrana Descemeti, wie ich aus verschiedenen Veränderungen schliessen muss, lebhaft proliferirten (Taf. IV, Fig. 2). Hie und da sah ich in diesen Fällen auch relativ sehr grosse Kerne (Taf. IV, Fig. 4, a).

Die Zahl der Fortsätze oder Knospen an einem Kern ist verschieden, bald sind nur einige kleinere, bald ist nur ein grösserer Fortsatz vorhanden. Dabei kann noch der Kern im Grossen

1) Virch. Arch. Bd. 51.

2) Unters. über die feineren Vorgänge bei der Entzündung. 1869.

3) Medicin. Jahrbücher, 1871.

4) Virch. Arch. Bd. 55.

5) Ibid. Bd. 46.

6) Arch. f. experiment. Pathol. u. Pharmakologie, Bd. 3.

7) Virch. Arch., Bd. 51.

8) Schon Hoffmann (l. c.) spricht von einem Kernfortsatz an den Zellen des sich regenerirenden Corneaepithels.

und Ganzen seine ovale Form haben, in anderen Fällen dagegen ist er sehr stark in die Länge gezogen oder auch mehrfach eingebogen. Diese Veränderungen stehen im directen Zusammenhang mit der Kernvermehrung.

In den Kernen erscheinen mehrere verschieden gestaltete Kernkörperchen, an welchen man oft die bekannten Theilungsbilder sieht; mitunter liegen auch die Nucleoli in den früher beschriebenen Kernfortsätzen. Diese letzteren lösen sich ab und wir sehen nun neben einem grösseren Kern einen oder mehrere kleine. Solche Bilder haben wahrscheinlich die Annahme der freien Entstehung der Kerne veranlasst; und in der That, wenn man frühere Stadien, wo diese kleinen Kerne noch mit den grossen im Zusammenhange stehen, übersieht, wird eine solche Vermuthung sehr gerechtfertigt erscheinen. Die Vermehrung der Kerne wird nur zum Theil durch solche Ablösung der Sprossen bewirkt; an anderen Zellen sehen wir, dass die Kernsubstanz in zwei oder mehrere Theile (junge Kerne) zerfällt, die sich auch gelegentlich theilen können. Dieser Zerfall eines Kernes in mehrere kleinere erfolgt entweder gleichzeitig oder successiv durch Abschnürung einzelner Kerntheile (Taf. V, Fig. 10). An Goldpräparaten erscheinen diese jungen Kerne als blasse, matte Flecke im dunkel gefärbten Protoplasma. Die auf diese Art entstandenen ungleich grossen Nuclei sind bald rundlich, bald unregelmässig gestaltet, in ihnen allen oder nur in einigen beobachtet man glänzende Kernkörperchen. Die jungen Kerne liegen zuerst alle dicht neben einander, später aber zerstreuen sie sich im Zellenleib. Nun hat bekanntlich Klebs (l. c.) während der Regeneration eine ergiebige Kerntheilung an den platten Epithelien der Froschhaut beobachtet, deutet aber diesen Vorgang als einen degenerativen, da nach seiner Meinung die Theilungsproducte immer kleiner werden und endlich ganz verschwinden. An meinen Präparaten habe ich gesehen, dass die Vermehrung der Kerne mit der Bildung der Nucleoli Hand in Hand geht, dass später auch die Zelltheilung erfolgt — so dass ich keinen Grund finde hier Degeneration der Kerne anzunehmen. Ob jedoch alle diese jungen Kerne auch wirklich fortbestehen, ob nicht doch einige von ihnen, vielleicht jene, welchen Nucleoli fehlen, verschwinden oder später mit einander verschmelzen, wie es Bütschli[1]) an den Eiern von Nematoden und Schnecken gesehen hat, kann ich nicht entscheiden. — Was die Vermehrung der Kernkörperchen anbetrifft, so habe ich oft genug Theilungsbilder an ihnen beobachtet, doch will ich die freie Entstehung derselben nicht zurückweisen.

Ich glaube mich also überzeugt zu haben, dass bei den proliferirenden Endothelien neue Kerne immer nur von schon präexistirenden entstehen, und zwar entweder durch Ablösung der Kernfortsätze oder, was häufiger der Fall ist, durch gleichzeitige oder nur successive Theilung eines Kernes in zwei oder mehrere junge.

Ueber die Vermehrung der Zellen selbst kann ich leider wenig Neues mittheilen. Man bemerkt nur, dass die neugebildeten Kerne auseinanderrücken und dann erscheint

1) Zeitschrift f. wissenschaftl. Zoologie, Bd. 25, H. 2.

zwischen ihnen im Protoplasma ein feiner Spalt — jetzt haben wir zwei Zellen unter einer Platte.

Dieses zweite Stadium charakterisirt sich also durch eine rege Proliferation der Zellen, diese sind im Verhältniss zur Grösse der sie deckenden Platten klein und mehr rundlich, mit Gold tingiren sie sich intensiv; die wuchernden oft vielgestaltigen Kerne besitzen keine deutliche Membran.

Bis jetzt habe ich immer die Entstehung neuer Endothelzellen nur von den schon vorhandenen hergeleitet, ohne dabei die Möglichkeit der Betheiligung auch anderer Elemente bei diesem regenerativen Vorgang zu erwähnen. A priori könnten noch bei der Regeneration der Endothelien Hornhautzellen und ausgewanderte weisse Blutkörper in Anspruch genommen werden. Ich konnte mich aber überzeugen, dass die ersten nach der Entfernung des Endothels fast in der ganzen Ausdehnung des Defectes grösstentheils zu Grunde gehen, indem sie nur Spuren von Fortsätzen hinterlassen. Diese Reste zerfallener Hornhautzellen erhalten sich oft während der ganzen Dauer der Regeneration, ja sogar nach ihrer Vollendung sehen wir solche unter der neugebildeten Endothelschicht. Aber auch die in der Umgebung des Defectes gelegenen Corneazellen betheiligen sich nicht an der Neubildung des Endothels. Es bleiben uns noch die Eiterkörperchen. Dieselben erscheinen anfangs spärlich im Hornhautgewebe, dann vermehrt sich ihre Zahl beständig, so dass sie ungefähr am 4. oder 5. Tag in den hintersten Lamellen der Cornea oft massenhaft vorhanden sind. Im Substanzverluste und auf den Endothelien selbst kommen sie nur selten, und spärlicher vor. Sie verschwinden jedoch bald und etwa am 8. oder 9. Tag sind sie meist nicht mehr zu finden. Uebrigens hängt sowohl ihre Zahl, wie ihr Auftreten resp. Verschwinden sehr wesentlich von dem Grade der Reizung ab, welche die Hornhaut immer während der Operation erfährt. Bei dieser Zu- und Abnahme der Auswanderer habe ich an denselben keine Veränderungen bemerkt, die in irgend welche Beziehung zur Regeneration der Endothelien zu bringen wären.

Um diese Regenerationsstudien zu vervollständigen, erübrigt es mir noch eine besondere sehr interessante Zellart zu erwähnen, deren Bedeutung mir aber in vielen Beziehungen ganz dunkel blieb. Vom 5. Tage an sieht man nämlich oft zwischen gewöhnlichen Endothelien Zellen, die in ihrem Kerne einige oder sehr viele längliche glänzende stab- oder fadenförmige Körper enthalten, welche letztere häufig stark gewunden und geschlängelt sind, ja auch förmliche Fadenknäuel bilden (Taf. V, Fig. 7). An anderen derartigen Zellen verschwindet das Kernkörperchen, der Kern wird etwas kleiner, die Zahl der gewundenen Körper geringer, aber sie sind jetzt viel grösser und noch stärker gewunden. Endlich finden wir kernlose Zellen, in welchen nur diese wurmähnlichen Gebilde liegen, die manchmal unverhältnissmässig grosse Dimensionen erreichen können (Taf. V, Fig. 6). Jetzt tingiren sich diese Zellen stark mit Gold und deshalb stechen sie scharf von den übrigen Endothelien ab, auf welchen sie liegen. In diesen Zellen sieht man die Knäuel und Ballen jener Körperchen sich in zwei Gruppen theilen, die sich mehr und mehr

von einander entfernen; manchmal wird ihre Anordnung insofern eigenthümlich als jede Gruppe eine hohle Halbkugel bildet (Taf. V, Fig. 5). Später theilt sich auch die Zelle. — Es treten also in einigen Endothelzellen Vorgänge auf, deren Resultat Umwandlung einer kernigen in eine kernlose Zelle ist, welche letztere ein Conglomerat der eben beschriebenen Körper beherbergt und unzweifelhaft theilungsfähig ist. Leider konnte ich weder die Entstehung der wurmähnlichen Gebilde, noch das schliessliche Schicksal der sie enthaltenden Zellen erforschen, möchte aber noch hinzufügen, dass die Constanz ihres Auftretens ihnen eine gewisse Wichtigkeit verleiht[1]).

Nachdem durch diese Untersuchungen die Art und Weise der Regeneration des Endothels unter annähernd normalen Bedingungen festgestellt worden war, schien es mir zweckmässig denselben Vorgang auch unter anderen Verhältnissen zu verfolgen. Zu diesem Zweck habe ich nach der Entfernung des Endothels die ausgeschnittenen Hornhäute in die Rückenlymphsäcke der Frösche eingeführt. Alle diese Versuche fielen jedoch ebenso negativ aus wie die Zielonko's[2]), denn die Endothelien gingen immer, vielleicht in Folge der dabei aufgetretenen adhäsiven Entzündung, zu Grunde. Die Hornhäute waren durch fibrinöse Exsudatmasse mit der Nachbarschaft verklebt und enthielten schon nach drei Tagen sehr zahlreiche eingewanderte farblose Blutzellen, die etwa nach zwei Wochen unzweifelhafte Degenerationserscheinungen und eine merkliche numerische Abnahme zeigten.

Es schien mir interessant zu erforschen, wie die Endothelien auf Fremdkörpern wachsen, welche in die vordere Augenkammer eingeführt wurden, und ob sich dabei irgend ein Einfluss des fremden Bodens auf die Art der Ueberhäutung und das weitere Schicksal der dieselbe bewirkenden Zellen ergiebt. Zu diesem Zweck benutzte ich kleine Stücke von feinen Deckgläschen und Glimmerplättchen, möchte aber die letzteren wegen ihrer relativ grösseren Biegsamkeit, Dünne und Leichtigkeit vorziehen. Sie rufen darum auch weniger starke Reizerscheinungen der Cornea als die Glasplättchen hervor. Nachdem die Hornhaut mit einer Lancettnadel durchstochen, die Einstichsöffnung der Grösse der Plättchen entsprechend erweitert wurde, führte ich die letzteren mittelst einer Pincette, hart an der inneren Fläche der Cornea in die vordere Kammer ein, und liess sie daselbst verschieden lange Zeit liegen. Die dadurch bedingten Reizerscheinungen an der Hornhaut sind gewöhnlich nicht sehr bedeutend, nur wenn die Plättchen zu gross oder ihre Ecken zu spitz sind, tritt starke Keratitis auf, die jedoch nur in seltenen Fällen den Durchbruch des eingeführten Körpers bewirkt. Nach der Herausnahme der Plättchen wurden dieselben kurze Zeit (5—10 Secund.) mit Silberlösung behandelt und nachträglich mit Hämatoxylin tingirt. Goldimprägnation ist weniger empfehlenswerth, da die Reduction nur langsam und nicht vollständig erfolgt.

Sehr bald nach der Operation (nach etwa 2 Tagen) erscheinen auf den Plättchen,

---

1) Ebenso räthselhafte, faden- und stabförmige Gebilde hat schon Eberth an den Zellen der untersten Epidermislage im Schwanze der Froschlarven beschrieben. Arch. f. Mikrosk. Anat. Bd. 2.

2) Arch. f. Mikroskop. Anatomie, Bd. X.

besonders zahlreich an ihren Rändern, weisse mit mehreren kleinen Kernen versehene Blutkörperchen. Später vermindert sich ihre Zahl und sie zerstreuen sich auf der ganzen Fläche der Plättchen. Zu dieser Zeit bemerken wir an der Peripherie der Plättchen Zellen, die, was ihre Grösse und Form anbetrifft, von den Endothelzellen nicht zu unterscheiden sind. (Taf. V, Fig. 1, d.) Sie sind nämlich polygonal, platt und glashell. Besonders auffallend ist an vielen Zellen der dunkle aus schwarzen oder braunen Pigmentkörnchen bestehende Hof, der den Kern resp. die Kerne umgiebt. Diese Pigmentkörnchen sind auch nicht selten strahlenförmig um die Kerne gruppirt. Die Peripherie der Zellen bleibt aber frei von Pigment, erscheint ganz homogen und hell. Neben Pigmentkörnchen sieht man oft helle farblose Körnchen von rundlicher oder länglicher Form. Dieser Structur der Zellen nach müssen wir annehmen, dass die letzteren aus homogenen, polygonalen Platten und kerntragenden Protoplasmaballen bestehen, die oft ganz mit Pigment durchsetzt sind. In anderen Fällen sind viele oder auch alle Zellen pigmentfrei. Die Kerne dieser Zellen sind meist rund, relativ etwas klein, oft mit mehreren Nucleolis und einer deutlichen Membran versehen. Die ersten Endothelien auf den Plättchen sind gewöhnlich einkernig, in späteren Perioden aber werden die mehrkernigen Zellen immer häufiger, (Taf. V, Fig. 1, a und c) so dass z. B. etwa acht Wochen nach der Einführung der Plättchen fast nur grosse Riesenzellen, die meist weit von einander entfernt liegen, die Plättchen bedecken (Fig. V, Taf. 3). Die Structur dieser Riesenzellen erinnert nur wenig an die der gewöhnlichen Endothelien; sie stellen grosse Anhäufungen von Kernen dar, die nur von verhältnissmässig spärlichem Protoplasma getragen oder von diesem umhüllt werden, ja in manchen Fällen glaubt man nur Haufen von Kernen vor sich zu haben und nur die Anwesenheit von Pigmentkörnchen zwischen denselben weist auf das Vorhandensein von Protoplasma hin. Hie und da sind diese Riesenzellen mit grossen homogenen unregelmässigen Platten bedeckt, gewöhnlich sind sie aber plattenlos von rundlicher oder auch langgestreckter Form. Mitunter tragen sie grosse lange Fortsätze, mittelst welcher sie aber nur sehr selten mit einander in Verbindung treten. Die Zahl der Kerne ist sehr gross, steigt oft über 50 und noch mehr; dabei liegen sie oft nur im Centrum der Zellen, in anderen Fällen mehr zerstreut.

Ich will noch hier hinzufügen, dass die Ueberhäutung der Plättchen auf ihren beiden Flächen geschieht, ohne dass dabei irgend ein Unterschied zu bemerken wäre.

Woher stammen aber diese auf den Plättchen vorkommenden Endothelien? Für ihre Abkunft von Wanderzellen sprechen die manchmal vorkommenden scheinbaren Uebergangsformen; wir sehen nämlich die weissen Blutzellen sich abplatten und wenn mehrere an einander stossen auch polygonale Formen annehmen. Der Unterschied zwischen diesen beiden Zellarten ist aber jedenfalls noch gross: die Einkernigkeit der Endothelien, wenigstens in den ersten Perioden der Ueberhäutung, und ihre glashellen Platten sind mit der Annahme nicht vereinbar, dass sie umgewandelte Eiterkörper sind, da diese gewöhnlich mehrkernig und immer plattenlos sind. Aber nicht nur die Structurverhältnisse sprechen gegen die Entstehung der Endothelien von den farblosen Blutzellen, sondern auch der Umstand, dass die

ersteren immer vom Rande der Plättchen gegen ihr Centrum wachsen, während die Eiterkörperchen zu gleicher Zeit zerstreut auf der ganzen Fläche derselben liegen und sehr bald nach dem Auftreten der Endothelien fast gänzlich schwinden. Wir haben also keinen sicheren Anhaltspunct, um jene Ansicht zu stützen, umsoweniger als wir schon früher gesehen haben, dass die sich regenerirenden Endothelien der Descemet'schen Haut nur von den Endothelzellen stammen.

Aus diesen Befunden lässt sich mit grosser Wahrscheinlichkeit schliessen, dass es die Endothelzellen der vorderen Kammer und vermuthlich die der Iris sind, welche die Glas- und Glimmerplättchen überhäuten. Nach der Herausnahme der letzteren findet man nämlich ihren Rändern immer Stücke von Irisgewebe anhaften, die aus pigmenthaltigen Zellen und Endothelien bestehen. Wir können uns auch überzeugen, dass von diesen Stellen das allmälige Vorrücken der neugebildeten Zellen beginnt, deren Kerne denen der Irisendothelien vollkommen gleichen. Uebrigens hat schon Goldzieher [1]) bei der Einführung verschiedener Gewebsstücke in die vordere Augenkammer bemerkt, dass diese mit der Iris verwachsen und von ihrem Endothel bedeckt werden. — Auf diese Gründe gestützt halte ich die Abstammung der Plättchenendothelien von den Irisendothelien für sehr wahrscheinlich, obgleich sie in einigen Puncten nicht ganz mit einander übereinstimmen. Diese Differenzen sind aber nicht wichtig, so z. B. der grössere Gehalt jener Zellen an Pigment, welches vom Irisgewebe durch die Insulte frei geworden ist, und ihre mehr regelmässigere Form.

Wir sehen daraus gewisse Abweichungen von dem früher beschriebenen normalen Regenerationstypus. Während bei jenem die Zellen sich unter fortwährender Kernwucherung immer vermehren und so den Substanzverlust allmälig ausfüllen, beobachten wir auch hier eine Ueberhäutung der Glimmer-, resp. Glasplättchen, finden aber nichts was auf eine Kerntheilung oder Sprossung hindeutet. Diese runden Kerne zeigen fast nie Einschnürungen oder Theilungsbilder, alle sind mit einer deutlichen Membran versehen, so dass es einigermassen wahrscheinlich wird, dass die grosse Zahl der Kerne in den Riesenzellen nicht durch ihre Wucherung, sondern durch das Zusammenfliessen mehrerer Zellen bedingt ist. Diese Vermuthung wird vielleicht dadurch gestützt, dass wir in späteren Stadien (etwa nach 2 Monaten) grosse weit von einander liegende Riesenzellen und nur sehr wenige kleine Endothelzellen antreffen. Aus diesem letzten Umstande können wir auch den Schluss ziehen, dass diese Endothelien, wahrscheinlich in Folge der Einwirkung des fremden Bodens, unter Bildung der Riesenzellen zu Grunde gehen und also nicht im Stande sind ein dauerndes Gewebe zu bilden.

Unter etwas modificirten Bedingungen fand kürzlich Ziegler [2]) zwischen Glasplättchen, welche er in das subcutane Gewebe des Hundes gebracht hatte, ein- und mehrkernige

1) Arch. f. experim. Pathologie, Bd. 2, H. 6.

2) Experimentelle Untersuchungen über die Herkunft der Tuberkelelemente. Würzburg 1875.

Zellen, die er aber als Abkömmlinge der weissen Blutkörperchen auffasst. Ohne seine Meinung ganz zurückzuweisen, will ich doch bemerken, dass dieselbe etwas einseitig ist, da er die Betheiligung der im Bindegewebe vorhandenen Endothelien nicht ausgeschlossen hat. Seine Abbildungen sprechen auch zu Gunsten meiner Vermuthung, da seine epitheloiden Zellen weniger den weissen Blutzellen, sondern vielmehr den Endothelien ähnlich sind. Nach dem oben angegebenen scheint mir seine Ansicht für die Entstehung des Tuberkels keineswegs fest begründet.

Durch diese Untersuchungen hoffe ich nachgewiesen zu haben, dass die Regeneration der Descemet'schen Endothelien nach Substanzverlusten durch eine Wucherung dieser Zellen selbst, ohne Mitbetheiligung farbloser Blutzellen geschieht. Da wir aber die Endothelien der hinteren Corneafläche genetisch als Bindegewebszellen auffassen müssen, so wird wohl der Schluss berechtigt sein, dass ebenso auch anderswo die regenerative Neubildung des Bindegewebes nur durch die präexistirenden, sogenannten fixen Zellen der betreffenden Bindesubstanz erfolgt.

Erklärung der Abbildungen.

Taf. IV.

Fig. 1. Normales Endothel der DESCEMET'schen Membran des Frosches.
a. Grosse mehrkernige Riesenzellen.
Silberpräparat; Syst. 5, Camer. luc., HARTNACK.

Fig. 2. Kerne mit buckel- und knospenartigen Fortsätzen vom Frosch.
Müll.-Hämatox. präparat, Syst. 7, Camer. luc., HARTNACK.

Fig. 3. Normales Froschendothel.
a. Contouren der Platten, die zum Theil über die Maschen des von Zellfortsätzen gebildeten Netzwerkes hinziehen.
b. Verästelte Zellen.
Müll.-Hämatox. präparat, Syst. 9, Camer. luc., HARTNACK.

Fig. 4. Proliferirendes Froschendothel.
a. Riesenkerne.
b. Mit kurzen Fortsätzen versehene Kerne.
Müll.-Hämatox. präparat, Syst. 5, Cam. luc., HARTNACK.

Fig. 5. Froschendothel.
a. Contouren der Platten.
b. Geschrumpfte Protoplasmaklumpen.
Silber-Hämatox. präparat, Syst. 7, Cam. luc., HARTNACK.

Fig. 6. Endothel der Taube.
a. Kernlose polygonale Platten.
b. Kittlinien.
c. Kernhaltige Zellen.
Goldpräparat, Syst. 9, Cam. luc., HARTNACK.

Fig. 7. Normales Froschendothel an der Peripherie der Cornea.
Müll.-Hämatox. präparat, Syst. 7, Cam. luc., HARTNACK.

Taf. V.

Fig. 1. Endothelzellen, auf einem vor 6 Wochen in die vordere Augenkammer eingeführten Glasplättchen.
a. Grosse, homogene Platten.
b. Kleine plattenlose Zellen.
c. Den Platten angehörende mit Pigmentkörnchen durchsetzte mehrkernige Zellen.
d. Gewöhnliche einkernige Endothelzellen.
Silber-Hämatox. präparat, Syst. 5, Camer. luc., HARTNACK.

Fig. 2. Endothelzellen in Regeneration 11 Tage nach circumscripter Endothelentfernung (Frosch).
Goldpräparat, Syst. 7, Camar. luc., Hartnack.

Fig. 3. Grosse mit Pigmentkörnchen durchsetzte Riesenzellen auf einem vor 6 Wochen in die vordere Kammer eingeführten Glasplättchen.
Silber-Hämatox. präparat, Syst. 7, Camer. luc., Hartnack.

Fig. 4. Normales Endothel der Taube.
a. Runde Kerne.
b. Mit langen dünnen Fortsätzen versehene Zellen.
Goldpräparat, Syst. 9, Camer. luc., Hartnack.

Fig. 5. Eine Endothelzelle, deren eingeschnürter Kern an seinen Endpolen zwei Gruppen von fadenförmigen Körpern enthält.
Goldpräparat, Syst. 14, Ocul. 1, Hartnack.

Fig. 6. Eine kernlose Endothelzelle.
a. Contour der Zelle.
b. Gewundene zu Knäueln vereinigte fadenförmige Körper.
Goldpräparat, Syst. 14, Camer. luc., Hartnack.

Fig. 7. Der Kern einer Endothelzelle ganz mit wurmähnlichen Gebilden ausgefüllt.
Goldpräparat, Syst. 14, Cam. luc., Hartnack.

Fig. 8. Mit deutlichen doppeltcontourirten Membranen versehene Kerne einer Endothelzelle am Schluss der Regeneration.
Goldpräparat, Syst. 12, Cam. luc., Hartnack.

Fig. 9. Membranlose, umgebogene und eingekerbte Kerne einer Endothelzelle im Anfang der Regeneration.
Goldpräparat, Syst. 12, Cam. luc., Hartnack.

Fig. 10. In Abschnürung begriffene membranlose Kerne einer Endothelzelle im Anfang der Regeneration.
Goldpräparat, Syst. 12, Cam. luc., Hartnack.

Fig. 1.

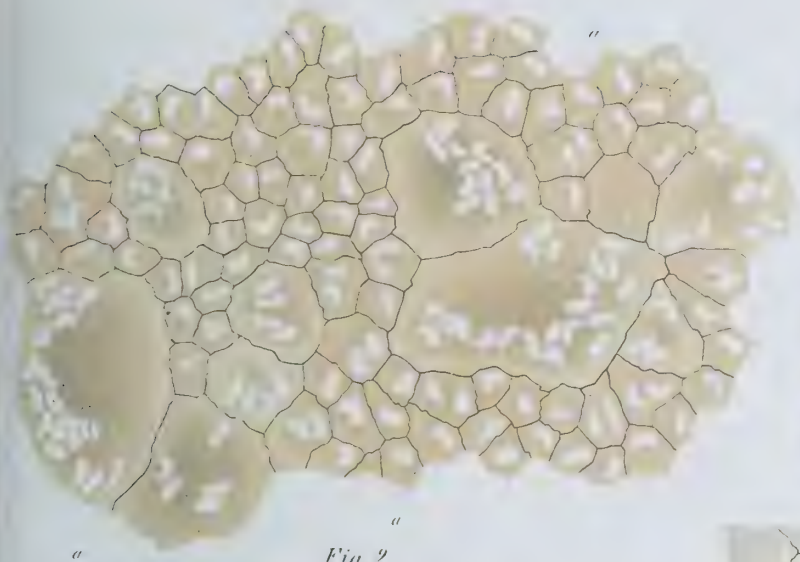

Fig. 2.

Fig. 3.

Fig. 4.

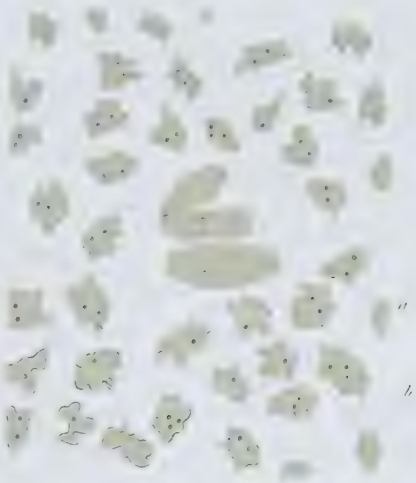

Fig. 5.



Fig. 6.

Fig. 7.

Fig.1

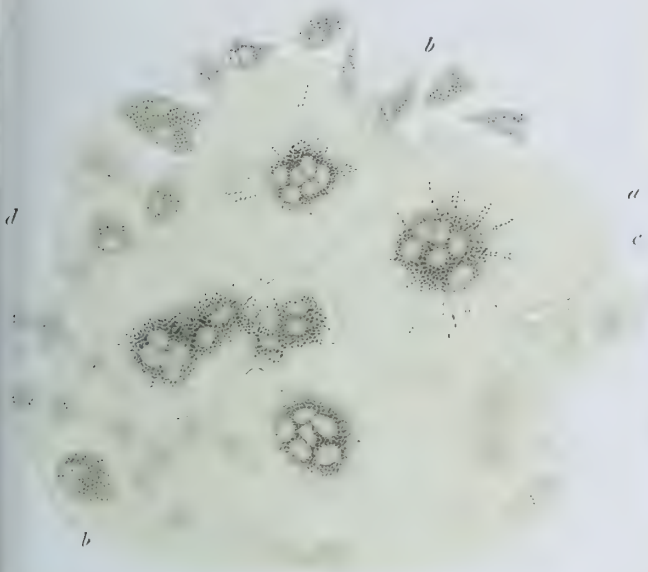

Fig.2

Fig.3.

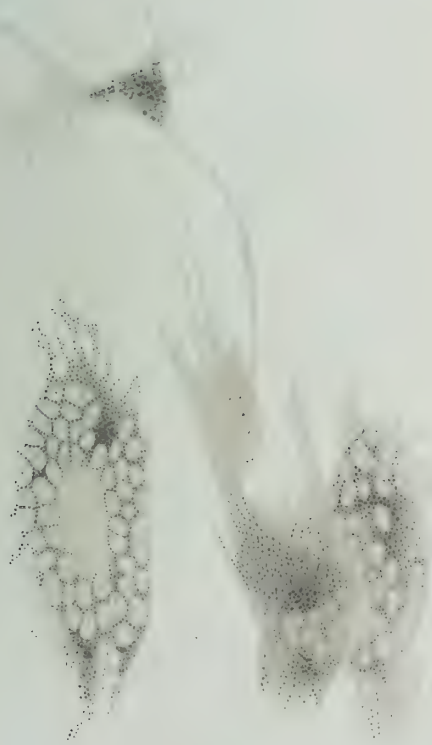

Fig.4.

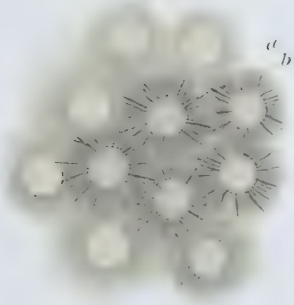

Fig.5.

Fig.7.

Fig.6.

Fig.8

Fig.10.

Fig.9.

4.

Die centrale Keratitis

von

C. J. Eberth.

Mit Taf. VI—XII. und einem Holzschnitt.

Einleitung.

Durch meine früheren Untersuchungen über die Entzündung der Hornhaut war ich zu dem Resultat gekommen, dass jeder Insult, je nach seiner Heftigkeit und Dauer, eine verschieden grosse Zahl von Hornhautzellen tödtet. Wie ich auch die Entzündungserreger und die Dauer ihrer Einwirkung variirte, es gelang mir nicht die Hornhautzellen direct und so rasch zur Proliferation zu bringen, dass ich die oft schon wenige Stunden nach Einwirkung des Entzündungsreizes auftretende Eiterung als das Resultat einer solchen Wucherung hätte ansprechen können. Zudem sah ich die ersten Eiterkörper in einem Gebiet erscheinen, das viel zu entfernt von dem Ort des Eingriffs lag, um annehmen zu können, dass die durch den letzteren gereizten Zellen die Quellen der Eiterkörper wären. Auch stellten sich die Proliferationsprocesse in meinen Versuchen so spät ein, dass ich sie nicht als ein Phänomen der directen entzündlichen Reizung, sondern vielmehr als das Resultat der regenerativen Restitution betrachten zu müssen glaubte. Die Theile würden demnach durch den entzündlichen Eingriff nicht zu einer, ihnen fremden Wucherung angeregt, die Proliferation wäre vielmehr eine rein homologe und regenerative.

Herr Böttcher nahm an dieser »difficilen Unterscheidung« zwischen entzündlicher und auf Regeneration hinzielender Reizbarkeit argen Anstoss und meint, dass ich nur die langsamer und in einer späteren Zeit ablaufenden, nicht aber die acuteren Vorgänge er-

kannt hätte. Ich kann aber auch heute noch nicht seine Darstellung von der Umwandlung der Corneazellen in Eiterkörper als richtig anerkennen, ich sehe in jenen dunkeln, kleinen rundlichen Hornhautzellen, in der Umgebung der durch den Eingriff lädirten Hornhautpartie, eben nur durch das einwirkende Agens verletzte Gebilde, von denen die schwergetroffenen untergehen, während die anderen sich wieder erholen, und in Gemeinschaft mit den vorhandenen normalen Zellen die Restitution des Zerstörten besorgen.

Nun geschieht es ja keineswegs selten, besonders bei den Säugethieren, dass schon sehr früh im Aetzbezirk und dessen nächster Umgebung die ersten Eiterkörperchen auftreten und sich vielleicht auch zu grösseren Massen sammeln, bevor eigentlich von der Peripherie her die Einwanderung recht begonnen hat. Hier scheint also an Ort und Stelle eine Eiterproduction stattgefunden zu haben. Cohnheim[1]) hat jedoch in seinem letzten Artikel besonders hervorgehoben, dass es sich auch hier um eine Einwanderung und zwar von dem Conjunctivalsack her handelt. In dem Grade nämlich, als sich das durch das Aetzmittel mortificirte Epithel- und Hornhautgewebe lockert, was zuerst am Rande des Schorfes geschieht, und endlich ablöst, kommt die Hornhautsubstanz zu Tage und das Conjunctivalsecret sammt den darin suspendirten Zellen dringt in das Gewebe ein. Die Bedingungen für die Einwanderung wären also die gleichen, wie nach einer Verwundung der Hornhaut, und es liesse sich darnach erwarten, dass eine theilweise Ablösung des Epithels im Hornhautcentrum eben so gut eine circumscripte centrale Keratitis zur Folge hätte wie die Aetzung. Aber ganz im Widerspruch damit fand Böttcher[2]), wenn er das Epithel im Centrum der Froschcornea entfernte, dass keine Abscessbildung eintrat, selbst dann nicht, wenn er diesen Versuch nach 3tägigen Pausen mehrmals wiederholte. Das Resultat blieb dasselbe, wenn die Nickhaut an der Innenfläche scarificirt wurde, nachdem das Epithel im Centrum der Hornhaut entfernt worden war. Obgleich eine Schwellung und Trübung der Nickhaut und eine vermehrte Secretion im Conjunctivalsacke sich einstellten, kam es nicht zu einer circumscripten Entzündung an der Stelle, wo die Cornea ihres Epithels beraubt worden war. Nach Excision von Hornhautstücken sah Böttcher bald eine Vereinigung der Wundränder zu Stande kommen, die kaum merkbar, in manchen Fällen für das blosse Auge gar nicht, getrübt erschienen. Um aber die Betheiligung des Conjunctivalsacks möglichst auszuschliessen, trug er mehreren Fröschen die Nickhaut ab und ätzte, nachdem die Wunden verheilt waren, das Centrum der Hornhaut mit Chlorzink oder Schwefelsäure. Da diese Versuchsthiere in grösseren Mengen Wasser aufbewahrt, den Kopf fast beständig unter Wasser halten, ist eine Ansammlung von Conjunctivalsecret und damit ein Eindringen der Eiterkörperchen von Aussen vermieden. Trotzdem verläuft nach der Aetzung die centrale Keratitis ganz regulär. Noch schlagender scheint der folgende Versuch Böttcher's gegen ein Eindringen von Eiterkörpern zu sprechen. Frisch excidirte Hornhäute, in deren Centrum ein klei-

1) Virchow's Archiv Bd. 61 S. 14.
2) Virchow's Archiv 62. Bd. 4. Hft. S. 472.

nes Fenster ausgeschnitten worden war, werden unter die Nickhaut lebender Frösche gebracht und an der oberen Hautfalte mit Nähten befestigt. Obgleich sich nach 3—4 Tagen eine starke Trübung und Verdickung der Nickhaut gebildet und unter dieser schleimig eitriges Secret angesammelt hatte, war weder vom Rande noch von der central angelegten Oeffnung aus eine Einwanderung von Eiterkörperchen erfolgt, während doch eine solche nie ausbleibt, wenn die Hornhäute in Lymphsäcke gebracht wurden.

Auch die Beobachtungen von Wallis und Axel Key wie von mir über den Gang der Eiterung nach centraler Lapisätzung beim Frosch scheinen Bottcher der oben gegebenen Darstellung Cohnheim's nicht günstig. Denn wir fanden, wie dies auch Böttcher gesehen hat, dass hier vom Rande her die Eiterkörperchen eindringen und nicht vom Centrum — vom Schorf aus — oder von dem Spalt, der durch Lockerung des Schorfs zwischen diesem und der Vacuolenzone entstanden ist. Ebenso wenig konnte ich, wenn durch Ablösung des Epithels im Centrum das Hornhautgewebe blossgelegt worden war, eine centrale Eiterung durch Einwanderung vom Conjunctivalsack her constatiren, die Imigration geschah vielmehr immer von der Peripherie aus. Nur bei der durch Verimpfung von niederen Organismen erzeugten mycotischen Keratitis sah ich eine Eiterung im centralen Impfbezirk sich entwickeln, bevor noch die Eiterkörper, die massenhaft vom Rande kommen, diesen um ein Bedeutendes überschritten hatten. Unter gewöhnlichen Verhältnissen schliessen sich die einfachen Wunden rasch durch das regenerirte Epithel; bei der durch Impfung erzeugten mycotischen Keratitis dagegen tritt schon in den ersten 2 Tagen eine odematöse Schwellung und Hyperämie der Conjunctiva mit oberflächlicher Eiterung ein, und bevor 24 Stunden verflossen sind, findet man bei den perniciösen Fällen die geschwellten Lidränder verklebt, die Conjunctiva dicke ödematöse Wülste bildend und im Conjunctivalsack eine ziemliche Menge Eiter. Später kommt es selbst zu einem croupösen und diphtherischen Belag der Bindehaut. Die Randtrübung der Cornea kann um diese Zeit noch ziemlich schwach sein. Hier ist es die conjunctivale Eiterung, welche die Epithelregeneration derjenigen Impfstiche überholt, welche von der Pilzinvasion verschont geblieben sind, und jene ebenso mit Eiterkörperchen inficirt, wie dies bei den übrigen Stichen mit Bacterien geschah. Durch die Stiche dringen die Eiterkörperchen in die eröffneten Hornhautspalten ein. Und S. 32 erwähnte ich folgenden Versuch: »bringt man auf eine mit Bacterien geimpfte Cornea des Kaninchens oder in den Conjunctivalsack Zinnoberpulver, sobald die Eiterung der Conjunctiva einmal in Gang ist, also etwa einen Tag nach der Impfung, so findet man immer Impfstiche, deren Ausläufer zinnoberhaltige Eiterkörper beherbergen.« Für die traumatisch mycotische Keratitis des Kaninchens ist damit doch die Einwanderung vom Bindehautsack her zugegeben und zwar schon für den Anfang des entzündlichen Processes, bevor noch eine merkliche Trübung des Randes stattgefunden hat. Für den Frosch fügte ich ja hinzu, dass die centrale Eiterung häufig ausbleibt, somit also nicht Regel ist. Damit wäre denn kein wesentlicher Unterschied zwischen der Keratitis des Frosches und der des Kaninchens constatirt und nur die Frage zu beantworten, warum bei Säugethieren nach traumatischen

Eingriffen die centrale Keratitis sich einstellt, während sie bei dem Frosch fehlt und die Einwanderung vom Rand her geschieht, wenn man das Hornhautcentrum seines Epithels beraubt.

Folgende Versuche mögen diese Frage entscheiden. Ich habe hierzu auch die Aetzung mit Lapis gebraucht, welcher meiner Meinung nach dem von Böttcher empfohlenen Chlorzinkstift vorzuziehen ist. Denn um eine Wirkung zu erhalten, muss man diesen verhältnissmässig lang 15—30 Secunden einwirken lassen, wobei ein genaues Fixiren, wenn man ihn nicht stärker andrückt, nicht immer gelingt. Ferner besitzt derselbe die unangenehme Eigenschaft begierig Wasser anzuziehen, wodurch eine Vertheilung des Aetzmittels über die Applicationsstelle des Stiftes hinaus erfolgt. Er bildet allerdings keinen Schorf im Hornhautgewebe und vermeidet dadurch eine Complication. Aber die unangenehmen Folgen einer starken Verschorfung lassen sich auch durch eine rasche Aetzung mit Lapis vermeiden, der bei sorgfältiger Ausführung des Versuchs (vorheriges Abtrocknen der Cornea, dann Neutralisiren mit Kochsalz) nur an einer umschriebenen Stelle ätzt, und durch die eintretende Färbung den Aetzbezirk genau markirt.

Die Eiterung.

Frosch.

Aetzt man das Centrum einer vorsichtig abgetrockneten Froschcornea 1 bis 2 Secunden mit einem spitzen Höllensteinstift, so findet man oft bereits nach 6 Stunden die Substantia propria Corneae, wenn auch nicht im ganzen Umkreis des Aetzbezirks, doch wenigstens an einigen Stellen in der Ausdehnung einer Zone von 4 — 6 Epithelzellen Breite entblösst. Dies scheint besonders dann der Fall zu sein, wenn das Epithel um den Aetzbezirk in grösserer Ausdehnung getödtet wurde. Es geschieht dies leicht durch stärkeres Andrücken des Stiftes. Wurde dagegen rasch, mit einem spitzen Stift und ohne stark anzudrücken, aber doch so cauterisirt, dass die eigentliche Hornhautsubstanz bis zur halben Dicke der Cornea noch getroffen wurde, so mortificiren nur einige wenige Zellenreihen des äussersten Epithels im Umkreis des Schorfs und die tieferen Schichten bleiben verschont. Aber selbst, wenn einige Epithelreihen vollkommen sich ablösten, kommt es doch nicht zu einer längeren Entblössung des Hornhautgewebes selbst, weil der Regenerationsprocess nicht allein unmittelbar der Mortification und Ablösung des Epithels folgt, sondern sehr häufig das Mortificirte löst. So sieht man oft die silbergeschwärzten Epithelleichen durch einen schmalen, dunklen Wall wuchernder Epithelzellen verdrängt und endlich abgelöst werden. Wurde das Hornhautepithel durch Betupfen mit Collodium getödtet, so findet man nach 24 Stunden noch eine

grosse Zahl geschrumpfter todter Epithelien, welche von den gegen den necrotischen Heerd vorrückenden, sich regenerirenden Zellen unterminirt und endlich ganz abgehoben werden. Hier kommt es also gar nicht zu einer Entblössung der Hornhautsubstanz oder diese ist sehr klein und wird rasch wieder gedeckt. Dagegen wird im Centrum des Aetzbezirks, wo durch stärkere Einwirkung des Stiftes mehr Gewebe mortificirt wurde und die Ueberhäutung später eintritt, die Hornhaut eher frei, und hier ist also der Weg den Eiterkörperchen offen. Wo wir schwach und nur einen Punct der Cornea ätzen, werden wir darum eine grössere Ablösung des Epithels und damit die Gefahr des Eindringens von Eiterkörpern vermeiden. Finden wir trotzdem eine centrale Eiterung im Umkreis des Aetzbezirks d. h. in der Degenerationszone, so kann diese entweder nur durch Anhäufung der schon vorhandenen oder vom Rande her eingewanderten oder durch eine directe entzündliche Proliferation der die Degenerationszone umgebenden Hornhautkörper entstanden sein, nicht der unmittelbar um den Aetzbezirk gelegenen Elemente. Denn ich finde eben immer, ob ich nun den milder wirkenden Chlorzink- oder den heftig ätzenden Lapisstift applicirte, nur einen Punct oder eine grössere Fläche, ganz superficiell oder tief ätzte, um den Aetzbezirk eine Degenerationszone von mehreren Reihen Hornhautkörpern. Hier schrumpfen die Zellen theils mit, theils ohne ausgesprochene Vacuolenbildung und gehen endlich vollkommen zu Grunde. Schon am 2 Tage nach Silberätzung ist der scharf umschriebene dunkle Aetzbezirk von einer hellen Degenerationszone umgeben, die nur einige wenige geschrumpfte Kerne, dunkle kernlose, schmale Fäden und Spindeln beherbergt, die ich für Reste von Hornhautzellen halte. Ja selbst Eiterkörperchen kommen daselbst vor. Dies ist jedoch nicht die Regel, und noch am dritten Tage nach der Aetzung können letztere fehlen, und die Degenerationszone, in der bis dahin alle Zellenreste zu Grunde gegangen sind, erscheint jetzt als ein ganz heller Ring.

Während all diese Veränderungen in dem Centrum der Hornhaut sich abspielen, haben sich an ihrem Rand bereits die Eiterkörperchen eingestellt, die nach einer oberflächlichen, fast nur punctförmigen Aetzung am Ende des ersten Tags eine halbmond- oder ringförmige Trübung bilden und einer Cernirungsarmee gleich gegen das Centrum vorrücken, wo sie oft schon nach dem zweiten Tage angelangt sein können. Oder die Invasion dringt in Form eines Keiles gegen das Centrum, welches sie später oft in Gestalt eines Ringes umgiebt. Dabei hält sich die Einwanderung mehr in den äusseren, aber keineswegs in den äussersten Schichten, ein Umstand der leicht gegen das Eindringen von Wanderzellen aus dem Conjunctivalsack ins Feld geführt werden kann, wenn nicht oft mitten im Aetzbezirk, wo die Ueberhäutung am spätesten erfolgt die ersten Eiterkörperchen erschienen, während weit und breit, vielleicht mit Ausnahme des Hornhautrandes diese fehlen. Dass aber die im Aetzbezirk vorhandenen Eiterkörper in diesem Fall von den durch das Silber getödteten Hornhautelementen abstammen, wird wohl Niemand ernstlich behaupten wollen.

Ein recht schlagender Versuch ist der folgende. Zieht man mit dem Lapisstift eine Linie über die Hornhaut, welche das Centrum derselben schneidet, und in einiger Entfer-

nung vom Rande endigt, so sieht man in den nächsten Tagen an den beiden Enden des Strichs die Eiterkörper in grosser Zahl angehäuft, je mehr man sich dem Hornhautcentrum nähert, desto mehr nehmen dieselben ab, und im Centrum sind sie sehr spärlich oder fehlen in anderen Fällen ganz. Dieser Befund kann selbst während des Höhestadiums der Entzündung sich erhalten. Die Vertheidiger der entzündlichen Proliferation müssen, um consequent zu sein, entweder für die Randzellen eine grössere Reizbarkeit als für die centralen zulassen oder die stärkere Anhäufung der Eiterkörper an den Enden des linienförmigen Aetzschorfs als die Folge der kräftigeren Wirkung des Entzündungserregers auf die benachbarten Gefässe erklären. Für den Frosch bleibe ich dabei, dass die Eiterkörperchen aus den Gefässen des Hornhautrandes und der Conjunctiva kommen, dass nicht, wie Böttcher behauptet, die starke, sondern die schwache Aetzung eine reine Randkeratitis zur Folge hat, und dass die centrale Keratitis nicht durch eine schwache, sondern vielmehr durch eine starke Cauterisation noch vor der unvermeidlichen Randkeratitis zu Stande kommt. Indem die Aetzung durch die heftige Alteration der Gefässe grosse Schaaren von Eiterkörpern zur Auswanderung bringt, veranlasst sie auch den Austritt vieler Wanderzellen in den Conjunctivalsack. Da sie aber zugleich eine grössere Fläche des Gewebes verschorft und damit die vollständige Ueberhäutung retardirt, gestattet sie auch längere Zeit den in der Conjunctivalflüssigkeit suspendirten und im Epithel vorhandenen Wanderzellen den Eintritt in die freiliegende Hornhautpartie. Die Entblössung des Hornhautgewebes durch Entfernung eines Theils des Epithels ist immer ein verhältnissmässig schwacher Reiz im Vergleich zur Aetzung mit Lapis. Auch wenn man die Epithelablösung combinirt mit einer chemischen Noxe, wenn man z. B. das Epithel durch Betupfen der Cornea mit Collodium entfernt, ändern sich die Verhältnisse nicht wesentlich, das Centrum bleibt frei oder erhält nur wenige Eiterkörper, die überwiegend grössere Menge dieser kommt vom Rand.

Kaninchen und Katze.

Nicht das Gleiche gilt für die Säuger. Aetzt man bei diesen das Centrum mit einem spitzen Lapisstift während 1—5 Secunden so, dass man einen circa $^1/_2$—1 Mm. breiten, nur in den äusseren Lamellen gelegenen Aetzbezirk erhält, so findet man gegen Ende des ersten Tags folgenden Befund. Die Injection und Schwellung der Conjunctiva ist, wenn man nach der Aetzung sorgfältigst das Silber mit Kochsalz neutralisirte und mehrmals eine kalte Douche auf das Auge wirken liess, eine geringe, ja die Schwellung fehlt oft ganz. Der braune Aetzbezirk wird von einer schmalen gelben Linie eingefasst, die sich nach Aussen in eine viel breitere graugelbe Zone von 1—2 Mm. Durchmesser verliert, welche wieder von einem $^1/_3$—$^1/_4$ Mm. breiten bläulichen Ring umgeben wird. Die jenseits dieses Ringes gelegene Hornhautpartie ist klar oder vielleicht nur am Rande leicht getrübt. Besonders deutlich treten diese verschiedenen Zonen 1—2 Tage nach dem Einlegen der

Cornea in Goldchlorid hervor, so lange das Gold noch nicht vollkommen reducirt ist. Wurde etwas tiefer geätzt, dann erscheint schon nach 18 Stunden der den Aetzbezirk umgebende helle Saum als eine scharfe, helle Linie oder Furche, die von einem unregelmässigen hellen Hof eingefasst wird, den eine gleichbreite hellgraue Zone umschliesst. Diese Partieen werden durch einen grauen Ring gegen die übrige Cornea abgegrenzt. Die feine Furche um den Aetzbezirk ist an Goldpräparaten gelbweis, die darauffolgende unregelmässige Zone schwefelgelb, die nächste mehr graugelb und der dieselben gegen die hellviolette übrige Hornhaut abschliessende Ring dunkelviolett.

Die schmale Furche, welche den Aetzbezirk umgiebt und die ich Demarcationsfurche nennen will, ist oft von sehr kurzer Dauer. Sie kann nach einer oberflächlichen Aetzung von geringer Flächenausdehnung, z. B. von nicht ganz einem Millimeter Durchmesser, schon am zweiten Tage verschwunden sein, während die darauffolgende viel breitere bläuliche oder graue Zone sich mehrere Tage erhält, ohne jedoch viel an Flächenausdehnung gewonnen zu haben. Sie verliert sich in die Umgebung und erst an Goldpräparaten wird der dieselbe umschliessende schon erwähnte dunkel violette Ring deutlich. An Hornhäuten von 15 Mm. Durchmesser ist bei einem Aetzbezirk von 1 Mm. Durchmesser die Demarcationsfurche haarfein, die bläuliche Trübung hat eine Breite von circa 1 Mm. und der dunkel violette Ring von $^1/_3$ Mm.

Besonders schön sind diese gröberen Verhältnisse der Aetzkeratitis bei der Katze zu sehen. Nach 5 Tagen ist beim Kaninchen von alle dem nichts weiter zu finden als ein den Aetzbezirk umgebender bläulicher Hof, der in die Peripherie ohne scharfe Grenze übergeht.

Und alle diese Veränderungen in dem Centrum der Hornhaut haben sich entwickelt, ohne dass der Hornhautrand sich nur leicht milchig trübte. Dieser bleibt vielmehr klar und nur wenn die Aetzung sehr tief und etwas ausgebreiteter war, sehen wir eine vom Rande beginnende milchige Trübung, die jedoch nie den hohen Grad erreicht, wie etwa bei der mycotischen Entzündung.

2 Stunden nach einer centralen, oberflächlichen, aber doch in die äussersten Hornhautlamellen reichenden Silberätzung von 1 Mm. Durchmesser ist um den Aetzbezirk das vom Silber getödtete Epithel bereits grösstentheils abgestossen. Die Aetzstelle ist begrenzt von einem als heller Ring erscheinenden Epitheldefect, der eine Breite von 4—10 Zellen der untersten Schichte des Hornhautepithels besitzt und neben einigen silbergeschwärzten und abgestorbenen Epithelien einige mehrkernige Wanderzellen enthält. (Taf. XII. Fig. 1 A, b.) Der Aetzbezirk in der Hornhautsubstanz wird von 3—4 Reihen dunkler, vacuolenhaltiger Corneazellen umgeben. Auf diese Zone folgt eine zweite, die eine Breite von 6—9 Corneazellen hat und undeutlich gefärbte Elemente enthält. Im Bereiche beider Zonen, die allmälig nach Aussen sich verlieren, ist die Grundsubstanz hellroth. Daran stossen die dunkel gefärbten unveränderten Hornhautkörper.

Eingefasst wird der Epitheldefect von kleinen einkernigen Zellen der untersten

Epithelschichte, von denen die innersten undeutlich polygonal, meist sogar kuglig sind. (Taf. X. Fig. 3b; Taf. XI. Fig. 5d.)

24 Stunden nach schwacher Aetzung[1]) ist der sonst schon für das freie Auge noch als feine Linie wahrnehmbare, ringförmige Epitheldefect (Demarcationsfurche) verschwunden. An seiner Stelle erkennt man bei schwacher Vergrösserung einen dunkelblauen Saum, nahezu von der gleichen Ausdehnung wie der frühere Defect oft etwas breiter und ohne deutliche äussere Grenze. Er wird gebildet von wucherndem Epithel, welches auch bereits die Ränder des Aetzbezirks überhäutet hat. Dieses junge Epithel haftet sehr lose und es genügt oft ein leichtes Schaben mit einem scharfen Scalpell oder ein einmaliges Abpinseln der Vorderfläche der Cornea um dasselbe zu entfernen und den früheren Defect wieder herzustellen.

Man erhält dann nahezu das früher beschriebene Bild, nur mit dem Unterschied, dass die Eiterkörper, die wir vorhin auf der Hornhaut fanden, jetzt in Reihen um den Aetzbezirk herum in ihr liegen. Diese Demarcationszone wird umgeben von einem 4—6 Zellen breiten Degenerations- oder atrophischen Bezirk mit stark geschrumpften vacuolären Hornhautzellen, auf welche normales Gewebe folgt. Gegen die äussern Partieen der Degenerationszone nehmen die Eiterkörper rasch ab. In der angrenzenden normalen Hornhaut ist in der Regel keine Zunahme der Wanderzellen bemerkbar, nur ganz in der Peripherie sind dieselben mitunter etwas zahlreicher. (Taf. XII. Fig. 1B.)

Dies gilt aber nur von den alleräussersten Lamellen der geätzten Partie. Successive Flächenschnitte ergeben eine allmälige, aber doch rasche Verminderung der Eiterkörper gegen die tieferen Schichten. Während in den äusseren Lamellen die Eiterzellen oft einen breiten Kranz um den Aetzbezirk bilden (Taf. XII. Fig. 1B.), findet man sie im zweiten dünnen Flächenschnitt nur noch zerstreut und in dem dritten fehlen sie oft schon vollkommen. Der nächst folgende Schnitt zeigt um den kleinen Aetzbezirk eine schmale, helle atrophische Zone, welche stark geschrumpfte Hornhautzellen aber keine Eiterkörper enthält. (Taf. XII. Fig. 1C.) Die Umgebung ergiebt keine Abweichung von dem früheren Befund.

In den nächsten Tagen ist nur in sofern eine Aenderung bemerkbar, als sich sowohl die Demarcations- wie die Degenerationszone bereits stark gelichtet hat. Die Eiterkörperchen haben sich sowohl gegen den Schorf wie in die Umgebung vertheilt, und die geschrumpften Hornhautzellen sind wenigstens im nächsten Bereich des Aetzbezirks vollkommen untergegangen (4—6 Zellenreihen), wodurch die atrophische Zone sich in eine innere, helle, vollkommen zellenfreie und in eine äussere etwas breitere getrennt hat, welche geschrumpfte und vacuoläre Hornhautkörper enthält. (Taf. XII. Fig. 1C.)

Nach stärkerer und ausgedehnter Aetzung entwickelt sich auch eine breite, eitrige Demarcationszone (Taf. XI. Fig. 1b.), die besonders bei der Katze bis zum 4.—6. Tage nach der Cauterisation an Breite gewinnt und tiefer in das Hornhautgewebe eindringt. Hier wurde

1) Aetzbezirk 1 Millimeter Breite, Tiefe desselben $^1/_3$ der Hornhautdicke.

eben in grösserer Ausdehnung Epithel und Hornhautsubstanz mortificirt, und der dadurch gesetzte grössere Epithelverlust verzögerte auch die Ueberhäutung. Bei längerer Entblössung des eigentlichen Hornhautgewebes finden darum auch immer mehr Eiterkörperchen der Conjunctivalflüssigkeit den Weg dahin. (Taf. X, Fig. 3.) Eine Randtrübung der Cornea, wenn sie überhaupt zu Stande kommt, stellt sich bei der Katze erst gegen den 3.—4. Tag ein, hat aber wohl keinen oder nur einen geringen Antheil an der Bildung und weiteren Entwicklung der Demarcationslinie. Es mag übrigens für jetzt eine Feststellung des gröberen Befundes genügen, da ich später eingehender mit der Frage mich beschäftigen werde, woher denn überhaupt die Eiterkörper kommen.

Die Demarcationslinie hält sich übrigens später, besonders bei der Katze, nicht hart am Rande des Aetzbezirks. Sie hat vielmehr ihren Sitz in den äusseren Partien der Degenerationszone. (Taf. XI, Fig 2c.) Legt man senkrechte Schnitte durch die Cornea, so findet man diese in der Gegend des Schorfs und der Degenerationszone stark verdickt, beide bilden eine flache Prominenz, die ein, je nach der Intensität der Aetzung bald seichter, bald tiefer Graben von der übrigen Hornhaut trennt. (Taf. XII, Fig. 3b.) Dieser Graben wird zum Theil ausgefüllt von üppig wucherndem Epithel, (Taf. XII, Fig. 3g.), welches jedoch nur sehr unvollständig den wallartig vorspringenden Degenerationsbezirk überhäutet (Taf. XII, Fig. 3b.) hat. Die Demarcationszone zeigt auf dem Durchschnitt die Gestalt eines schmalen Dreiecks mit nach innen und unten gekehrter Spitze. Der ganze Degenerationsbezirk ist frei von Eiterkörpern. Fertigt man Horizontalschnitte des Hornhautcentrums, so erhält man im Gegensatz zu dem oben erwähnten Befund statt der Demarcationsfurche, welche wir unmittelbar um den Aetzbezirk fanden, einen hellen Hof — die Degenerationszone —, welche von einem oft recht breiten Demarcationsring eingefasst wird. (Taf. XI, Fig. 2.)

Diese Wanderung der Eiterzone nach Aussen erkläre ich mir folgendermassen. Bald nach der Aetzung findet hart am Rande des Schorfs eine Ablösung des Epithels statt. Hier setzt zuerst die Eiterung ein und dringt von da in die Tiefe. Unterdessen haben sich sowohl vom Schorf selbst wie von der Degenerationszone einige Blätter abgestossen und indem die Schwellung des Centrums mehr und mehr zunahm, wurden tiefere Lamellen der Degenerationszone freigelegt. Die Eiterung beschränkt sich auch später nur auf die primäre Demarcationsfurche, wo die Wanderzellen des Conjunctivalsacks sich leichter anhäufen können. In den Degenerationsbezirk hat um diese Zeit nur eine geringe Imigration stattgefunden. (Taf. XII, Fig. 3.)

Taube.

Von der Taube wusste ich, dass es hier zu keiner stärkeren Eiterung kommt. Ich musste mir sagen, dass entweder die Bedingungen für eine stärkere Emigration von farblosen Blutkörpern fehlen, oder dass, falls die Eiterung das Resultat einer Gewebsproli-

feration ist, diese äusserst schwach sein müsste. Letzteres schien nicht sehr wahrscheinlich, denn bei dem raschen Stoffwechsel dieser Thiere liess sich wohl annehmen, dass auch die Proliferationsvorgänge lebhafter sein würden wie bei dem Frosch und Kaninchen. So glaubte ich, dass die geringe Eiterung in der schwachen Betheiligung der Gefässe an dem Entzündungsprocess ihren Grund hätte — dann würde aber auch die entzündlich gereizte Cornea der Taube ein ganz vorzügliches Feld sein, um gerade die Veränderungen, welche ihr Gewebe während der Entzündung erfährt, ohne die störende Complication durch die eingewanderten Zellen in aller Reinheit zu sehen.

Die Aetzung der Taubencornea ist schon wegen der fortwährenden Bewegung der Nickhaut nicht ganz leicht auszuführen. Die Thiere sind ferner sehr empfindlich, so dass sie oft unmittelbar nach einer schwachen, oberflächlichen und beschränkten Cauterisation ganz betäubt sind. Diese Störung des Allgemeinbefindens, die sich oft erst nach dem zweiten Tage verliert, ist besonders bei jungen Thieren begleitet von einer starken ödematösen Schwellung der Lider und ihrer Umgebung wie der Nickhaut. Bei erwachsenen Tauben ist das Oedem geringer, dagegen treten hier oft reichliche Hämorrhagien in der palpebralen Conjunctiva auf, welche dann dicke dunkelrothe Wülste bildet. Die Secretion ist hier schwach, bei jungen Thieren dagegen entleert sich aus der Lidspalte eine beträchtliche Menge eines dünnen eitrigen Exsudats.

Im grellen Gegensatz zu diesen Veränderungen der Lider und besonders der Conjunctiva — sowohl der palpebralen wie der bulbären — steht die geringe Erkrankung der Cornea. Schiebt man die ödematösen Lider, welche das Auge ganz verdecken, auf die Seite, so treffen wir auf die klare Hornhaut, die abgesehen von der kleinen Trübung des eigentlichen Aetzbezirks (des Schorfes selbst) weder um diesen noch in der Peripherie eine Trübung erkennen lässt. So erscheint bei einem Aetzbezirk von 1 Mlm. Flächenausdehnung, der aber noch die äusseren Lamellen einnimmt, nach 2 Tagen die ganze Cornea klar, vielleicht mit Ausnahme einer ganz unbedeutenden schleierähnlichen Trübung des unteren Randes. In anderen Fällen ist selbst am 4. Tage keine Spur einer Trübung zu sehen. Hat der centrale Aetzbezirk eine Flächenausdehung von 2 Millimeter oder nimmt derselbe etwa die halbe Fläche der Cornea ein, dann ist die periphere Trübung auch bis zum 2. und 4. Tage verhältnissmässig schwach, die Cornea ist noch immer durchscheinend oder nur leicht verschleiert. Gegen das Centrum nimmt die Trübung ab und bleibt immer in einiger Entfernung von dem Aetzbezirk, wenn dieser dem Rand nicht zu nahe liegt. Eine Demarcationszone und eine centrale Trübung bildet sich nie. Nach dem vierten Tag schwindet die Trübung rasch, nur der Aetzbezirk erhält sich als ein brauner Fleck, wie es scheint, noch ziemlich lange.

Ist schon dieser makroskopische Befund für eine centrale Keratitis nicht sehr Vertrauen erweckend, so giebt uns das Mikroskop Gewissheit, dass die Eiterkörper fast sämmtlich von der Peripherie kommen.

Bereits 6 Stunden nach einer oberflächlichen Aetzung hat sich das dünne Epithel im Bereich des Aetzbezirks und dessen nächster Umgebung abgestossen. Den Schorf umgiebt schon eine recht breite Zone stark geschrumpfter und vacuolärer Corneazellen. Die Peripherie dieser Zone wird von einigen Reihen dilatirter Saftlücken mit etwas geschrumpften sternförmigen Hornhautkörpern eingenommen. Zu einer Zeit, wo bei den Säugethieren in dem ringförmigen Epitheldefect um den Schorf bereits Eiterkörper in nicht geringer Zahl sich angehäuft haben, finden wir hier nur wenige, theils der Oberfläche anhaftend, theils in den äusseren Lamellen gelegen. Dieser Befund bleibt auch in den nächsten Tagen, nur mit dem Unterschied, dass am 3.—4. Tag der Aetzbezirk schon vollkommen überhäutet ist.

Schon am 2. Tage nach der Aetzung markirt sich die atrophische Zone des Corneagewebes als ein ziemlich breiter, heller, nach Goldtinction blassrother Ring mit wenigen zackigen und fadenförmigen kernlosen Zellenresten, neben denen noch vacuolenhältige Zellen liegen. Eiterkörper finden wir nur sehr wenig. Je mehr wir uns der Peripherie nähern, desto zahlreicher werden diese, nicht grade in den alleroberflächlichsten, aber doch immer in den äusseren und mittleren Schichten. Gegen den 4.—6. Tag hin dringen sie immer weiter gegen den Schorf vor und in diesen selbst ein, ohne jedoch in grösserer Zahl sich um denselben zu schaaren. Das Höhestadium der Entzündung ist jetzt schon vorüber, die Einwanderung ist bereits zum Stillstand gekommen und die Resolution hat begonnen.

Die Regeneration.

Die regressiven Veränderungen, welche die Hornhautzellen im Umkreis des Aetzbezirks erfahren, führen, wie wir gesehen haben, unter zunehmender Schrumpfung mit und ohne Vacuolenbildung endlich zum Untergang einer grossen Zahl von Elementen. Den ganzen Bezirk, in dem dies geschieht, nannten wir atrophische oder Degenerationszone. Dass es sich dabei um einen wirklichen Schwund und nicht etwa um eine Auflösung der Hornhautzellen in Eiterkörper handelt, ist durch die Thatsache erwiesen, dass bei manchen Thieren (Frosch und Taube) dieser Untergang schon zu einer Zeit nachzuweisen ist, wo noch keine Eiterkörper um den Aetzbezirk aufgetreten sind. Diese erscheinen vielmehr oft sehr spät in den äussersten Schichten der durch Ablösung der mortificirten Lamellen oder des Epithels freigelegten Degenerationszone, nicht aber in der Tiefe, wo in Folge der Necrobiose der Hornhautelemente eine zellenfreie Zone sich bildet. In den oberflächlichen Schichten des Degenerationsbezirks ist diese Zone nur kurze Zeit gut ausgeprägt, weil sie alsbald von den eingewanderten Zellen occupirt wird. Indem diese sowohl in die geschrumpften Zellenlücken, wie in die hydropischen, welche in der Peripherie der Degenerationszone sich finden, imigriren, entstehen Bilder, die leicht als proliferirende Hornhaut-

körper gedeutet werden können, wenn man nicht den Gang der Eiterung und das Verhalten der Corneazellen in den verschiedenen Schichten verfolgt.

Nahe dem Aetzbezirk liegen die Eiterkörper theils in Reihen — in den interfibrillären Spalten als langgezogene Spindeln, theils in kleinen Gruppen dicht gedrängt und leicht abgeplattet in den reducirten Zellenlücken, weiter ganz am Rande der atrophischen Zone finden wir sie in den oft blasig erweiterten Zellenhöhlen neben den erblassten vacuolenhaltigen Hornhautkörpern. Letztere enthalten nur einfache, die Wanderzellen dagegen mehrere kleine und eingeschnürte Kerne, welche sich lebhaft in Hämatoxylin färben. Freilich trifft man nicht selten, und besonders beim Frosch, da und dort ein Hornhautkörperchen mit einem eingeschnürten, gelappten oder selbst mehrfachen Kern, aber dergleichen Bilder sind um diese Zeit nicht häufiger als in der normalen Cornea. Die Kerne dieser zeigen oft die sonderbarsten Formen bald sind sie mehr sförmig, bald gelappt, dann haben sie wieder die Gestalt einer Keule; tragen sie Fortsätze, so sind diese oft durch dünne, fadenförmige Stiele mit dem Kernkörper verbunden, die man oft erst bei stärkerer Vergrösserung wahrnimmt. Ausserdem sind die Kerne an der Oberfläche vielfach eingeschnitten, wodurch bei mittelstarken Vergrösserungen und wenn man nicht alle Tiefen gehörig abmisst, leicht der Eindruck entsteht, als seien dieselben in mehrere Stücke zerfallen. Es ist aber keineswegs schwer sich davon zu überzeugen, dass diese Einschnitte und Furchen nicht den ganzen Kernleib durchsetzen. Dann kommen allerdings, aber im Ganzen nicht häufig, grosse Hornhautkörper mit 2—3 gelappten Kernen vor, die sich in Goldchlorid oder Hämatoxylin nicht intensiver als die einfachen Kerne färben. Ich bin um so mehr geneigt letzteren Befund als den Ausdruck einer physiologischen Neubildung von Hornhautelementen zu betrachten, als in diesem Fall die Hornhautzellen nicht mit ihren Ausläufern zusammenstossen oder anastomosiren, sondern vielmehr auf eine grössere Strecke sich berühren, so dass es den Anschein gewinnt, als wäre ein grosses Hornhautkörperchen durch eine feine Linie getrennt. Auch 1—3 Nucleoli sehe ich sowohl in den einfachen wie den gelappten Kernen der nicht insultirten Cornea, während sie nach Böttcher[1]) den unveränderten Kernen der normalen Cornea mangeln.

Die gelappten und eingeschnürten Kerne finden sich gleichhäufig zu jeder Jahreszeit, bei frisch eingefangenen wie bei längere Zeit ohne Nahrung aufbewahrten Fröschen. Man trifft sie sowohl in Hornhäuten die 24 Stunden in Lymphräumen gelegen und dann 1—2 Tage in Iodserum conservirt wurden wie in vergoldeten Präparaten, ob diese nun nach Cohnheim's oder Böttcher's Methode hergestellt wurden. Nur sind die Kerne der vergoldeten Cornea etwas gequollen und darum grösser als die der Iodserumpräparate. Auf Taf. VI. habe ich einige dieser Kerne abgebildet.

Regelmässiger sind diese Kerne bei den Vögeln (Taf. VIII, Fig. 1, Taube) dem Kaninchen und der Katze (Taf. VII, Fig. 1). Sie sind platt, durchweg mehr eiförmig, oft stark

1) Virchow's Archiv. Bd. 58. p. 381.

verlängert, auch eingekerbt und gelappt, doch kommen die gelappten Kerne im Allgemeinen seltener vor als beim Frosch und die Einkerbungen sind viel spärlicher. In den stärkeren Knotenpuncten des Hornhautkörpernetzes liegen mitunter 2—3 Kerne, die jedoch, wie man aus den feinen Linien schliessen darf, welche solche Knotenpuncte der Anzahl der Kerne entsprechend in kernhaltige Felder theilen, mehreren Hornhautkörpern angehören. Taf. VII. Fig. 1 a.) Doppelte Kerne in einfachen Hornhautzellen gehören nicht zu den häufigen Vorkommnissen. (Taf. VI A, Fig. 16, B, Fig. 3.)

Die Hornhautzellen der Taube (Taf. VIII, Fig. 1) und des Frosches sind ausgezeichnet durch die zahlreichen und langen Fortsätze und den verhältnissmässig kleinen und schmächtigen Zellkörper. Bei dem Kaninchen und der Katze treten die Fortsätze gegenüber dem grossen Zellkörper mehr zurück, (Taf. VII, Fig. 1. Taf. XI, Fig. 3) und sind nicht allein kürzer, sondern auch etwas spärlicher als bei den obengenannten Thieren. Ja mitunter ist ihre Zahl so gering, dass Reihen von Hornhautkörpern nur durch kurze breite Brücken mit einander verbunden scheinen. Auch fehlen die Zellfortsätze mitunter auf kleine Strecken fast vollständig, und die rundlichen und polygonalen Körper der Hornhautzellen liegen dicht neben einander, anastomosirende Stränge bildend. Besonders ist dies der Fall bei der Katze — der jungen wie der ausgewachsenen —: auch bei dem Hund, Kaninchen, Kalb, Igel, Frosch kommen dergleichen fortsatzlose polygonale Hornhautzellen vor, die jedoch hier im Allgemeinen nur kleine Gruppen bilden, und selten zur Bildung von Zellensträngen zusammentreten. Die Zeichnung, welche man bei der Katze erhält, erinnert dann täuschend an die eines Lymphgefässnetzes, nur mit dem Unterschied, dass in der Hornhaut die platten Zellen von denen oft mehrere nebeneinander liegen, nur in einer Schichte vorkommen[1]). Jedes dieser grösseren, an Silberpräparaten von einer dunkeln Linie eingefassten Felder enthält einen Kern. Zwischen diesen kommen auch kleine kernlose Schaltstücke vor. (Taf. VIII, Fig. 3. Taf. X, Fig. 4.) Man findet diese Bilder nicht nur an Silber-, sondern auch an Gold- und Silbergoldpräparaten, nur sind die dunkeln Linien, welche die einzelnen Zellen markiren, bei den letzeren nicht so scharf ausgeprägt. An einfachen Goldpräparaten sieht man oft schmale, helle, scharf begrenzte Spältchen die einzelnen Zellen trennen. (Taf. VII, Fig. 1 a.)

An den Silber-, wie an den Silber-goldpräparaten erscheinen diese kernhaltigen Felder, hell, fast homogen und nur um den Kern herum leicht körnig. An einfachen Goldpräparaten bestehen sowohl bei dem Kaninchen wie der Katze die sternförmigen wie die polygonalen Hornhautzellen aus einer fast homogenen, feinkörnigen Platte, welche auch zum Theil auf die Ausläufer sich fortsetzt (Nebenplatten) und einer, trüben, körnigen, in Gold intensiv sich färbenden Substanz, welche dieser feinkörnigen Platte eingelagert erscheint. (Taf. VII, Fig. 1.) Die Körnchen dieser Substanz bilden bei der Katze ein engmaschiges

1) Ich muss hier Rollett widersprechen, der sagt, dass dieses Bild in den entwickelten Hornhautschichten erwachsener Thiere nicht zu sehen ist. Stricker's Histologie S. 1123.

Netz aus feinen, dunkeln Fäden; mitunter sind sie um den Kern in etwas grösserer Menge angehäuft, und umgeben denselben als sternförmige Figur oder als dunkler Hof. In diesem Fall sind jedoch gegenüber den eigentlichen Zellenplatten die Dimensionen der sternförmigen Figur so klein, dass sie nicht die Silberbilder deckt.

Sowohl die trüben Körner, wie die helle Platte der Hornhautzellen betrachte ich als zusammengehörige Theile desjenigen Gebildes, das man schlechtweg Hornhautkörperchen nennt. Die eigentliche Platte finde ich (allerdings an Tinctionspräparaten) nicht »glashell« wie mein verstorbener Freund Schweigger-Seidel sie bezeichnete, sondern bei einer stärkeren Vergrösserung (Immersion 14, Ocul. 3, Condensor Hartnack) immer feinkörnig und keineswegs so scharf gegen die dunkle sternförmige Figur — der interfibrillären Kittmasse Schweigger-Seidels [1]) — abgesetzt, wie dieser abbildet. Ich vermisse aber auch in kranken Hornhäuten, unter Bedingungen, wo der Nachweis jener glashellen Platten besonders leicht gelingen sollte, diese Gebilde ganz. Dies ist z. B. der Fall in entzündeten Hornhäuten in der Umgebung des Degenerationsbezirks. Hier sind die Spalten der Hornhautzellen oft blasig erweitert und durchzogen von den bald frei, wie ein Netz in den grossen Höhlen ausgespannten, bald wieder der Wand derselben anliegenden, sternförmigen Hornhautzellen. Diese sind dann auch nicht immer platt, sondern mehr kuglig mit strahligen Fortsätzen, auch lassen sie eine zartere, feinkörnige Substanz und etwas dunklere gröbere Körnchen erkennen, die bald vereinzelt, bald Gruppen, Netze oder einen Hof um den Kern bilden. (Taf. VII, Fig. 2. Taf. X, Fig. 2.) Die »glashelle« Platte existirt nicht und doch sollte man erwarten, ihr Nachweis müsste hier ohne Mühe gelingen.

Aber auch die regenerativen Vorgänge an den sog. Hornhautkörperchen konnten mich nicht eines Anderen belehren. Denn wie ich schon früher auseinandergesetzt habe, finden wir dann keine Vermehrung der »glashellen Platten« und ihrer Kerne, — der Hornhautzellen Schweigger-Seidel's — sondern eben eine Zunahme der feinkörnigen Substanz und ihrer Kerne, welche wir als das Protoplasma der Hornhautkörper betrachten, und unter normalen Verhältnissen ein dichtes Netz bilden sehen. Dieser Auffassung scheint allerdings das Vorkommen platter, kernhaltiger, den Endothelien ähnlicher Gebilde ohne Fortsätze in den Hornhäuten mancher Thiere ganz zu widersprechen. Ich muss jedoch betonen, dass in diesen Fällen keineswegs sämmtliche Zellen diese Plättchenform haben, sondern immer nur wenige, und es dürfte wohl kein Grund vorliegen diesen wenigen Zellen zu Liebe die zahlreichen anastomosirenden Sternzellen der Cornea als Ausnahme, die isolirt vorkommenden platten Zellen als Regel zu betrachten.

Aber die Form der Zellen ist es ja eigentlich nicht, an der man Anstoss genommen hat, sondern die scharfe Begrenzung dieser Platten durch Kittlinien, welche in den Höllensteinpräparaten so deutlich hervortreten. Könnte man freilich nachweisen, dass die trübe, körnige den zarten Platten ein- oder vielleicht auch aufgelagerte, oft als ein Netz feiner, körniger

1) Berichte der Kgl. sächs. Gesellschaft der Wissenschaften 1869. S. 323.

Fädchen erscheinende Substanz unter oder über den Kittlinien hinwegstreichend die Verbindung mit den benachbarten Zellen erhielte, würden wir bei der Deutung dieser Gebilde kaum in Verlegenheit gerathen. Aber solche Verbindungsfäden habe ich bisher nicht mit Sicherheit nachweisen können. So muss ich denn annehmen, dass manche Hornhautzellen eine grössere Selbständigkeit gewinnen und sich als rundliche und zackige, durch Kittlinien begrenzte, platte Gebilde erhalten.

Ausser dem Netz von Hornhautzellen, welches unter gewöhnlichen Verhältnissen ziemlich knapp die ihm angewiesenen Lücken ausfüllt, finden sich aber auch in dem Corneagewebe normal noch Wanderzellen, besonders in den Randpartien zahlreicher, die von den bei Entzündung vorkommenden Wanderzellen nur in sofern etwas differiren, als ihre Kerne spärlicher sind. In der Peripherie liegen diese Zellen oft in Gruppen und Reihen, sind mehr kuglig oder leicht abgeplattet und je mit einem einfachen rundlichen oder biscuitförmigen Kern oder mit 2 Kernen versehen. Sie reagiren sehr rasch und lebhaft auf Gold, welches sie meist früher als die Hornhautzellen und auch intensiver als diese tingirt.

Kehren wir nach diesem Streifzug in das Gebiet der normalen Histologie zu den entzündlich gereizten Hornhäuten zurück, um die Veränderungen zu verfolgen, welche die sogenannten fixen Hornhautzellen von dem Moment des Eingriffs bis zur vollkommenen Lösung des entzündlichen Processes erfahren.

Bei dem Kaninchen und der Katze findet man noch vor Ende des 2. Tages nach der Aetzung, bevor die Goldreaction eine vollständige ist, um den bläulichen Hof, welcher den Aetzbezirk umgiebt, einen schmalen violetten Ring. Er ist schon für das freie Auge recht scharf ausgeprägt. Am inneren Rand dieses Ringes liegen noch einige Reihen ganz bleicher, geschrumpfter zum Theil auch vacuolärer Corneazellen, weiter gegen den Aetzschorf hin findet man nur geschrumpfte Zellenhöhlen mit etwas körnigem Inhalt, und mehr nach innen besteht das Gewebe nur aus homogener Grundsubstanz, die hart am Aetzbezirk von Eiterkörpern der Demarcationszone eingenommen wird. An den äussern Rand jenes Ringes stossen normale Corneazellen. Wir wollen diesen Ring Proliferationszone nennen. Denn in ihm spielen sich zunächst die eigentlichen Wucherungsvorgänge ab, welche allein zum Ziele haben, das Zerstörte wieder zu ersetzen. Die Breite dieses Ringes ist sehr verschieden, sie beträgt 3—4 Reihen von Hornhautkörpern, in manchen Fällen nach starker Aetzung noch mehr. Auch gewinnt diese Proliferationszone mit der Zeit an Ausdehnung, indem sie noch etwas gegen den Rand hin, hauptsächlich aber gegen das Centrum wächst, um endlich den ganzen Degenerationsbezirk und auch den Aetzbezirk einzunehmen. Statt des früheren Rings haben wir jetzt einen von der Fläche als dunklen Fleck sich präsentirenden Proliferationsbezirk, der auf senkrechten Schnitten als eine Halbkugel oder als ein flacher abgestumpfter Kegel erscheint.

So hat bei der Taube 5—6 Tage nach der Lapisätzung, bei einem Aetzbezirk von $^1/_4$ Hornhautdurchmesser, die Degenerationszone ungefähr dieselbe Breite, die Proliferationszone selbst noch etwas mehr und reicht bis nahe an den Rand. Bei dem Frosch und

den Säugern ist die Proliferationszone in den ersten Tagen ziemlich schmal, 3—4 Zellenreihen breit, wächst aber rasch gegen den Degenerationsbezirk, so dass sie gegen den 4. bis 5. Tag schon weit in diesen vorgerückt ist. Am üppigsten und recht schnell entwickelt sich dieselbe bei der Taube. Bei dem Frosch kommt sie etwas langsamer zur Ausbildung. Doch sah ich sie einigemal schon sehr ausgeprägt am 4. Tage nach Einwirkung von Nelkenöl und Aetzung mit Chlorzink.

Bei der Katze und dem Kaninchen sind die ersten Spuren der Proliferationszone manchmal schon 23 Stunden nach der Aetzung zu erkennen. Jetzt allerdings nur durch den dunkelblauen Ton, welchen die betreffenden Zellen schon sehr früh nach Goldtinction annehmen. Von einer Wucherung des Zellprotoplasma und einer Kerntheilung ist freilich noch nichts zu sehen. Im Gegentheil die Zellen dieser Zone sind geschrumpft, das ganze Netz in Folge sehr ungleicher Schrumpfung und des Untergangs einzelner Zellen höchst unregelmässig, oft auf grosse Strecken aus dünnen, hie und da etwas knotig aufgetriebenen Fäden gebildet (Taf. IX, Fig. 1) und dann wieder zu stärkeren Knoten anschwellend, welche von mehreren dicht aneinander stossenden unregelmässigen und polygonalen Zellen gebildet werden. Einige Zellenhöhlen sind vergrössert (hydropisch), das Protoplasma der Zellen getrübt. Häufig, besonders gegen den Degenerationsbezirk sind die Zellen noch vacuolenhaltig und durchzogen von scharfen dunkeln Linien, welche sie in verschieden grosse rundliche und polygonale Felder zerlegen. Oft findet man statt der unregelmässigen Felder eine grosse Zahl kleiner runder von wechselnder Grösse. Aller Wahrscheinlichkeit nach sind es Trümmer veränderter Zellen umgeben von feinen Kittlinien. (Taf. VIII, Fig. 4 a, d. Taf. X, Fig. 5.) Stricker, dem offenbar die gleichen Bilder vorgelegen, erklärt sie als Theilung des Zellennetzes. Es ergiebt sich, sagt er S. 19, »dass aus der Zelltheilung nicht nur Eiterkörper, sondern auch direct kleine Körnchen hervorgehen«. Die Frage, ob aus den abgeschnürten Körnchen noch irgend welche Organisation möglich ist oder nicht, lässt er unentschieden. Nun geschieht es allerdings oft, dass Eiterkörperchen in die Saftcanälchen dringen und die Hornhautzellen bei Seite schieben. Die mehrkernigen Eiterkörper sind dann an Silber- oder Silbergoldpräparaten durch scharfe dunkle Linien von einander getrennt. Armauer Hansen hat diese Verhältnisse in einigen Holzschnitten ganz gut wiedergegeben. Der Umstand, dass wir neben den Eiterkörperchen noch Hornhautzellen mit einfachen Kernen finden, spricht jedenfalls nicht für eine Entstehung der Eiterzellen aus den fixen Hornhautelementen.

Auch nehmen die Eiterzellen besonders die nächste Umgebung des Aetzbezirks ein und werden von der Proliferationszone durch den Degenerationsbezirk getrennt. Ferner kommen sie fast nur in den äusseren Hornhautlamellen, aber nicht in den tiefern vor, wenn nur schwach geätzt wurde. Die Proliferationszone der tieferen Lamellen unterscheidet sich aber in nichts von jener der äusseren Schichten. Hier wie dort die gleichen, die ge-

1) Wiener med. Jahrbücher 1871. II. S. 219.

schrumpften Zellenkörper durchsetzenden Linien, die einige als Ausdruck einer Zellentheilung, welche zur Bildung von Wanderzellen führt, betrachten — und doch fehlt die Eiterung in der Tiefe, und umgekehrt vermissen wir häufig jene, als Beweis einer Zelltheilung gedeuteten Linien sowohl bei schwacher wie ausgiebiger Eiterung. Wir müssen daraus schliessen, dass die Theilung der Corneakörper, welche sich durch jene Linien markiren soll, für die Bildung der Eiterkörper ohne jede Bedeutung ist.

Einige Beispiele mögen die Veränderungen, welche die Zellen der Proliferationszone erfahren und die Bedeutung derselben anschaulich machen. Einer der schlagendsten Versuche ist die Behandlung der Froschcornea mit ätherischen Oelen. Lässt man 1 Minute lang auf das Hornhautcentrum ein kleines Tröpfchen eines Gemisches von Nelken- und Olivenöl zu gleichen Theilen einwirken, dann erfolgt nur eine sehr schwache Keratitis; die Hornhaut ist noch bis zum 5. Tage klar, nur das Mikroskop weist eine geringe periphere Eiterung nach, und auch im Centrum, wo soweit das Oel mit dem Hornhautgewebe in Berührung kam, bis dahin die Hornhautzellen auf feine kernlose Fädchen reducirt sind, finden sich nur einige wenige Eiterkörper. An Goldpräparaten erscheint das Centrum als ein heller Fleck, der sich scharf gegen den ihn umgebenden Kranz aus 3—4 Reihen dunkler Hornhautzellen abhebt. Die Zellen dieses Kranzes zeigen bereits ein recht ausgesprochenes Wachsthum. Ihre Körper allerdings sind wenig vergrössert, oft sogar verschmächtigt, aber die Ausläufer sind zahlreicher und auch länger wie sonst. Die Anordnung derselben ist meist so, dass sie dicht neben einander von dem centralen Pol des spindelförmigen Zellkörpers, oder der gegen das Centrum gekehrten Fläche desselben in radiärer Richtung gegen das Centrum ausstrahlen. Jeder Zellkörper enthält in der Regel nur einen ovalen, seltener zwei doppelt contourirte Kerne, deren Oberfläche mitunter seichte Einschnürungen und kleine buckelähnliche Fortzätze (Sprossen) zeigt. Wir können also sagen: dieses Stadium ist vorzugsweise durch Auswachsen der Zellen gegen den Substanzverlust, speciell Vermehrung und Verlängerung ihrer Fortsätze charakterisirt.

Später zeigen die fadenförmigen Fortsätze spindelförmige Auftreibungen, deren jede meist einen Kern enthält. Da ich keine bestimmten Anhaltspuncte für eine freie Entstehung der Kerne habe finden können, wohl aber da und dort tief eingeschnürte und gelappte Kerne gesehen habe, vermuthe ich, dass die neuen Kerne der spindelförmig angeschwollenen Ausläufer von den alten Kernen stammen und mit dem gegen den Degenerationsbezirk hinströmenden, wachsenden Protoplasma in die zu einem Zellkörper sich entwickelnden Ausläufer getragen wurden. Die Vermehrung der Kerne ist indessen bei diesen Versuchen, wo im Ganzen nur in einem kleinen Bezirk die Zellen getödtet wurden, keine sehr ausgiebige. Selten wird man hier auch in Versuchung kommen eine endogene Entstehung der Eiterkörper oder eine solche durch Theilung der Hornhautzellen anzunehmen, denn die Kerne der wuchernden Hornhautkörper sind um ein bedeutendes grösser als jene der Eiterzellen und tingiren sich nicht so lebhaft in Chlorgold.

Ich ziehe diesen Versuch andern deshalb vor, weil dabei keine, die Beobachtung

störenden Nebenwirkungen eintreten. Einmal ist die Eiterung eine geringe, man braucht nicht wie bei der Aetzung zu fürchten durch stärkeres Andrücken des Stiftes stärker zu cauterisiren und dann kommt es nicht, wie besonders nach Aetzung mit Chlorzink oder auch mit Silbersalpeter, in der Peripherie der Degenerationszone zu der beträchtlichen Schrumpfung der Corneazellen, welche die Reizungszone Böttcher's oder, wie ich sie nannte, die Körnerzone charakterisirt. Was diese betrifft, so habe ich bis jetzt keine Veranlassung gefunden von meiner früheren Auffassung abzugehen. Ich sehe nach etwas intensiver Einwirkung gewisser Cauterien an der Grenze der Degenerationszone gegen die normale Cornea die Zellen mehrerer Reihen in kleine, kuglige Klumpen sich umwandeln, welche sich in Gold dunkelbau färben. Die Kerne werden immer undeutlicher und die dunkeln Klumpen zerfallen endlich in kleine Tropfen und Körnchen[1]). Ich kann nicht die Annahme bestätigen, dass diese Gebilde in Eiterkörper zerfallende Hornhautzellen sind, weil die kleinsten zu geringen Durchmesser für solche besitzen — sie erscheinen oft nur wie Pünctchen —, und weil die grösseren kernlos sind wie die kleinen. Ja, wenn der Nachweis geführt werden könnte, dass das Erscheinen der Eiterkörper erst von dem Auftreten jener körnigen Massen datirte, möchte man sich noch zu jener Annahme entschliessen. Aber wie Böttcher[2]) gefunden und ich nur bestätigen kann, kommen die dunkeln Körner erst vom 3. Tage nach der Aetzung vor, nachdem sowohl vom Centrum aus (von dem Epitheldefect) wie von der Peripherie her die Einwanderung schon begonnen hat. Letzteres stellt allerdings für die schwächere Aetzung Böttcher in Abrede, aber ich muss trotz alledem für den Frosch daran festhalten, dass auch hier nach schwacher Aetzung constant eine, wenn auch oft geringe Einwanderung vom Rande stattfindet. Nun habe ich aber nie (s. meine frühere Arbeit) geläugnet und bis jetzt keinen Grund gefunden an dieser Auffassung etwas zu ändern, dass nicht alle Elemente der Körnerzone zu Grunde gehen, sondern zugegeben, dass manche »im verschlechterten Zustande fortpersistiren« und endlich sich vom Eingriff wieder erholen. Es liegt dies ja so nahe, dass es kaum einer stricten Beweisführung bedarf. Aber diese Reparation führt nicht zur Eiterung. So sehen wir beim Kaninchen nach circumscripter, aber etwas tiefer Lapisätzung die mittleren Partien der Degenerationszone eingenommen von geschrumpften und bleichen Hornhautzellen, während ihre Peripherie von 4—6 Reihen mehr kugliger, kleiner Hornhautzellen gebildet wird. Die grosse Aehnlichkeit der daselbst vorhandenen Elemente mit denen, welche bei dem Frosch die Körnerzone (Böttcher's Reizungszone) bilden, wie die Eigenschaft derselben sich in Gold intensiv dunkelblau zu färben, lässt annehmen, dass wir hier die gleichen Bildungen vor uns haben. (Taf. X, Fig. 2.) Nach innen liegen in dieser Zone verhältnissmässig kleine runde und sehr trübe Gebilde in rundlichen, dem Anschein nach von einer doppelt contourirten Membran begrenzten Höhlen. Das Bild hat eine gewisse Aehnlichkeit mit hyalinem Knorpel.

1) Für das Detail verweise ich auf Taf. II. Fig. 7 meiner früheren Arbeit.

2) Virchow's Archiv, Bd. 58. S. 374.

Deutliche Kerne sind in den kugligen Ballen, welche den Inhalt dieser Höhlen bilden, nicht wahrzunehmen. Die Grösse dieser Ballen entspricht nicht immer den Eiterkörperchen, oft sind sie viel kleiner. Nach Aussen werden die kugligen Höhlen etwas grösser und unregelmässiger, sie bekommen Ausbuchtungen, die sich mitunter auch zu längeren Fortsätzen entwickeln, wodurch sie mehr sternförmig werden. Sie zeigen auch jetzt noch den breiten glänzenden Begrenzungsraum. Die Körper, welche ihren Inhalt bilden, sind mehr zackig, sternförmig, und strecken ihre Fortsätze in die Verlängerungen der sie einschliesenden Höhle, und mitunter über diese hinaus in die umgebende Grundsubstanz. Insofern findet sich noch ein Unterschied gegenüber den früher erwähnten Gebilden als wir jetzt oft einen mehrfach gelappten, doppelt contourirten Kern mit mehreren Kernkörperchen oder 2 ovale Kerne finden. (Taf. VII, Fig. 2.) Die Kerne, welche durchweg grösser sind als jene der Eiterkörper, tingiren sich in Gold nie so lebhaft wie jene oder das sie umgebende Protoplasma. Man wird übrigens schon darum nicht leicht diese Gebilde als Hornhautzellen betrachten, welche im Begriffe sind durch Theilung sich in Eiterkörper zu verwandeln, als wir sie sowohl in den äussersten Hornhautlamellen antreffen, wo sich allerdings mitunter Eiterzellen bis in ihr Territorium verirren, sondern auch in den tiefen Hornhautlagen, wo für gewöhnlich gar keine Eiterkörperchen auftreten.

Da diese dunkeln, kugligen und zackigen Hornhautkörper nicht constant vorkommen, dürfen wir, meine ich, dieselben auch nicht als die nothwendigen Vorläufer der Reparation und Regeneration betrachten. Wir müssen annehmen, dass die in der Peripherie des Degenerationsbezirks gelegenen, von dem Insult weniger getroffenen Zellen, wie die angrenzenden normalen, auch ohne dass sie ein Schrumpfungs- oder vielleicht auch ein Contractionsstadium durchlaufen haben, sofort zur Reparation und Regeneration sich anschicken. Dass übrigens noch im Bereich des Degenerationsbezirks die Regeneration auftritt, dafür spricht das vereinzelte Vorkommen grösserer mehrkerniger Zellen zwischen den stark reducirten, wie die Unregelmässigkeit des Saftcanalnetzes, das theils aus langen schmalen anastomosirenden Fäden und wieder aus kleineren Gruppen mehrerer sternförmiger Zellen besteht[1]).

Bei der Taube nehmen wir schon am 2. und 3. Tage einen breiten Gürtel wuchernder Corneazellen wahr, der bei einem durch die ganze Cornea sich erstreckenden Aetzbezirk von circa 1 Mill. Durchmesser bis nahe an den Hornhautrand einzelne Ausläufer schickt. In der ganzen Ausdehnung dieses Proliferationsbezirks ist das zierliche Gitter der Hornhautkörper fast ganz unterbrochen und statt der durch viele rechtwinklig abzweigende Ausläufer communicirenden Hornhautzellen finden wir fast nur spindelförmige Körper mit 2 polaren Fortsätzen. Nur da und dort liegen einige wenige mit mehreren, aber immer-

1) Zwischen den dunkeln Zellen findet man auch blasse vacuolenhaltige in stark erweiterten Höhlen, welche 2—3 ungleich grosse, helle, ovale und runde, doppelt contourirte Kerne enthalten. In diesen Kernen liegen mehrere, Kernkörperchen ähnliche, dunkle runde Körner, die oft dicht nebeneinander einen förmlichen Belag auf der Kernmembran bilden. Ich vermuthe die dunkeln Körner sind Niederschläge, die sich in vacuolären Kernen gebildet haben. (Taf. VIII, Fig. 2, Taf. XI, Fig. 4.)

hin spärlichen Ausläufern. Erst mehr gegen den Rand treten die normalen Structurverhältnisse wieder auf. In Gold färben sich diese spindelförmigen Zellen sehr intensiv. Jede derselben besitzt einen doppelt contourirten ovalen, mit deutlichen Kernkörperchen versehenen Kern, der sich in Gold nur blass färbt und wohl etwas kürzer, aber breiter ist wie der Kern einer normalen Hornhautzelle. Da die Körper jener spindelförmigen Zellen meist stärker sind als jene der normalen Hornhautzellen und auch nicht platt wie diese, sondern mehr rund (auf dem Querschnitt) werden wir uns die Bildung dieser Spindeln nicht einfach aus dem Untergang der Ausläufer der Hornhautzellen erklären können. Denn wären nur die eigentlichen Zellkörper erhalten geblieben, würden wir mehr platte Gebilde finden. Wenn ich auch zugebe, dass da und dort die Ausläufer wirklich zu Grunde gegangen sind, oder von den Zellkörpern sich abgelöst haben, will ich damit nicht in Abrede stellen, dass doch bei vielen Zellen eine Retraction der Ausläufer stattgefunden hat, welche die Masse der Zellkörper vermehrte. (Taf. VIII, Fig. 5.)

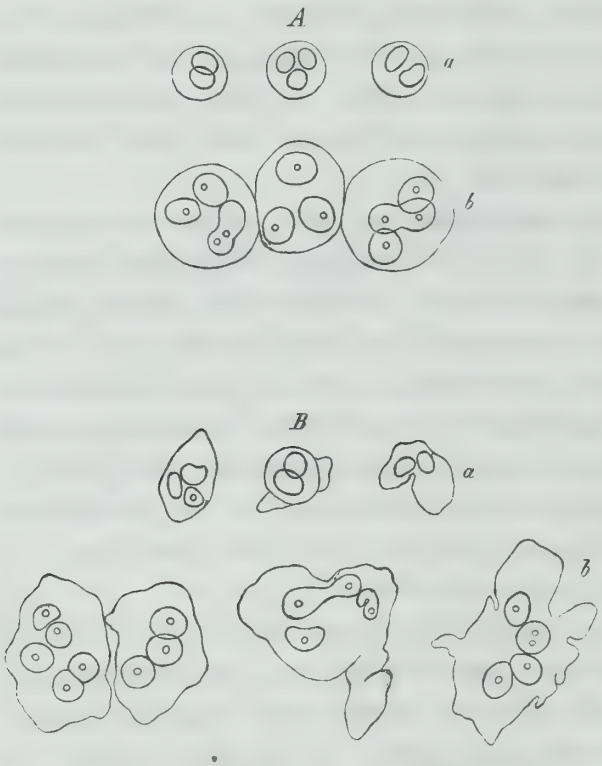

Eiterkörper aus der entzündeten Hornhaut.
A. Contrahirte Eiterkörper, a. der Taube, b. des Frosches.
B. Platte Eiterkörper, a. der Taube, b. des Frosches.
Immersion 11 Hartnack. Cam. lucida. Condensor. Goldpräparat.

Eiterzellen finden sich in dem ganzen, jenseits des Degenerationsbezirks gelegenen Abschnitt. Aus einem Vergleich verschieden lange Zeit nach der Aetzung exstirpirter Corneae gewinnt man die Ueberzeugung, dass die Eiterkörper zuerst in der Hornhautperipherie erscheinen, dann weiter gegen die Degenerationszone, endlich in diese selbst und in den Aetzbezirk vordringen, während noch eine Zeit lang neue Schaaren von Wanderzellen in die durch das Vorrücken der ersten Invasionstruppen entstandenen Lücken treten. Damit stimmt ja auch der makroskopische Befund gereizter Corneae, den ich schon früher gegeben, ganz überein. Eine stärkere Anhäufung der Wanderzellen dicht um den Aetzbezirk — was bei Säugern, so constant ist, kommt bei den Tauben nicht vor. Ja die nächste Umgebung des Aetzbezirks wird einmal später und dann selten gleich stark wie die Peripherie getrübt.

Die Menge der Eiterkörperchen ist übrigens selbst bei recht starker Aetzung immerhin eine geringe gegenüber dem Frosch und der Katze. Die Eiterkörperchen sind bedeu-

tend kleiner wie die bei Säugern und dem Frosch[1] und mit 2—3 runden Kernen versehen. Beide Momente erklären uns zu Genüge die schwächere Trübung der entzündeten Cornea der Taube im Vergleich zu den genannten Thieren. Siehe beistehenden Holzschnitt.

Gegen den 4. Tag schwellen die spindelförmigen Hornhautzellen noch etwas mehr an, man findet jetzt mehr ovale und kuglige Körper mit einfachem oder doppeltem, ovalen Kern. Um diese Zeit hat auch bereits eine recht lebhafte Theilung der vergrösserten Hornhautzellen begonnen, man sieht diese Spindeln bald der Länge nach, bald in querer Richtung in 3—4 spindelförmige, cylindrische und kuglige Stücke zerfallen, deren jedes einen ziemlich grossen ovalen, doppelt contourirten Kern besitzt. (Taf. VIII, Fig. 5a. Die Wucherung der Hornhautkörperchen ist mitunter so bedeutend, dass breite cylindrische Stränge entstehen, die durch quere starke Brücken mit einander communiciren. Diese Stränge sind oft knotig angeschwollen oder verbreitern sich zu sternförmigen Platten mit strahligen kurzen Ausläufern. (Taf. IX, Fig. 3.) In diesen Anschwellungen liegen mehrere ovale, doppelt contourirte einfache, seltener eingeschnürte Kerne. Theilungsstufen sind nicht viele zu sehen, wahrscheinlich weil die Theilung sich rasch vollzieht, womit dann auch die Schnelligkeit des ganzen Wucherungsprocesses übereinstimmt. Für eine freie Kernbildung habe ich keine sicheren Anhaltspuncte gefunden.

So bedeutend auch die Wucherung des Zellprotoplasma sein mag, die Eiterung hält damit nicht Schritt. Man findet im Gegentheil in und zwischen den mächtigen Protoplasmasträngen — in den stark reducirten Inseln von Grundsubstanz — verhältnissmässig wenig Wanderzellen und wird bei der grossen äusseren Verschiedenheit der Wanderzellen und des wuchernden Protoplasma nicht leicht darauf verfallen an einen genetischen Zusammenhang beider zu denken.

In den späteren Stadien des Regenerationsprocesses lösen sich die einzelnen Theilstücke der wuchernden Corneazellen mehr und mehr. Während im Anfang, wie die Silberbilder lehren, die einzelnen Tochterzellen nur leicht wellige Linien von einander trennen, sehen wir späterhin diese Linien mehr zackig werden, statt der mehr rundlichen oder polygonalen Protoplasmahaufen, die oft nur an ihrer freien Oberfläche Ausläufer tragen, finden wir jetzt Gruppen stern- und spindelförmiger, mehrkerniger durch Ausläufer communicirender Zellen. Je mehr diese auseinanderrücken, desto mehr ziehen sich ihre Fortsätze in die Länge und indem die vergrösserten Zellen abschwellen, entsteht so späterhin ein dem Normalen sehr ähnliches Bild.

---

1) Die Eiterkörper des Frosches sind gut doppelt so gross wie die der Taube.

Der Degenerationsbezirk wird durch das Hineinwachsen des wuchernden Hornhautprotoplama wieder mit neuen Zellen versehen und dadurch zugleich die Wucherungszone reducirt. War die Wucherung eine sehr üppige und circumscripte wie etwa nach oberflächlicher Verbrennung (Frosch) oder oberflächlicher Aetzung (Frosch, Taube, Säuger), dann findet in der Tiefe der Hornhaut in der Ausdehnung des insultirten Bezirks und darüber hinaus eine so starke Zunahme des Hornhautprotoplasmas statt, dass man an Goldpräparaten nur ein sehr kernreiches, feinkörniges Protoplasmalager findet, welches nach Anwendung von Silber in rundliche und polygonale kernhaltige Protoplasmahaufen zerlegt wird, die sich, wie es scheint, sehr lange erhalten. (Vergl. Taf. II, Fig. 8, Taf. III, Fig. 12 meiner früheren Arbeit.)

Bei den Säugethieren bilden sich bei einigermassen üppiger Proliferation aus dem Hornhautprotoplasma lange, schmale, durch Ausläufer communicirende Spindelzellen, die meist radiär angeordnet sind. Es entsteht so ein Dauergewebe von analoger Structur, wie das junger Narben oder mancher Spindelzellensarcome. (Taf. VII, Fig. 3, Taf. X, Fig. 1.)

Schluss.

Die bisher mitgetheilten Versuche haben die schon von Cohnheim und mir gemachte Beobachtung bestätigt, dass unter gewissen Umständen ohne stärkere Randeiterung eine centrale Keratitis sich entwickelt, die aber nicht, wie Böttcher behauptet, durch entzündliche Proliferation der Corneazellen zu Stande kommt, sondern vielmehr durch Einwanderung von dem Conjunctivalsack aus erfolgt. Als eine der Bedingungen für die centrale Keratitis erkannten wir die Entblössung des Corneagewebes, sei es durch eine Ablösung der mortificirten Theile, sei es durch eine directe Verwundung (Stich, Schnitt). Insofern finde ich mich hier allerdings einmal in Uebereinstimmung mit Böttcher[1]), der zugiebt, dass nach Entblössung des Hornhautcentrums durch Abschaben seines Epithels die centrale Keratitis oft ausbleibt. Aber es entwickelt sich trotz dem nur unbedeutenden Eingriff eine Randkeratitis und oft eine so heftige, dass man erwarten sollte, es würden immer auch Wanderzellen in den Conjunctivalsack kommen und von hier aus ihren Weg in die Cornea finden. Doch ist dies in der Regel nicht oder nur im beschränkten Grade der Fall, sowohl bei dem Frosch, wie bei der Taube und dem Kaninchen. Dagegen sehen wir bei diesen Thieren nach circumscripter Aetzung mit Höllenstein und auch mit Chlorzink, was ebenfalls Böttcher[2]) zugesteht, »in dem Spalt zwischen Schorf und Vacuolenzone eine Ansamm-

1) Die circumscripte Keratitis. Virchow's Archiv 62. Bd. S. 580.
2) l. s. c. S. 574.

lung von Körperchen, die dem Conjunctivalsecret angehören«. Nur hat er nicht Recht, wenn er hinzufügt, »ein weiteres Vordringen derselben, mit anderen Worten eine eitrige Infiltration der Vacuolenzone, die vom Centrum ausginge, beobachtet man aber nicht«. Ich muss diese Angabe dahin corrigiren, dass die Einwanderung mitten durch den Schorf nicht so häufig wie von der ihn umgebenden Demarcationsfurche erfolgt.

Recht instructiv ist in dieser Beziehung die Aetzung von Zinnoberfröschen. Cauterisirt man einige Tage nach Injection des Farbstoffs in die Blutgefässe oder Lymphräume das Centrum der Cornea, so erhält man fast gleichzeitig eine Anhäufung zinnoberhaltiger Wanderzellen imAetzbezirk und dessen Nachbarschaft wie im Hornhautrand. Die intermediäre Zone der Cornea bleibt noch kurze Zeit frei von gefärbten Wanderzellen, und erst mit dem weiteren Vordringen derselben vom Rande her wird sie mehr und mehr reducirt, um endlich ganz zu schwinden.

Böttcher beruft sich auf die durch Chlorzink oder Schwefelsäure erzeugte Keratitis, wo der epitheliale Schorf nicht längere Zeit sitzen bleibt und nicht wie der Lapisschorf blos am Rande sich lockert, sondern in seiner ganzen Ausdehnung sich ablöst. Und doch erfolge hier die Bildung einer ringförmigen Reizungszone um den Aetzbezirk, während man erwarten sollte, wenn hier ein Eindringen von Conjunctivalsecret stattfände, dass dies nicht blos am Rande, sondern an allen Puncten des Aetzbezirks gleich erfolgen würde. Dies kommt in der That auch vor. Was aber die Böttcher'sche Reizungszone betrifft, so wissen wir ja von früher, dass diese entweder aus untergehenden oder bereits in Regeneration begriffenen Zellen besteht.

Bei dem Frosch sehen wir selbst nach leichter, circumscripter Aetzung des Centrums mit Chlorzink (25—30 Secunden) oder mit Lapis (1 Secunde bald die centrale Keratitis fehlen, bald mitten vom Aetzschorf aus eine radienartig vordringende Eiterung, oder diese nur im Umkreis des Aetzschorfs, wo zuerst das Epithel und vielleicht etwas Corneagewebe sich abgestossen hat, eintreten.

Aber wie auch der Gang der Eiterung im Centrum sein mag, ihr folgt früher oder später eine Randkeratitis, welche indessen oft genug ohne centrale Entzündung sich bildet.

Zur Erklärung für dieses verschiedene Verhalten kann ich anführen, dass wir bei dergleichen subtilen Versuchen, wenn wir sie auch mit Geschick und Vorsicht anstellen, nicht verhüten können, dass durch etwas stärkeres Andrücken des Stiftes vielleicht nur ein Punct der Cornea stärker insultirt wird und etwas Gewebe sich ablöst oder vielleicht nur sich lockert, wodurch dann den Wanderzellen der Eintritt erleichtert wird.

Bei der Katze und dem Kaninchen dagegen entwickelt sich nach Aetzung constant und zwar sehr schnell eine centrale Keratitis um den Aetzbezirk, während der Hornhautrand entweder nicht oder nur wenig getrübt wird. Es müsste denn sein, dass der Aetzbezirk eine sehr grosse Tiefen- und Flächenausdehnung hätte.

Die Hauptbedingung für die centrale Entzündung ist das rasche Erscheinen einer grösseren Zahl von Eiterkörpern in der Conjunctivalflüssigkeit und

ein weiteres Moment die durch Ablösung des verschorften Epithels und Corneagewebes bewirkte Bloslegung und Verletzung der Hornhautsubstanz, welche erst die Einwanderung ermöglicht. Würde es gelingen die durch die Cauterisation unvermeidliche Bloslegung und Eröffnung des Corneagewebes möglichst zu beschränken und andererseits auch die conjunctivale Eiterung in bescheidenen Grenzen zu halten, so müsste die centrale Keratitis, wenn nicht ganz verhütet, so doch sehr gehemmt werden. Beides erreichen wir durch eine sehr flüchtige (1—2 Secund. lange) circumscripte Aetzung, wodurch immer noch die Cornea des Kaninchens bis zur halben Tiefe vom Silber getroffen wird. Auch hier kommt es zur Bildung einer atrophischen Zone und Epithelablösung, aber nur in geringer Ausdehnung, und obgleich auch Eiterkörperchen im Conjunctivalsack erscheinen, ist einmal ihre Zahl gering und die schnelle Ueberhäutung des schmalen ringförmigen Epithelverlustes um den Aetzbezirk setzt einer stärkeren Einwanderung in denselben bald Schranken[1]).

Vergleichen wir die Resultate der Aetzung beim Frosch mit denen bei Säugern gewonnenen, so ergiebt sich der bemerkenswerthe Unterschied, dass bei dem Frosch die Keratitis überwiegend eine periphere, bei den Säugern unter den gleichen Bedingungen eine rein centrale ist, obgleich hier wie dort, die Veränderungen der eigentlichen Hornhautsubstanz in der Umgebung des Aetzbezirks die gleichen sind. Man könnte sich denken, dass beim Kaninchen, wo die Eiterkörperchen sich auf eine grössere Fläche vertheilen, eine mässige Randeiterung nicht in dem Grade auffällt, wie etwa in dem Grenzrayon der kleinen Froschcornea. Zudem kommen ja selbst unter normalen Verhältnissen in den Randpartieen der Kaninchencornea Wanderzellen in nicht geringer Zahl vor. Aber dies würde uns doch nur die geringere Entwicklung der Randkeratitis, nicht das constante Vorkommen der centralen bei den Säugern und ihr häufiges Fehlen beim Frosch erklären.

Wenn die centrale Keratitis durch Einwanderung vom Bindehautsack erfolgt, so ist sie aller Wahrscheinlichkeit nach abhängig von der Mächtigkeit des conjunctivalen Gewebes, und der Störung, welche dasselbe, besonders seine Gefässe, getroffen hat. Bei dem Frosch ist aber die Conjunctiva im Vergleich mit den Säugern im Ganzen schwach entwickelt, und die grosse Membrana nictitans doch nicht sehr reich an Blutgefässen. Die Bedingungen für eine lebhafte Eiterimigration von der Conjunctiva her sind hier somit viel ungünstiger wie dort. Darum ist wohl auch beim Frosch das conjunctivale Secret, wie Böttcher ganz richtig bemerkt, »nach Aetzung der Cornea mit Chlorzink oder Schwefelsäure nicht merklich vermehrt«.

Die durch chemische Körper bewirkte Entzündung ist immer heftiger als die durch Traumen hervorgerufene und dem entspricht auch ceteris paribus der grössere Gehalt des conjunctivalen Secrets an Wanderzellen. Einige Minuten nach Ablösung des Epithels in einer Fläche von 1½—2 Millimeter, also in etwas grösserer Ausdehnung als der Epitheldefect nach Anlegung eines nicht

1) Ich versuchte auch durch Atropinisirung und häufige Irrigation die Eiterung nach Aetzung zu beschränken, doch erhielt ich kein sehr auffälliges Resultat.

penetrirenden kleinen Silberschorfs beträgt, hat die Zahl der Wanderzellen der Conjunctivaflüssigkeit des Kaninchens bereits um mehr als das Doppelte zugenommen. 19 Stunden nach der Epithelablösung ist das Verhältniss noch immer dasselbe, während nach Lapisätzung um diese Zeit die Zahl der Eiterkörperchen mehr als das Sechsfache des Normalen beträgt. Damit fällt denn auch zusammen die geringe Anhäufung von Wanderzellen in der durch Abschaben eines Theils ihrer Zelldecke entblössten Corneapartie gegenüber der ausgesprochenen centralen Keratitis nach Aetzung. Herr Böttcher hat also keinen Grund die Annahme »dass das Conjunctivalsecret bei den circumscripten Hornhautentzündungen die Hauptrolle spiele und dass die grossen Massen oft so rapid im Centrum der Hornhaut auftretenden grossen und kleinen Zellen von aussen eingedrungen seien, mindestens als eine höchst unwahrscheinliche hinzustellen und als das Erzeugniss einer augenblicklichen Combination mit Schonung bei Seite liegen zu lassen«. Der letzte Versuch zeigt auch, dass wenn wir Bedingungen setzen, welche die Spannungs- und Druckverhältnisse der Hornhaut vermindern, die Anhäufung der Wanderzellen in der freigelegten Hornhautpartie nicht einfach dadurch zu Stande kommt, dass die in der Hornhaut schon vorhandenen Wanderzellen durch einen zur Reizstelle gehenden Flüssigkeitsstrom rein passiv dahin geschoben werden oder dass sie gegen die gelockerte Gewebspartie hin sich activ bewegen. Obgleich die Hornhaut so weit sie frei liegt, gelockert und gequollen ist und ihre Elemente im Bereich der entblössten Partie zu Grunde gegangen sind, sehen wir doch keine stärkere Anhäufung der in der Umgebung gelegenen Wanderzellen, vielmehr erscheinen diese zuerst in grösserer Zahl im Hornhautrand (Frosch). Wir dürfen wohl annehmen, wie ich dies in meiner früheren Arbeit S. 49 ausgesprochen habe, dass die durch obige Veränderung bedingte Abnahme der Dichtigkeit des Corneagewebes auch auf die Bewegung der schon vorhandenen Wanderzellen influencirt. Aber ihre Wirkung erstreckt sich dann höchst wahrscheinlich auch noch auf die entfernteren Partien der Cornea und begünstigt in Verbindung mit der Alteration der Gefässwandungen die Emigration.

Bei der Taube erfolgt die Ablösung des Epithels ebensogut wie bei dem Frosch und den Säugern im Bereich des Aetzbezirks, aber die Demarcationszone ist sehr schwach entwickelt und besteht eigentlich nur aus einigen wenigen Eiterkörpern. Erst während des zweiten Tages stellt sich eine Randkeratitis ein, die schnell gegen das Centrum vorrückt. Hier ist also trotz der Mächtigkeit und dem Gefässreichthum der Conjunctiva, trotz der heftigen Reaction dieser und dem reichlichen eitrigen Secret die centrale Keratitis schwach. Die Erklärung hierfür finde ich einmal in der häufigen Bewegung der Nickhaut, welche das Secret von der Cornea weg fegt, und in den Structurverhältnissen der letzteren. Die Taubencornea zeigt nämlich keine so ausgesprochene Spaltbarkeit in Lamellen, wie etwa die der Säuger oder des Frosches. Die fibrilläre Structur überwiegt und das ganze Gefüge ist fester. Während es ohne Mühe gelingt die Cornea der Rana temporaria in 4—5 Blätter zu zerlegen, ist dies bei der Taubencornea schwer zu erreichen. Die hintere Hälfte der Hornhaut lässt sich wohl ohne Mühe in 2 Lamellen spalten, aber die vordere setzt der Spaltung

grossen Widerstand entgegen. Die Dichtigkeit des Gefüges nimmt von hinten nach vorne rasch zu und daraus erkläre ich mir, warum verhältnissmässig wenig Eiterkörperchen vom Conjunctivalsack her in die Cornea einzudringen vermögen und nur eine sehr schwache centrale Keratitis sich bildet. Bringt man ein Segment der Taubencornea nach Ablösung des Epithels in einen Lymphraum des Frosches, so findet man nach 3 Tagen die Eiterkörper zunächst den Schnitträndern im Corneagewebe, aber nur wenige in den äusseren Lamellen. Das »Exceptio firmat regulam« gilt auch hier und das Fehlen einer heftigen centralen Keratitis bei der Taube belehrt uns, dass diese eben auch von dem Widerstand, welchen das Gewebe den andrängenden Wanderzellen entgegensetzt, abhängig ist.

Da bei der centralen Keratitis die Eiterung an der Oberfläche beginnt, wäre die Möglichkeit zu erwägen, ob nicht etwa die Epithelien, welche den epithelialen Schorf umgeben, durch ein Minimum des ätzenden Körpers gereizt, eine Brut von Wanderzellen erzeugten? Nun sehen wir allerdings oft zwischen den runden und rundlichen, fast immer nur einkernigen Epithelien der untersten Schichte, die nur etwas grösser sind wie die mehrkernigen Eiterkörperchen, letztere oft zerstreut liegen und man könnte vielleicht darum verleitet werden an eine Abstammung der Wanderzellen von den Epithelien zu glauben. Aber sehr oft schliesst das wuchernde Epithel mit einem scharfen Rand ab, durch einen schmalen zellenfreien Ring, welcher der atrophischen Zone des Corneagewebes angehört, von dem Kranz der Wanderzellen getrennt, welche den Aetzbezirk umgeben. Auch wissen wir von den Versuchen am Frosch, dass diese oberflächliche Eiterung nach schwacher Aetzung häufig ausbleibt, während die Randkeratitis eine recht heftige ist. Sollten in diesem Fall die Epithelzellen etwa ausser Stande sein Eiter zu liefern? Und warum sehen wir dann wieder mitten im Epitheldefect nach Lapis- oder Chlorzinkätzung Eiterkörperchen auftreten und diese häufig fehlen, wenn wir nur einfache Epitheldefecte erzeugten? Hier erfolgt, wie dies ja allgemein anerkannt ist, die Ueberhäutung des Substanzverlustes durch die wuchernden Epithelzellen und nur selten tritt an uns die Versuchung heran, den Eiterkörpern morphologisch gleiche, von den Epithelien stammende Wanderzellen bei diesem Act wie bei der hierbei etwa vorhandenen schwachen Eiterung eine Rolle spielen zu lassen. Gerade die Inconstanz der eitrigen Demarcationszone bei Fröschen und Tauben weist darauf hin, dass hier Zufälligkeiten mit im Spiele sind und diese erklären wir uns wohl einfacher aus dem verschiedenen Grad der Circulationsstörung der Conjunctiva, von der wir ja wissen, welchen Schwankungen sie ausgesetzt ist, als durch die Annahme einer stärkeren oder schwächeren Reizung der Epithelien.

Das Epithel wuchert im Umkreis der durch das Cauterium mortificirten Partie, ja mitunter, wie man nach Traumen (Incisionen) sieht, sogar in hohem Grad, aber es producirt keinen Eiter. Und diese Eigenschaft theilt es mit den Zellen des Corneagewebes. Diese zeigen bereits gegen Ende des ersten Tages im Umkreis der Degenerationszone eine Trübung des Protoplasmas, ihre Ausläufer sind verkürzt, ob durch Schrumpfung oder Einziehung derselben, mag dahin gestellt sein, und jede Zelle bildet einen

kugligen oder zackigen dunkeln Körper, den ein rundlicher oft etwas unregelmässiger Raum, die hydropische Zellenhöhle, umgiebt. In den nächsten 3—4 Tagen sehen wir an diesen Zellen bereits zahlreiche, gegen die atrophische Zone gerichtete Ausläufer und in den Zellkörpern selbst eingeschnürte und mehrfache Kerne. Dann schwellen einige Ausläufer dieser quastenförmigen Zellen stärker an, mit dem wuchernden Protoplasma des Zellkörpers rücken auch Kerne in die Ausläufer vor und so entsteht allmälig ein die ganze atrophische Zone und selbst den Aetzbezirk durchziehendes, oft sehr dichtes Netz stern- und spindelförmiger, durch Fortsätze anastomosirender Protoplasmakörper. Später schwellen die Zellen wieder ab und die normalen Verhältnisse werden dadurch einigermassen wieder hergestellt.

Sowohl das zeitliche Erscheinen wie die Ausdehnung der Proliferationszone variiren nicht allein je nach den Thierclassen, sondern sind selbst individuellen Schwankungen unterworfen, die vermuthlich durch den Ernährungszustand bedingt werden.

Heftige Eiterung scheint die regenerative Proliferation etwas zu verzögern, wenigstens in denjenigen Partien der Cornea, wo die Eiterung am lebhaftesten ist. Man darf aber daraus nicht schliessen, dass die Eiterung nur die Folge einer stärkeren Reizung der Corneazellen, die homologe Proliferation der Effect einer schwächeren Reizung sei. Die um den Aetzbezirk gelegenen Zellen werden gewiss, besonders da wo die Ueberhäutung des durch Mortification entstandenen Epitheldefectes rasch erfolgte, in den äusseren Lamellen ebenso stark gereizt, wie in den tieferen. Und doch bleibt die Eiterung eine oberflächliche. Oder sollten etwa nur die den äussersten Lamellen aufgelagerten Corneakörper proliferationsfähig sein und die tieferen »Matronen, welche nicht mehr gebären«[1])? Aber wir finden auch keinen Unterschied in der Ausdehnung und Lebhaftigkeit der regenerativen Proliferation in den verschiedenen Höhen, wenn wir nicht vergessen, dass entsprechend der conischen Gestalt des Aetzbezirks die Proliferationszone nach unten sich verkleinert. Die Eiterung ist demnach keine Theilerscheinung des Proliferationsprocesses überhaupt, ja nicht einmal eine nothwendige Begleiterin oder Vorläuferin desselben und steht in gar keinem proportionalen Verhältniss zu demselben. Denn bei manchen Thieren, wie der Taube ist sie nach Aetzung sehr schwach, die Proliferation dagegen äussert üppig und rasch, und ebenso beim Frosch nach Einwirkung von Nelkenöl.

Wenn es nach dem raschen Eintritt der Proliferation bei manchen Thieren scheinen mag, als sei diese das Resultat der durch den Eingriff gesetzten Reizung der Zellen — wenigstens der weniger getroffenen — so dürfen wir doch auch die Zerstörung der Gewebselemente als einen Factor bei dem Wucherungsprocess nicht ausser Acht lassen. Denn es liegt ja wohl nahe, dass wenn wir eine gewisse Zahl zelliger Elemente in dem Corneagewebe vernichten, die benachbarten, wenn sie sonst gut ernährt sind und eine gewisse Wachsthumsenergie besitzen, nach der Richtung sich auszudehnen und zu wachsen beginnen,

1) Stricker, Ueber Entzündung und Eiterung. Studien aus dem Institut für experim. Pathologie. Wien 1869. S. 110.

von der sie den wenigsten Widerstand finden. Dieses mechanische Moment, das auch bereits als ein Hauptfactor bei der Entwicklung mancher Geschwülste anerkannt wurde[1]), können wir für die regenerative Neubildung entzündeter Theile nicht gering schätzen, auch wo wir eine directe Reizung der Gewebselemente durch den Entzündungserreger vermuthen. Ja selbst für die so üppige Proliferation, welche in der entzündeten Kaninchencornea an den Gefässen wahrgenommen wird, dürfte dasselbe in Anschlag zu bringen sein.

Aber ich kann immerhin die Möglichkeit zulassen, dass nach einem Entzündungsreiz sehr bald eine Gewebsproliferation sich einstellt ohne dass eine Degeneration und Zerfall des Gewebes in grösserer Ausdehnung vorausgegangen sind. Hier wäre also die Neubildung keine regenerative, sondern direct hervorgerufen durch das Irritament, das vielleicht an einem anderen Ort auch noch eine Auswanderung farbloser Zellen hervorgerufen hätte, hier aber nur eine Reihe activer Veränderungen an den Gewebselementen auslöste. »Doch die Irritation an sich ist noch nicht die Entzündung.« Diese setzt einen stärkeren Reiz (Insult) voraus, »welcher das Diffusionsverhältniss zwischen Blut und Parenchym« in Folge einer Alteration der chemischen und physicalischen Verhältnisse des insultirten Gewebes und der Gefässwandungen stört, und dieser Reiz äussert sich nicht dadurch an den Zellen, dass diese nun plötzlich eine Brut von Eiterkörpern erzeugen.

1) Vgl. Thiersch, Das Epithelialcarcinom.

Erklärung der Abbildungen.

Taf. VI.

A. Kerne der Hornhautkörper aus einer normalen, nach Cohnheim's Methode vergoldeten Cornea.

B. Dieselben aus der Cornea eines Herbstfrosches (November), welche nach 24 stündigem Aufenthalt im Lymphraum einen Tag in Iodserum conservirt wurde.

C. Dieselben aus den mittleren Hornhautlamellen eines frischen Decemberfrosches nach Böttcher's Methode vergoldet.

Immersion 11, Ocul. 3, Hartnack (Condensor).

Taf. VII.

Fig. 1. Protoplasmanetz aus der normalen Cornea einer ausgewachsenen Katze.
a. a. Knotenpuncte mit mehreren Kernen.
a'. Kittleisten in diesen Knotenpuncten.
Goldpräparat, Syst. 7, Cam. luc., Hartnack.

Fig. 2. Aus der Umgebung der Degenerationszone einer vor 2 Tagen central mit Lapis geätzten Kaninchencornea.
Geschrumpfte oder contrahirte Hornhautzellen mit gelapptem und getheiltem Kern.
Immersion 12, Ocular 3.

Fig. 3. Aus dem Regenerationsbezirk einer vor 6 Tagen 30 Secunden mit dem Chlorzinkstift in einer Fläche von $1^1/_2$ Millimeter Durchmesser central geätzten Kaninchencornea.
Goldpräparat, Immersion 9, Ocul. 3, Hartnack.

Taf. VIII.

Fig. 1. Hornhautzellen aus der normalen Cornea der Taube.
Chlorgoldpräparat, Syst. 7 und Cam. luc., Hartnack.

Fig. 2. Hornhautkörper aus der Umgebung der Degenerationszone einer vor 2 Tagen geätzten Kaninchencornea mit veränderten Kernen. In a ist nur das Protoplasma skizzirt, in b sind auch die Vacuolen gezeichnet, welche dasselbe durchsetzen und in ein Netzwerk feiner Fäden auflösen.
Chlorgoldpräparat Immersion 12, Ocul. 3, Hartnack.

Fig. 3. Netz von platten Hornhautzellen aus der normalen Cornea einer ausgewachsenen Katze. Die Kerne sind in der Zeichnung weggelassen.
Silberpräparat, Immersion 7, Camer. luc., Hartnack.

Fig. 4. Horizontalschnitt aus einer vor 2 Tagen central, in einer Fläche von $1^1/_2$ Millimeter Durchmesser, 12 Secunden mit Lapis geätzten Cornea einer erwachsenen Katze.
a. Degenerationsbezirk.
b. Zone von unregelmässigen Hornhautkörpern in der Umgebung des Degenerationsbezirks.
c. Uebergangszone zu der normalen Hornhautperipherie.
dd. Kernlose Trümmer von Hornhautzellen.
Silber-Hämatoxylinpräparat, Syst. 5, Cam. luc., Hartnack.

Fig. 5. Horizontalschnitt einer vor 4 Tagen 3 Secunden central mit Lapis geätzten Taubencornea.
a. Wuchernde Hornhautzellen.
b. Eiterkörper.
Syst. 7, Camera luc., Hartnack.

Taf. IX.

Fig. 1. Horizontalschnitt einer vor 2 Tagen mit Lapis geätzten Cornea einer ausgewachsenen Katze.
A. Degenerationsbezirk mit geschrumpften, kernlosen Hornhautzellen.
B. Umgebung des Degenerationsbezirks mit unregelmässigem Netz von Hornhautzellen.
Silberpräparat, Syst. 5, Camer. luc., Hartnack.

Fig. 2. Aus der Peripherie des Degenerationsbezirks einer vor 2 Tagen mit Lapis geätzten Kaninchencornea..
a. Schrumpfende, blasse Hornhautzellen.
b. Eiterkörper.
Chlorgoldpräparat, Immersion XII, Hartnack.

Fig. 3. Lamelle aus der Proliferationszone einer vor 4 Tagen mit Lapis 4 Secunden geätzten Taubencornea.
a. Wucherndes Hornhautprotoplasma.
b. Eiterkörper.
Chlorgoldpräparat, Syst. 7, Cam. luc., Hartnack.

Taf. X.

Fig. 1. Aus dem Regenerationsbezirk einer vor 7 Tagen 30 Secunden mit Chlorzink in einer Fläche von $1^1/_2$ Millimeter Durchmesser central geätzten Kaninchencornea.
a. Auswachsende Hornhautzelle.
b. Eiterkörper. Vgl. Fig. 3 Taf. VII.
Goldpräparat, Immersion 9, Ocular 3, Hartnack.

Fig. 2. Geschrumpfte oder contrahirte Hornhautkörper aus der Umgebung der Degenerationszone einer vor 2 Tagen geätzten Kaninchencornea.
a. Hornhautkörperchen mit 2 zum Theil gelappten Kernen.
Immersion 12, Ocul. 3, Hartnack.

Fig. 3. Ganz oberflächlicher Horizontalschnitt einer vor 24 Stunden mit Lapis geätzten Katzencornea.
A. Aetzbezirk.
B. Degenerationszone.
C. Epithelrand.
a. Eiterkörperchen.
b. Junge Epithelien.
Chlorgoldpräparat, Immersion 9, Ocul. 3, Hartnack.

Fig. 4. Netz von platten Hornhautzellen aus der Cornea einer ausgewachsenen Katze.
Silbergoldpräparat, Syst. 7, Cam. luc., Hartnack.

Fig. 5. Aus der Uebergangszone des Degenerationsbezirks in die normalen Partien einer vor 2 Tagen mit Silber geätzten Katzencornea mit geschrumpften und in Trümmer zerfallenen Hornhautkörpern.
Silbergoldpräparat, Syst. 5, Cam. luc., HARTNACK.

Taf. XI.

Fig. 1. Oberflächlicher Horizontalschnitt einer vor 13 Stunden central mit Lapis geätzten Kaninchencornea nach Entfernung des Epithels.
a. Aetzbezirk.
b. Eiterzone.
c. Degenerationsbezirk.
d. Proliferationszone.
e. Angrenzende normale Hornhaut (Randzone).
Chlorgoldpräparat, Syst. 2, Ocul. 3, HARTNACK.

Fig. 2. Horizontalschnitt durch eine vor 2 Tagen central mit Lapis geätzten Katzencornea.
a. Aetzbezirk.
b. Degenerationszone.
c. Eitrige Demarcationszone.
d. Proliferationszone.
e. Randzone.
Chlorgoldpräparat, Syst. 2, Ocul. 3, HARTNACK.

Fig. 3. Aus der Randpartie einer vor 2 Tagen geätzten Katzencornea. Vergl. Fig. 1, Taf. IX.
Silbergoldpräparat, Syst. 5, Camer. luc., HARTNACK.

Fig. 4. Aus der Umgebung des Degenerationsbezirks einer vor 2 Tagen geätzten Kaninchencornea.
A. Vacuolen in Theilstücken der Kerne mit wandständigen Körnern.
BC. Geschrumpfte Corneakörper mit zerfallenen Kernen.
Fig. A. Immersion 14, Ocul. 3, HARTNACK. Fig. BC. Immersion 12, Ocul. 3. Chlorgoldpräparat.

Fig. 5. Ganz oberflächlicher Schnitt einer vor 23 Stunden oberflächlich mit Lapis geätzten Katzencornea.
a. Aetzbezirk.
b. Degenerationszone des Epithels.
c. Eingedrungene Eiterkörper.
d. Rand des Epitheldefectes.
Chlorgoldpräparat, Immersion 9, Ocul. 2, HARTNACK.

Taf. XII.

Fig. 1 A. Oberflächlicher Horizontalschnitt von dem Centrum einer Kaninchencornea, welche vor 2 Stunden central, circa 4 Secunden in einer Fläche von 1 Millimeter Durchmesser und auf eine Tiefe von $^1/_3$ der Hornhautdicke mit Höllenstein geätzt wurde.
a. Aetzbezirk.
b. Degenerationszone (Epitheldefect) mit Eiterkörpern.
c. Epithelrand.
Goldpräparat, Syst. 2, Ocul. 2, HARTNACK.

Fig. 1 B. Horizontalschnitt von dem Centrum einer Kaninchencornea nach Entfernung der äussersten Hornhautlamellen, 24 Stunden nach Aetzung wie in A.
a. Aetzbezirk umgeben von einer eitrigen Demarcationszone a'.
b. Degenerationszone.

c. Umgebung der Degenerationszone.

Goldpräparat, Syst. 2, Ocul. 2, Hartnack.

Fig. 1 C. Etwas tieferer Schnitt des vorigen Präparates.

a. Aetzbezirk.

b. Degenerationszone.

c. Umgebung der Degenerationszone.

Goldpräparat, Syst. 2, Ocul. 2, Hartnack.

Fig. 2 A. Horizontalschnitt der mittleren Lamellen einer Kaninchencornea, welche vor 4 Tagen central circa 5—6 Secunden in einer Fläche von 1 Millimeter Durchmesser und bis zu den mittleren Lamellen geätzt wurde.

a. Aetzbezirk.

b. Degenerationszone.

c. Proliferationszone.

d. Umgebung der Proliferationszone (Hornhautrand).

Syst. 1, Ocul. 2, Hartnack.

Fig. 2 B. Von dem vorigen Präparat aus den tiefern Hornhautschichten.

b. Degenerationszone.

c. Proliferationszone.

d. Hornhautrand.

Syst. 1, Ocul. 2, Hartnack.

Fig. 3. Senkrechter Schnitt durch eine Katzencornea, welche vor 5 Tagen central in der Ausdehnung von 2 Millimetern 10 Secunden lang mit Lapis geätzt wurde.

a. Aetzbezirk.

b. Degenerationszone.

c. Eitrige Demarcationszone.

d. Proliferationszone.

e. Hornhautrand.

f. Epithel.

g. Wucherndes Epithel am Rande der Degenerationszone.

Syst. 1, Ocul. 2, Hartnack.

Druck von Breitkopf und Härtel in Leipzig.

A.

Fig 1

Fig 2



Fig 3.

Fig 4.

Fig 5.



Fig 6

Fig 7.

Fig 8

Fig 9

Fig 10.



Fig 11

Fig 12

Fig 13.

Fig 14



Fig 15



Fig 16.

Fig 17.

Fig 18

B

Fig 1.

Fig 2.

Fig 3.

Fig 4.



Fig 5.

Fig 6

Fig 7.



Fig 8



Fig 9



C.

Fig 1.



Fig 2.

Fig 3

Fig 4



Fig 5

Fig 6.

Fig 7

Fig. 1

Fig. 2

Fig. 3

Fig 1.



Fig 2

Fig 3.

Fig 4

Fig. 5

Fig 1

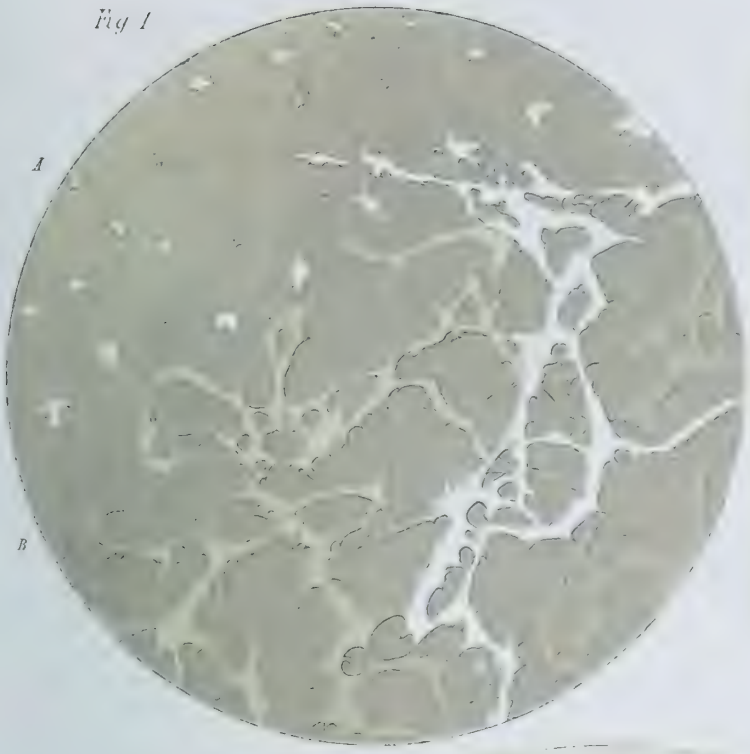

Fig 2



Fig 3

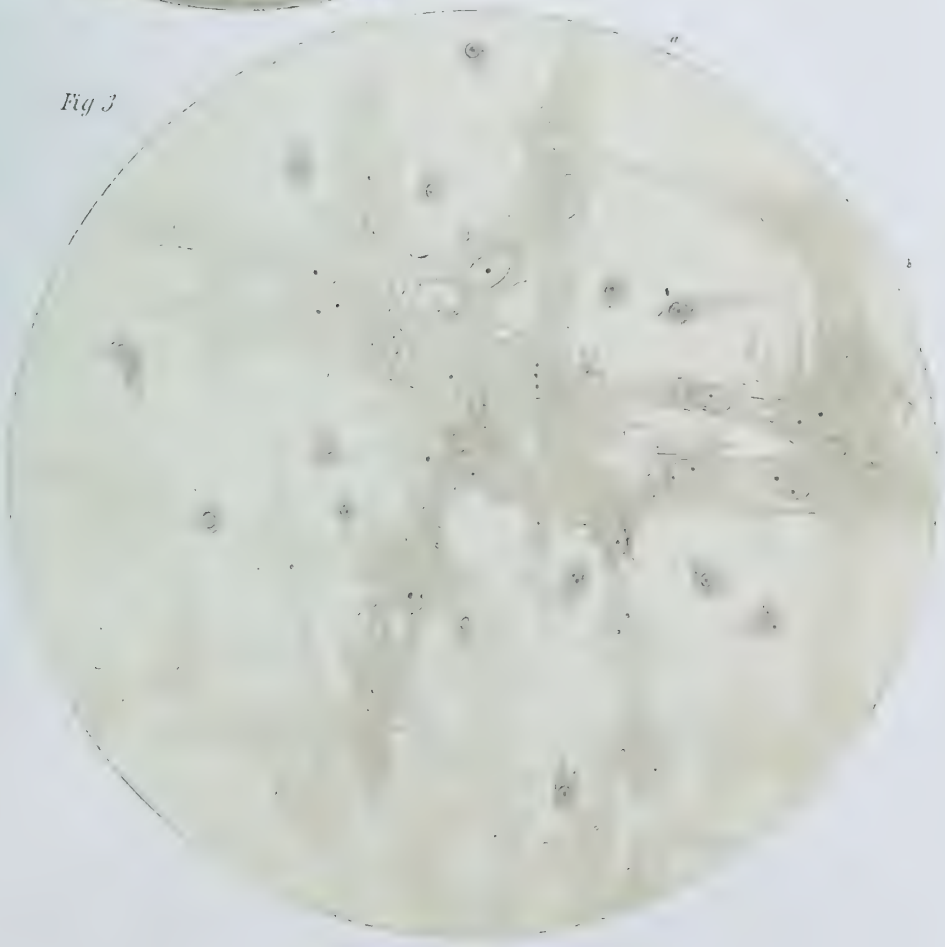

Fig. 1

Fig. 2.

Fig. 3

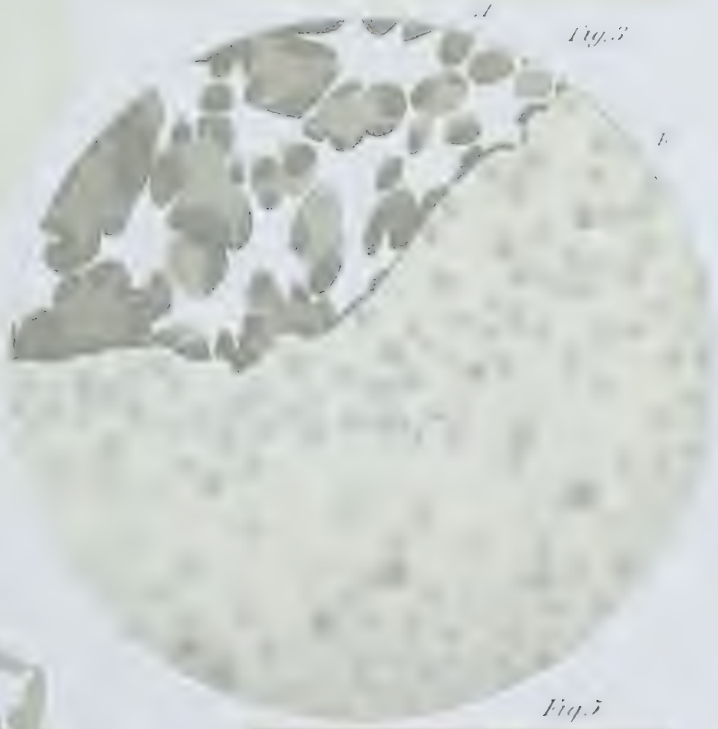

Fig. 4

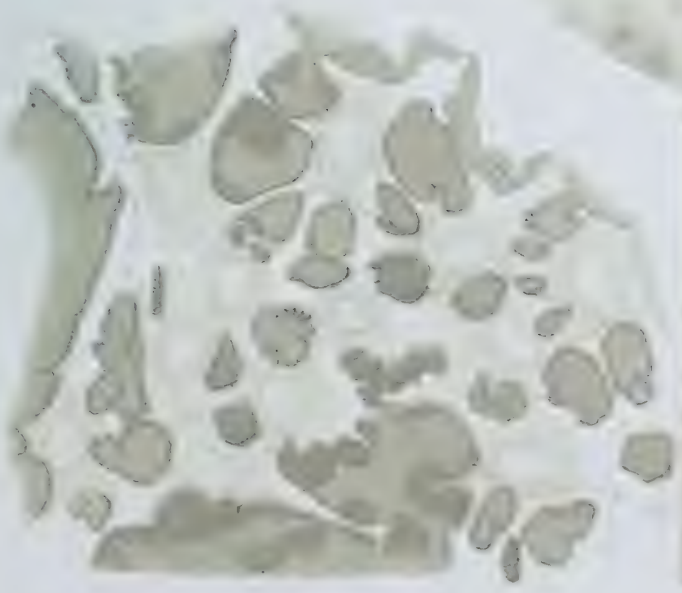

Fig. 5

Fig 1

Fig 3

Fig 4 B

Fig 4 C

Fig 4 A

Fig 2

Fig 5



d b c a

Fig 1.



Fig 2

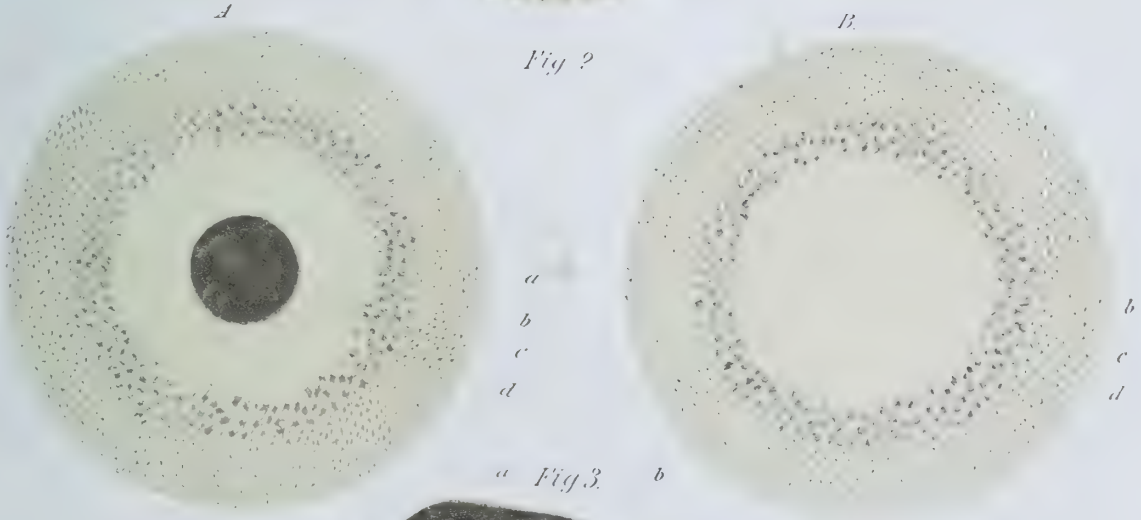

Fig 3.